Osaka University Knowledge Archive

Title	稀有なるMelerheoslosisの一例
Author(s)	牧野, 利三郎; 關, 久; 川村, 羊男
Citation	日本医学放射線学会雑誌. 1949, 8(3), p. 9-11
Version Type	VoR
URL	https://hdl.handle.net/11094/18602
rights	
Note	

Osaka University Knowledge Archive : OUKA

https://ir.library.osaka-u.ac.jp/

Osaka University

稀有なるMélerhéoslosisの一例

德島縣立醫學專門學校附屬醫院理學診療科
牧野利三郎
關　久
德島縣健康相談所
川村羊男

1. 緒言

本病は骨の後天性系統疾患の中甚だ稀にみる疾患であつて，Leri は Mélorhéostose として，Lewin は Osteosklerosis, Putti は Osteosis eburuisansmonomellica, Zimmer は Osteopathia hyperostotica として之を報告して居る．

我が邦に於ても成書の中に之を記載されて居るも臨牀例甚だ稀有なる疾患である．余等は定型的な本病の1例を發見したので之を報告する次第である．

2. 症例

患者　中○良○，32歳，男，農．

初診　昭和18年8月18日．

既往歴竝びに現病歴　患者は農家に生れた爲少年時代より家事の手傳をして居たのであるが不思議に左示指にのみ負傷を繰返した．即ち7歳の時に稻扱機にて左示指の第3節を挾まれて負傷した事がある．又17歳の時に草刈中鎌にて左示指第3節に切創を負ひ，切創部化膿し，左示指全體に發赤腫脹を來せるも約1週間の後治癒したと云ふ．20歳の時再び鎌にて左示指第2節に切創を負ひ，切創部化膿し腕關節迄腫脹し來り，左前膊竝びに左上膊の淋巴管炎竝びに左腋窩腺炎を併發し醫治を受けた．21歳の頃より左示指第1節が少し膨隆して來たが別に何等の障碍や疼痛を訴へなかつたと云ふ．22歳の頃より次第に前膊部が膨隆して來た．24歳の時に淋毒性尿道炎を經過す．28歳の時に入營中「寢撃ち」で銃を支へる時に，左肩胛關節に疼痛を感じたといふ（この姿勢では左上膊の位置は左上膊擧上に略と一致す）．

主訴　その後は特筆す可き事も無かつたが約1ケ月程前から激しい勞働をすると，夜半左肩胛關節が疼くといふ．

家族歴　父は健在，母は腹膜炎にて死亡す．妻竝びに同胞4人は皆健康で子供は4人あるが内1人は肺炎で死亡した．その他は結核性疾患や惡性腫瘍で死亡した者はなかつた．

現症　榮養は良で筋肉の發育よく骨骼强健な壯年農夫であつて，他は特筆す可き疾患がある樣には思はれない．殊に内分泌腺の異常ありとも考へられないが左示指には上記切創に依る瘢痕の爲，第3節は變形彎曲し，第2，第1節は他指に比して不規則に肥厚するも，壓痛とか皮膚の着色は之を認めない．屈曲運動は僅かに制限をうける程度であつて，他の四肢の運動は正常である．

左腕關節に於ては橈骨の莖狀突起はかなりの隆起を示し，肘關節に至る迄後橈骨に比して凹凸ある隆起を示す．腕關節附近に於て僅かに橈骨側に褐色せるをみる．叩打痛なし．左腕關節竝びに肘關節の屈曲運動は右と同樣正常なるも内旋竝びに外旋運動は僅かに疼痛あり多少の制限をうけて居る．左上膊に於ては外見上何等變化無きも觸診するに上膊骨の甚だ不規則，粗糙なるを思はせる凹凸を觸れる．左肩胛關節では左腕を前方に擧上すれば肩の高さに於て疼痛を訴へ制限をうける．後方擧上は特に疼痛甚だしく前頭位面に於ては約120°迄擧上出來る．左上膊の廻轉運動は多少の痛みがあるが小範圍に徐々に廻轉可能である．

レントゲン所見

左第2指の第2節竝びに第1節は全般的に濃影

を示し第1節は特に拇指側に突隆を示す．第3指は第1節の拇指側に濃影を示す．更に第2掌骨全般に亙り高度の增殖樣像を示し，第3掌骨は拇指側は輕度の濃影を示す．更に大多角骨，小多角骨，舟狀骨の一部，月狀骨を經て橈骨に至り更に橈骨の莖狀突起附近より起つて橈骨上面を次第に上昇し體部の中央部より次第に外側に圍繞する幅約2糎の肥厚せる濃影にして爲に橈骨は上內側に弓狀に屈曲突隆するに至るも尺骨には全然變化を認めない．遂に橈骨頸より更に上膊骨の外側上髁附近より約3糎の幅を以て中央部に於て內側に轉じ更に上昇し上膊骨大結節に島狀の濃影肥厚を殘し，爾余は解剖學的頸を通過し上膊骨頭に達す．上膊骨頭の下端は爲に變形肥厚を示し粗糙となる．之より肩胛骨關節窩の下半部を蓋ひ烏喙突起の根部にも擴大し肩胛骨外側緣に沿ひ約2糎の幅を以て外面を肩胛下隅に至つて止む．此の左第2指より肩胛骨に至る細長い濃陰影は幅約2乃至3糎で境界明瞭な蠟を溶かして流した樣な感があり，橈骨に於ては此の爲に骨の彎曲肥厚又著明である．左上膊骨頭の關節面も亦肥厚凹凸があるから運動に際して制限をうけ，鈍い關節痛を惹き起すものであつて此の苦痛の爲，患者は吾が臨牀を訪れたものである．

3．考　　按

上述の樣に本病は稀有なる骨疾患で Zimmer, Putti, Lewin 等により各々異つた病名の下に報告されてあり，且つ何の成書にも記載されて居るが1922年には Leri 及び Joanny も Melorheostosis として報告して居る樣に壯年者に多く且つ四肢骨に限局し而も一肢に限局して起るものである．本疾患の原因に關しては種々の說があるが未だ定說なし．本患者の血淸ワ氏反應，村田氏反應，井出氏反應と共に陰性であつて黴毒との關係は之を否定し得べく．ツベルクリン反應は本患者は陽性なるも胸部には結核性病變像を認め得ず．赤血球沈降速度は1時間平均値5粍にして正常の域を出でない．且つ結核性骨疾患の樣に萎縮，破壞像，膿瘍溜等を認めず．更に本患者は3回に亙り同患側の示指に外傷を蒙り化膿を來し居るも，此の頃既に本疾患は初りつつありしものなりや，或は之が刺戟誘因となつて本疾患を惹起したものであるかは不明であるが，尠くとも化膿による淋巴管炎を基礎として本症を發來したものならん事は推測し難くはない．之によつて本病の一因を突き止め得たかにも思はれる．

本例に於ても經過が甚だ緩慢であつて10年に垂々とするものゝ如く漸く左肩胛關節に病變が波及し關節機能障碍が著明となり爲に吾が臨牀を訪問して來たものである．レントゲン寫眞に於ても前述の樣に特有の陰影を顯し，卽ち四肢骨の長軸に一致して蠟を溶かして流した樣な或は金屬の熔融した樣な感の陰影を約2糎位の幅を以て境界が甚だ鮮銳な帶狀或は塊り狀に一部には遊離した島狀の濃影を認めた．左前膊の彎曲，突隆のため外觀上左上肢は腫大し爲に左上肢は長大な感がある．左上肢の靜脈の怒張は認めない．

第　1　圖

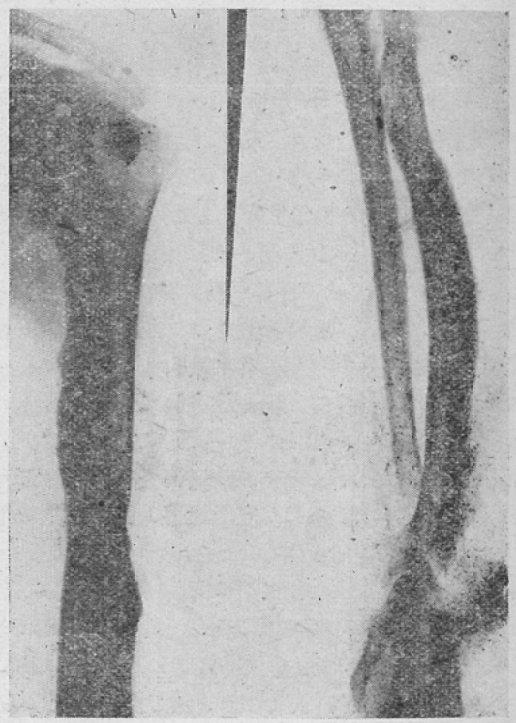

第 2 圖

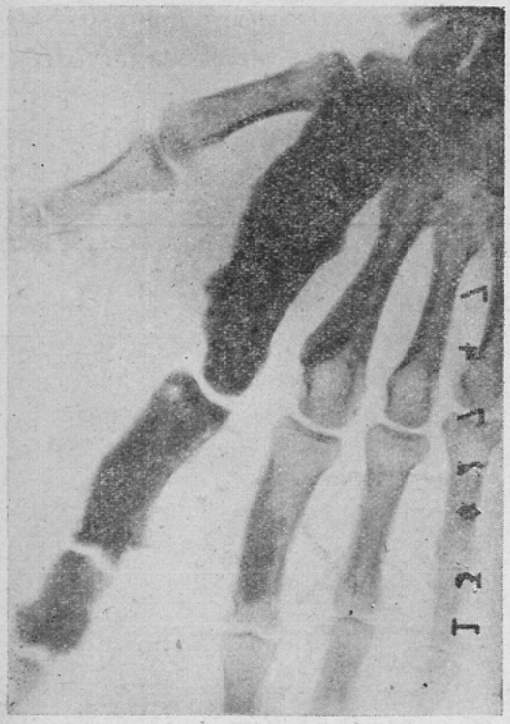

第 3 圖

4. 結　語

余等は定型的な Melorheotse の1例を得たので之を報告し先輩諸兄の御批判を仰ぐものである.