Osaka University Knowledge Archive

Title	単純CTでHyperdensityを呈した肝腫瘍の検討
Author(s)	廣田, 省三; 花栗, 勝郎; 清水, 雅史 他
Citation	日本医学放射線学会雑誌. 1984, 44(12), p. 1508-1512
Version Type	VoR
URL	https://hdl.handle.net/11094/18610
rights	
Note	

Osaka University Knowledge Archive : OUKA

https://ir.library.osaka-u.ac.jp/

Osaka University

単純CTでHyperdensityを呈した肝腫瘍の検討

高知県立中央病院放射線科
廣田省三　花栗勝郎
神戸大学医学部放射線科
清水雅史　佐古正雄
甲南病院放射線科
原田康

（昭和59年2月28日受付）
（昭和59年6月8日最終原稿受付）

Hyperdensity Liver Tumor on Plain CT

Shozo Hirota*, Katsuro Hanaguri*, Masahumi Shimizu**, Masao Sako** and Yasushi Harada***
*Department of Radiology, Kochi Municipal Central Hospital
**Department of Radiology, Kobe University School of Medicine
***Department of Radiology, Konan Hospital

Research Code No. : 514.1

Key Words : CT, Liver tumor, Hyperdensity, Hepatocellular carcinoma

Most liver tumors on plain CT have been recognized as low density or iso-density masses. Sometimes calcified high density masses were shown on plain CT in case of cysts or metastatic liver tumors. However, hyperdensity mass of the liver on CT, of which the density was a little higher than surrounding tissues, was very rare. Recently 7 patients with hyperdensity liver masses on plain CT were experienced: 6 hepatocellular carcinomas and 1 hepatic cavernous hemangioma. A single hyperdensity mass was shown in 4 patients, a hyperdensity mass of multiple hepatic tumors was shown in 2 patients, and some hyperdensity masses of multiple hepatic tumors were shown in 1 patient. Lesions are classified in 3 types according to the appearance of hyperdensity masses: diffuse hyperdensity all over the mass, ring like hyperdensity, creascent like hyperdensity.

Intravenous contrast enhancement was performed in 2 patients: one with a primary hepatocellular carcinoma, and another with a hepatic cavernous hemangioma. In the former case the tumor margin had changed unclear, in the latter case the tumor was markedly enhanced.

Our results revealed that hyperdensity liver tumors were divided into 2 types: One type, shown in a cavernous hemangioma with fatty liver, demonstrated relative hyperdensity due to lower density of the surrounding tissue. Another type, shown in 6 hepatocellular carcinomas, showed hyperdensity since the density of the tumor was hyperdensity relative to the surrounding tissue of the liver. It was suggested that the tumor with the latter type had been strongly probable of malignant one, and been recommended to receive further examination.

Cause of hyperdensity was thought to be due to hemorrhage, though microcalcification could not be denyed. In Japan, no hyperdensity liver tumor had been reported partly due to a wide window width with which CT photographs were taken.

1. はじめに

肝腫瘤性病変は，単純CTでは一般にlow densityあるいはisodensityとして描出されることがほとんどであるが，ときに嚢胞，転移性腫瘍[1)2)]などにhigh densityの石灰化をみる場合がある．しかし明らかな石灰化といえるほどdensityが高くなく，肝実質よりわずかに高いhyperdensityを呈する腫瘍は，稀で報告も少ない[4)5)]．

最近，われわれは，単純CTでhyperdensityを呈した7例の肝腫瘍を経験したので，単純CT像を検討し，若干の文献的考察を加えて報告する．

2. 対象及び方法

対象は，3施設1年間の腹部CT検査で，肝内のhyperdensity areaを指摘されたうち，臨床診断の確定した7例で，内訳は肝細胞癌6例，肝海綿状血管腫1例である．臨床診断はAFP値，血清学的検査，エコー，RI検査により総合的に診断したもので，血管造影は2例に施行した．肝細胞癌と診断した6例は全例AFP値高値を示した．なお，石灰化と考えられる絶対的high densityを呈したものは除外した．また，2例に造影剤の点滴静注によるcontrast enhancement（以下CE）を施行した．CT装置は，GE社CT/T8800，東芝TCT 60A-20，横河メディカルCT/T8600を使用した．CT像の検討は，hyperdensity areaの存在形式，形態の分類，周辺肝とのCT値の差，CE後の変化について行った．血管造影を施行した2例についてはhyperdensity areaとの因果関係について調べた．

3. 結　果（table）

7例の腫瘍の存在形式は，単発性腫瘍がhyperdensityを呈したもの4例，多発性腫瘍のうちhyperdensityを呈する腫瘍が存在したもの3例であった．hyperdensityを呈した腫瘤の数は計11個であった．内部構造別の腫瘤の内訳は，腫瘍全体が，hyperdensityを呈したものは4例で7個，ring状にhyperdensityを呈したものは2例で2個，三日月状類似の部分的hyperdensityを呈したものは2例で2個であった．腫瘍周囲に帯状の被膜と考えられるlow densityを有したものは4例で4個の腫瘤にみられた．腫瘤と周辺組織のCT値の差は，6～15H.U.で平均10.75H.U.であった．

Table　Hyperdensity liver tumor on plain CT

CASE	DIAGNOSIS	CT APPEARANCE	No. of hyperdensity	CT Number(H.U.) TUMOR	LIVER TISSUE	DIFFERENCE	CE EFFECT
1	Hepatoma	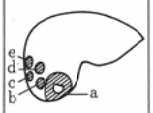	5	a. 68 b. 63 c. 69 d. 71 e. 69	58	10 5 11 13 11	tumor margin → unclear
2	Hepatoma		1	73	61	12	
3	Hepatoma		1	62	52	10	
4	Hepatoma		1	66	53	13	
5	Hepatoma		1	72	57	15	
6	Hepatoma	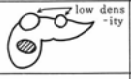	1	53	42	11	
7	Hemangioma	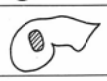	1	26	20	6	tumor margin → clear

6例の肝細胞癌のCT値の平均は67.2H.U.であった．また血管腫の1例では，周辺肝組織のCT値が20H.U.と低く，脂肪肝を合併していると考えられ，それにより相対的にhyperdensityを呈したものと考えられた．造影剤の点滴静注によるCEを施行した2例のうち，肝細胞癌の1例では，CE後，腫瘤と周辺肝組織との境界が不明瞭となり腫瘤の識別が困難となった．また，もう1例の海綿状血管腫では，腫瘍部分が明瞭にenhanceされ，識別が容易となった．血管造影を施行しえた2例は，症例5と症例7である．症例5では肝細胞癌に特有の腫瘍血管増生を主体とする血管造影所見を示したもののCTでのhyperdensityの原因となるような所見はみられなかった．症例7では動脈相早期からみられるpooling像が静脈相後期まで持続し典型的な海綿状血管腫の所見を示した．

Fig. 1　Case 1, Hepatocellular Carcinoma
On plain CT, a ring like hyperdensity area was seen in the posterior segments of the right lobe, and some small hyperdensity masses were there in front of the ring like hyperdensity mass. After injection of contrast material, difference of CT number between the mass and the surrounding liver tissue became unclear due to elevation of CT number of the surrounding liver tissue.

4. 症　例

症例1）52歳．男性，肝細胞癌．単純CTでは，肝右葉後区にring状にhyperdensityを有する腫瘍を認める．また，その前方にもhyperdensityを呈する4個の小結節を認める．周辺肝組織とのCT値の差は，10H.U.であった．CE-CTでは，腫瘍部と周辺肝組織とのコントラストは失われ，腫瘍の境界は不明瞭となった（Fig. 1）．

症例3）63歳．男性．肝細胞癌．肝右葉前区に被膜を有する類円形の腫瘍を認め，内側部に三日月状のhyperdensity areaを認める．周辺肝組織のCT値との差は，10H.U.であった（Fig. 2）．

症例5）45歳．男性，肝細胞癌．左葉内側区にring状のlow densityを呈するカプセルを有し，内部に境界明瞭なhyperdensity areaを認める．周辺肝組織とのdensityの差は15H.U.であった（Fig. 3）．

症例7）72歳．女性．肝海綿状血管腫．単純CTでは，左葉内側区に軽度のhyperdensityを呈する腫瘍を認める．肝実質のCT値は，20H.U.と低く脂肪変性をきたした為に，腫瘍部が相対的に

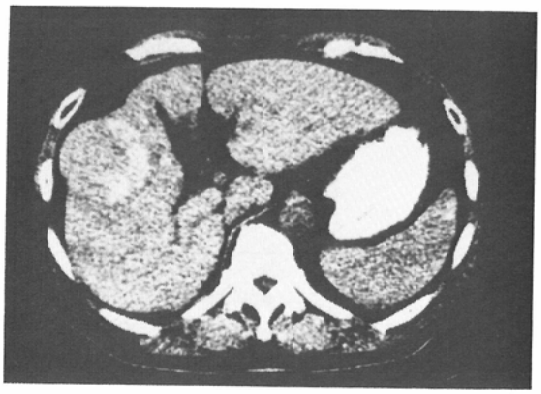

Fig. 2　Case 3, Hepatocellular Carcinoma
A low density mass with lower density capsule was shown in the anterior segment of the right lobe. Crescent like hyperdensity area was shown in the medial part of the mass. Difference of CT number between the hyperdensity area and the surrounding liver tissue was 10H.U.

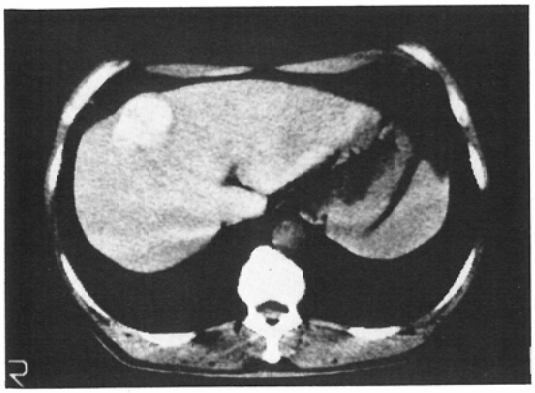

Fig. 3 Case 5, Hepatocellular Carcinoma
A hyperdensity mass with low density capsule was shown on plain CT in the medial segment of the left lobe. Difference of CT number between the mass and the surrounding liver tissue was 15H.U..

hyperdensityとして描出されたものと考えられる．CE-CTでは腫瘍部は強いenhancementを受け，より明瞭に描出された（Fig. 4）．

5. 考　案

肝臓の病変で，正常肝より高いdensityを呈するものとしては，hemochromatosisによる鉄沈着，亜急性肝炎[3]に合併したものなどの非腫瘍性変化に伴うものと，腫瘍性病変に伴うものの2つに大別される．腫瘍に伴うものとしては，嚢胞，転移性腫瘍などにみられるhigh densityの石灰化が多く，周辺肝組織とのdensityの差がわずかであるhyperdensityを呈する腫瘍の報告は稀で，調べえた範囲では，肝腺腫の2例[4)5)]のみである．

hyperdensityという言葉については，Wolverson[4]らが主に血腫のCT上のdensityを表現するために使用しているが，石灰化，骨化などにみられる絶対的なhigh densityも区別する為の表現と考えられ，CT値では特に規定されていない．今回の検討例は全例肝実質とのCT値の差が20H.U.以内のものであったが，我々もhyperdensityを特に厳密な基準によって定義しておらず，今後の症例の積み重ねによる研究が必要と思われる．またhyperdensityに対応する適切な日本語がなく，あえていうなら骨などが示す絶対的高濃度に対して比較的高濃度という名称を提唱するが，識者の批判を仰ぎたい．

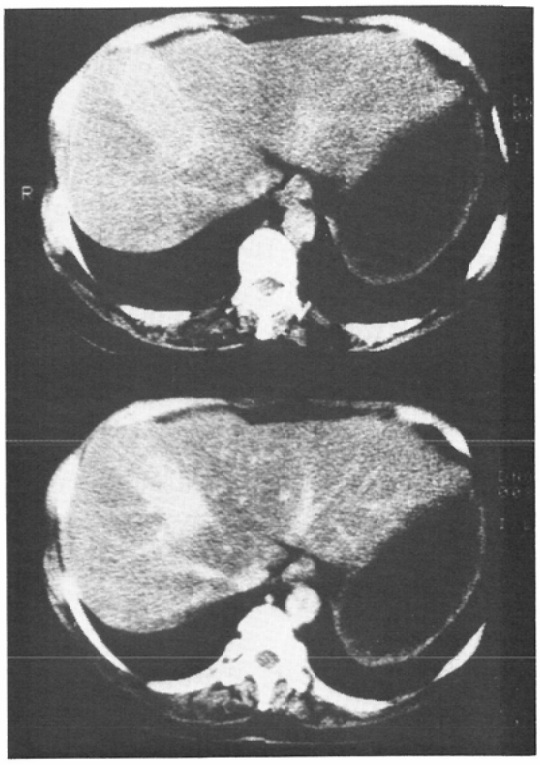

Fig. 4 Case 7, Hepatic cavernous hemangioma
On plain CT, a relative hyperdensity area to the surrounding liver tissue was seen in the medial segment of the left lobe. Lower density, 20 H.U., of the surrounding liver tissue was thought to be due to fatty degeneration, resulting the mass to appear hyperdensity. After injection of contrast material. the mass was clearly delineated by marked enhancement.

肝腫瘤性病変がhyperdensityを呈する場合は，周辺肝組織が脂肪肝などによって通常より著しく低い為に腫瘍がhyperedensityとして認められる場合と，腫瘤自体がhyperdensityである場合の2つに分けて考えられる．今回の7例のうち，脂肪肝に合併した海綿状血管腫は，前者の場合であり，他の6例の肝細胞癌に伴ったものは後者に属する．腫瘍自体がhyperdensityを呈する成因については，腫瘍内出血，microcalcificationなどが考えられるが，出血に伴うhemoglobin値の上昇によるものが最も考えやすい．Wolverson[4]は腹部領域の血腫73例について報告している中で，血腫は

CT 値の平均が68H.U.で腹部臓器の CT 値よりやや高い hyperdensity を呈し，この hyperdensity は出血に特異的な sign とほぼ考えてよいとしている．さらに，出血によるものは，経時的な CT スキャンの実施で，low density に変化していくことからほぼ診断可能と考えられる．CE 後の変化についても Wolverson らは今回の症例 1 の結果と同様に腫瘍の境界が不明瞭になったと述べている．これは周辺肝実質の density が CE により上昇した為 hyperdensity な腫瘤とほぼ同じ CT 値になった為と考えられる．

また，今回の検討のなかで，腫瘍自体が hyperdensity であった 6 例がいずれも肝細胞癌であったことは，日本人に肝細胞癌の発生率が欧米に比して高いこと，また肝細胞癌は壊死を起しやすく，しばしば腹腔内出血を来す経験からも興味ある結果と考えられる．

内部構造については，部分的な三日月様の hyperdensity を呈したものが，いずれも肝細胞癌であったことと，その組織学的構築から考えあわせると，中隔で形成された小区域内で出血を起したか，あるいは，経時的変化の中で凝血が偏在することによって形成されたことなどが推測される．しかし，病変内部の病理学的構造については裏付けがなく，型分類と病理学的な対比を含めて今後の検討課題と思われる．いずれにせよ，今回の検討で腫瘍自身が hyperdensity を呈した 6 例は，いずれも肝細胞癌であったことから，hyperdensity を呈する腫瘤は悪性である可能性が高いと考えられ，血管造影等による更なる精査が必要であることを示唆している．また，本邦で hyperdensity を呈する肝腫瘍の報告例が少ないのは，一つには腹部領域では頭部 CT ほど window 幅を小さくせず，比較的大きい window 幅で撮影されることも一因と考えられる．

6. まとめ

1) 単純 CT で周辺肝組織よりわずかに density が高い hyperdensity を呈した 7 例の肝腫瘍を経験した．

2) 肝腫瘍が hyperdensity を呈する場合は，脂肪肝などによって周辺肝組織が low density を示した為に相対的に腫瘍が hyperdensity を呈する場合と，腫瘍自体が hyperdensity の場合の二つに分けられる．

3) 腫瘍自体が hyperdensity を呈した 6 例は，いずれも肝細胞癌であった．

文　献

1) Miele, A.J. and Edmond, W.H.: Calcified liver metastases. A specific roentgen diagnostic sign. Radiology, 80: 779—785, 1963
2) 金沢　右，木戸長一郎：石灰化を伴う転移性肝癌の CT 像．臨放，28：595—599，1983
3) 太田博郷，中野　哲，綿引　元，武田　功，杉山恵一，坪井英之，石田明弘：興味ある CT 像を呈した亜急性肝炎の 1 例．臨放，28：1089—1091，1983
4) Wolverson, M.K., Crepps, L.F., Sundram, M., Heiberg, E., Vas, W.G. and Shields, J.B.: Hyperdensity of recent hemorrhage at body computed tomography: Licidence and morphologic variation. Radiology, 148: 779—7884, 1983
5) Fishman, E.K., Farmlett, E., Kadir, S. and Sigelman, S.S.: Computed tomography of benign hepatic tumors. J. Comput. Assist. Tomo., 6: 472—481, 1982