The University of Osaka
Institutional Knowledge Archive

Title	急性肺血栓塞栓症に対する超選択的t-PA動注血栓溶解療法
Author(s)	田島, 廣之; 村上, 隆介; 川俣, 博志 他
Citation	日本医学放射線学会雑誌. 1995, 55(6), p. 423-424
Version Type	VoR
URL	https://hdl.handle.net/11094/18614
rights	
Note	

The University of Osaka Institutional Knowledge Archive : OUKA

https://ir.library.osaka-u.ac.jp/

The University of Osaka

研究速報

急性肺血栓塞栓症に対する超選択的 t-PA 動注血栓溶解療法

田島　廣之[1)]　村上　隆介[1)]　川俣　博志[1)]　後藤　慎介[1)]　飯田　英次[1)]　青山　俊也[1)]
大矢　徹[1)]　隈崎　達夫[1)]　高山　守正[2)]　子島　潤[2)]　高野　照夫[2)]

1）日本医科大学放射線医学教室　2）同集中治療室

Superselective Local Infusion Therapy with Tissue-Plasminogen Activator for Acute Massive Pulmonary Thromboembolism:Preliminary Clinical Experience

Hiroyuki Tajima[1)], Ryusuke Murakami[1)], Hiroshi Kawamata[1)], Shinsuke Goto[1)], Eiji Iida[1)], Toshiya Aoyama[1)], Toru Oya[1)], Tatsuo Kumazaki[1)], Morimasa Takayama[2)], Jun Nejima[2)] and Teruo Takano[2)]

Three cases of acute massive pulmonary thromboembolism were treated with the superselective infusion of tissue-plasminogen activator. Superselective pulmonary angiography immediately after administration of tissue-plasminogen activator demonstrated angiographic improvement in all patients. No complications were encountered during or after the procedure. It is considered that superselective infusion of tissue-plasminogen activator can be an effective therapy for massive pulmonary thromboembolism.

Research Code No.: *506*

Key words: *Pulmonary thromboembolism, t-PA, Thrombolysis*

Received Oct. 11, 1994; revision accepted Jan. 11, 1995

Departments of Radiology[1)] and Coronary Care Unit[2)], Nippon Medical School

はじめに

肺血栓塞栓症急性期の治療としては，各種救命救急処置のほか，抗凝固療法・血栓溶解療法等がなされることが多い．今回我々は，肺葉－肺区域枝レベルの肺動脈から tissue-plasminogen activator（t-PA）（チソキナーゼ）の超選択的局所投与療法を行ったところ，有用性が示唆されたので報告する．

対　象

急性塊状肺血栓塞栓症 3 例．男性 2 例，女性 1 例．年齢は 46・54・65 歳．病変はいずれも両葉に及んでいた．

方　法

1．まず，経大腿静脈的に挿入した 5 Fr. Curved Pigtail 型カテーテルにより，左右おのおのの選択的肺動脈造影を行い，血栓塞栓の範囲・量を把握する[1)]．2．次に，カテーテルを側孔無し 5 Fr. Headhunter 型に交換し，肺葉－肺区域レベルの肺動脈まで誘導．超選択的造影を行う．3．そして，血栓内にさらに挿入したカテーテルより，t-PA を投与する．使用量は葉枝では 160 万単位，区域枝では 80 万単位とし，1 分間に 10 万単位の速度で用手注入する．t-PA は，生理食塩液 20ml につき 160 万単位を溶解させる．3．確認の超選択的肺動脈造影を行う．4．さらに，t-PA を主肺動脈レベルから，片側肺動脈につき 320 万単位になるまで追加する．5．その後，数日間ウロキナーゼとヘパリンの全身投与を行う．

結　果

1．3 例とも救命し得た．2．2 例では右上幹動脈に 160 万単位，1 例では右上幹動脈に 160 万単位・右 A8 に 80 万単位投与したところ，3 例とも直後に造影像の改善が得られた（Fig. 1（A）（B））．3．4 日－9 日後の血管造影で，全例に造影像の著明な改善が得られた（Fig. 1

(A): Fourty-six years old male with acute massive pulmonary thromboembolism. Superselective emergent pulmonary angiography showing an intraluminal filling defect of the right pulmonary superior trunks.

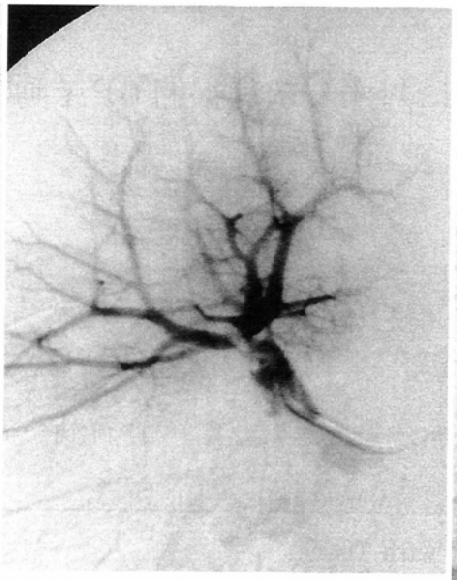

(B): Repeat angiogram immediately after administration of 1,600,000unit of t-PA through the catheter showing pronounced resolution of emboli.

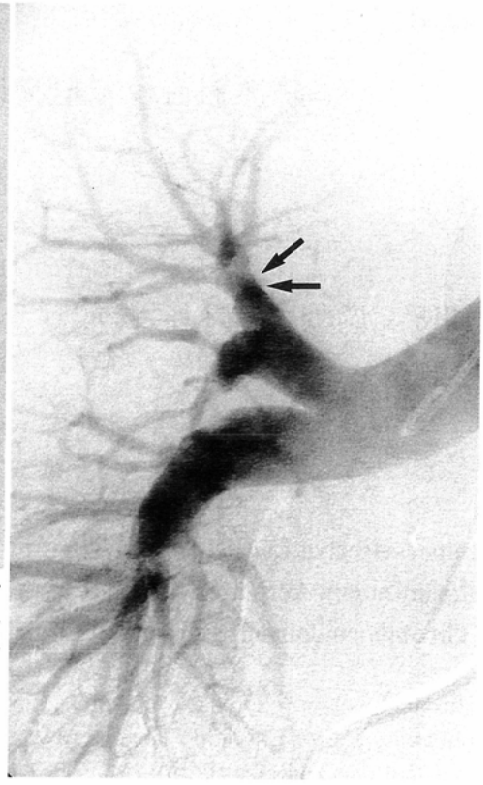

(C): Pulmonary angiography seven days after the thrombolytic therapy showing a slight stenosis of superior trunks (arrow). Peripheral vessels are clearly seen.

Fig. 1

(C)). 4．手技に伴う合併症は見られなかった．

考　　察

急性肺血栓塞栓症に対する血栓溶解療法に際しては，わが国ではウロキナーゼが使用されることが多い．投与方法としては末梢静脈からの全身投与が一般的であるが，我々の施設では迅速で確実な血栓の消失を得る目的で，従来より左または右の主肺動脈内に挿入したカテーテルからのウロキナーゼ局所投与療法を積極的に行い，良好な治療成績を得てきた．しかしながら，直後に確認のための血管造影を施行しても，造影所見の著明な改善が得られることは稀であった．

そこで今回，肺葉－肺区域レベルまで超選択的にカテーテルを挿入し，薬剤もフィブリンとの親和性の高い t-PA に変更したところ，投与直後において造影像の改善が確認された．血栓に埋め込むようにして t-PA を注入したことが良好な結果を得たものと考えられる．カテーテルからの t-PA 動注に否定的な報告も見られるが[2]，少なくとも末梢よりの t-PA 静注では，2時間後の肺動脈造影上，著明－中等度改善は，33％にしか見られない[3]．投与方法などの検討が望まれる所以である．なお，t-PA は，現在のところ急性心筋梗塞のみが保険診療適応であるため，追加血栓溶解療法はウロキナーゼを選択せざるを得なかった．

致死的肺血栓塞栓症に対しては，未だ定まった治療方針はなく，ガイドワイヤーやカテーテルによる血栓破砕，カップやカテーテルによる血栓吸引，PTA やステント留置，外科的治療など，様々な方法が行われている[4]．今回の我々の報告は，従来の血栓溶解療法の効果を高めるといった意味からも，有望な方法と思われた．今後 t-PA の至適投与量・投与速度などに関する検討が必要であろう．

なお，ウロキナーゼを用いて今回と同様の効果が得られるかについては，今後の課題と考えている．

文　　献

1) 田島廣之，伊藤公一郎，大矢　徹，他：緊急血管造影を行った肺動脈塞栓症．臨放 31 (2)：263-267，1986
2) Verstraete M, Miller GAH, Bounameaux H, et al: Intravenous and intrapulmonary recombinant tissue-type plasminogen activator in the treatment of acute massive pulmonary embolism. Circulation 77 (2): 353-360, 1988
3) Goldhaber SZ, Kessler CR, Heit JA,et al: Recombinant tissue-type plasminogen activator versus a novel dosing regimen of urokinase in acute pulmonary embolism. A randomized controlled multicenter trial. J Am Coll Cardiol 20: 24-30, 1992
4) 古井　滋：肺血栓塞栓症の interventional radiology. 臨放 38：799-806，1993