The University of Osaka
Institutional Knowledge Archive

Title	肺野腫瘤のMRI診断に関する研究-腫瘤の緩和時間に及ぼす環境因子の影響に関する実験的ならびに臨床的検討-
Author(s)	田中, 浩司
Citation	日本医学放射線学会雑誌. 1990, 50(8), p. 964-976
Version Type	VoR
URL	https://hdl.handle.net/11094/18615
rights	
Note	

The University of Osaka Institutional Knowledge Archive : OUKA

https://ir.library.osaka-u.ac.jp/

The University of Osaka

日本医放会誌：50（8），964—976，1990（平2）

肺野腫瘤のMRI診断に関する研究

—腫瘤の緩和時間に及ぼす環境因子の影響に関する実験的ならびに臨床的検討—

神戸大学医学部放射線医学教室（主任：河野通雄教授）
田　中　浩　司

（平成2年4月24日受付特別掲載）
（平成2年6月15日最終原稿受付）

MRI Diagnosis of Lung Nodule

—Experimental and Clinical Studies Regarding to the Environmental Effects on the Relaxation Time Measurement—

Koji Tanaka
Department of Radiology, Kobe University School of Medicine
(Director: Prof. Michio Kono)

Research Code No. : 506.9

Key Words : MR imaging, Lung nodule, Lung phantom

There have been several reports on MRI concerning the differential diagnosis of lung nodules by the measurement of relaxation time. Measuring the relaxation time has been reported to be of little value because of a lack of reliability in differentiating nodules, and may vary according to environmental effects such as tumor size, location and physical constitution as seen on CT.

From this point of view, we have newly devised a phantom of the thorax containing simulated lung nodules in order to evaluate the environmental effects on the relaxation time, and investigated the fluctuation of the T1 and T2 values of lung nodules of the phantom.

The experimental study using simulated lung nodules revealed that T1 and T2 values of the lung nodules shift according to various environmental factors such as tumor size, location, and blood flow. It is concluded that there are definite environmental effects on MRI measurements as seen on CT.

In clinical studies with patients showing nodular shadows on chest radiography, we calculated the T1 and T2 relaxation times of lung nodules pre- and post-operatively. The T1 and T2 relaxation times of resected tumors were measured approximately 2 hours after surgery. There was a tendency for the T1 values to decrease and T2 values to increase when compared to preoperative conditions.

However it could not be proved that the changes of the relaxation times were solely due to environmental effects, because there were lots of valid causes which affect remained such as loss of blood flow and tissue degeneration after surgery.

I. はじめに

MRIによる肺野腫瘤の緩和時間による鑑別診断に関する報告は散見されるが，いずれの報告も腫瘤による緩和時間に一定の傾向がみられなかったとし，鑑別が困難であるとしている[1)~3)]．これは，MRIにおける腫瘤のT_1，T_2値がCTと同様

に，画像構成アルゴリズムや腫瘤の胸郭内における環境効果のために腫瘤の T_1，T_2値に一定の傾向を求めることが困難なためと思われる．この問題を解決するための手段として，我々は腫瘤の緩和時間に及ぼす環境効果の影響について検討した．まず，MRI用胸郭ファントムおよび肺結節ファントムを試作し，これらを用いて環境因子における結節ファントムの T_1，T_2値の変動について実験を行った．また，胸部単純X線写真において腫瘤影を呈した悪性腫瘍について，術前・術後のMRIにおける腫瘤の T_1，T_2値の変動についても検討を行い，MRIにおける肺野腫瘤の緩和時間に及ぼす環境効果の影響について検討した．

II. ファントムによる実験的検討

1）対象ならびに方法

試作した胸郭ファントムおよび肺結節ファントムの素材は，含水高分子化合物であるPolyvinyl alcohol(以下PVA)，Salad oil, Graphite particleなどである(Table 1)．PVAは，1924年，西独で発見された水溶性合成樹脂であり，その種類と構造はTable 2に示す如く完全鹸化物，部分鹸化物とに分けられる．我々が用いたものは後者の部分鹸化物で，粘度25±2cps，鹸化度88±1モル%，pH 5～7，ザラメ状のものである．胸郭ファントムはPVA，不飽和脂肪酸，その他高分子化合物を素材とし，これらの重合度，含水率および添加物を変えることにより，縦隔，胸壁（筋肉層および脂肪層），大動脈，椎体，肋骨を有するファントムを作成した．なお，胸部大動脈の血流の影響を検討するための大動脈ファントムは，直径3cmのvinyl tubeを用い流速58cm/secで水道水を流した．また，肺結節ファントムは胸郭ファントムと同様にPVAを用い，重合度，含水率，炭素としてのグラファイト末の量を変化させることにより任意の T_1，T_2値並びに粘稠度を調節できるようにした．以下，試作した胸郭並びに肺結節ファントムを用いて腫瘤の緩和時間に対する環境因子すなわち①胸郭ファントムの影響，②胸郭ファントム内における結節ファントムの大きさ並びに位置の影響，③大動脈ファントムの影響について実験を行った．使用したMR装置は，島津社製0.2T常電導装置でスライス厚は10mm，画像加算は2回または4回，マトリックスは256×256，撮像法はSE法ではTR500あるいは2000msec，TE 43あるいは80msecである．また，IR法では，TR 2,000msec，TE 43msec，TI 500msecで撮像した．断層面は原則として横断面を用いた．緩和時間計測に際しては，Proton，T_2,IR画像より T_1，T_2計算画像を求め，関心領域にROIを設定し T_1，T_2値を計算した．なお，使用したMR装置のガントリー内の

Table 1　Materials for the thorax and lung nodule phantoms

muscle	: polyvinylalcohol
fat	: salad oil＋12-hydroxy stearic acid
rib	: vinyl tube＋fat
vessel	: vinyl tube
nodule	: T1 & T2 value of phantom nodule were varied by the parameters (polymerization grade, percentage of water content, graphite particle) in polyvinylalcohol.

Table 2　Structure of polyvinylalchol

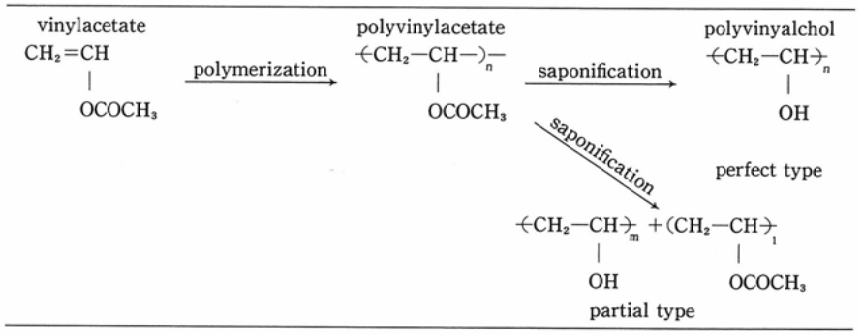

磁場は，中央部，辺縁部で測定し，いずれの部位でも均一度は20ppm 以下である．

結　果

1）MRI 用ファントムについて

試作した胸郭ファントム（Fig. 1a）並びに胸郭ファントム内に結節ファントムを置いた場合の MR 画像（Fig. 1b）を示す．胸郭ファントムを構成する脂肪層，筋肉層，骨の T_1値は各々330±12 msec，345±20msec，335±14msec，T_2値は55±6msec，33±5msec，57±4msec であり，ほぼ人体に近い状態と考えられた．肺結節ファントムについては，均一性を検討するためにプロフィール・カーブを描いた（Fig. 2a, b）．計算画像の誤差を考慮しても，このプロフィール・カーブからは肺結節ファントムがほぼ均一な T_1，T_2値をもつことが示された．

次に種々の T_1，T_2値を有する結節ファントムの MR 画像を示す（Fig. 3a, b）．ROI を 1 ～ 4 に示した如く PVA の重合度，含水率，グラファイト末の量を変化させることにより，容易に T_1，T_2値を変えることが可能であった．

2）胸郭ファントムの影響について（Table 3）

実際の生体内腫瘤とほぼ同じ大きさで，同程度の T_1，T_2を有する結節ファントム A，B を，生体内と同様の部位の胸郭ファントム内に設置した場合と胸郭ファントムを除いた状態でガントリー中央部に置いた場合の T_1，T_2値を測定した．Table 3 の如く，A, B 各々の結節ファントムは，胸郭外の方が T_1，T_2値共に高値を示した．

3）胸郭内ファントムにおける結節ファントムの大きさ，位置の影響（Table 4）

胸郭ファントム内に設置した結節ファントムの大きさ別の検討（直径13mm（A），24mm（B），32mm(C)）では，径が大きいもの程結節ファントムの T_1，T_2値の変動が大きい傾向がみられた．また，右肺野中央部，縦隔部近傍，肺尖部に結節ファントムを設置して行った位置別の検討では，それぞれの結節ファントムの T_1，T_2値は胸郭ファントムを除いた状態でガントリー中央部に設置した場合の結節ファントムの T_1，T_2値と比較すると肺尖部に結節ファントムを設置した場合の T_1，

a

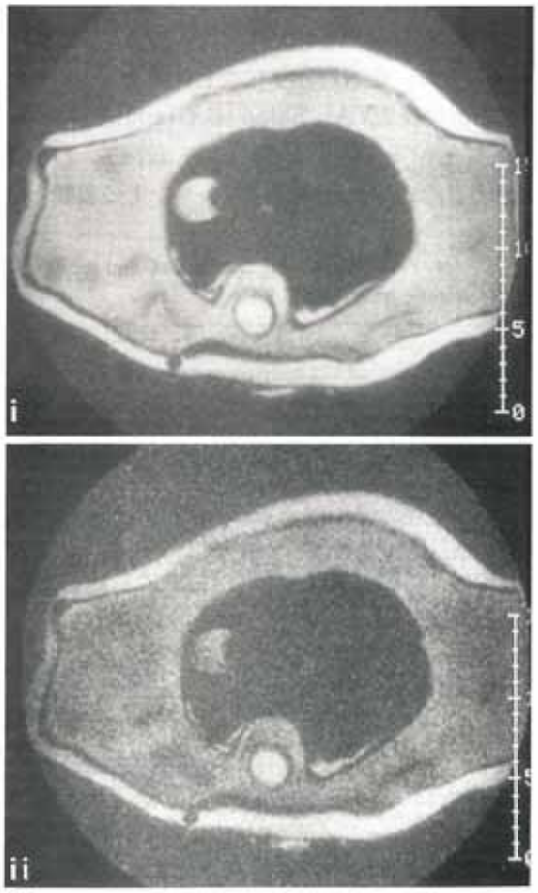

b

Fig. 1a　Phantom of thorax. 1b　MRI of the thorax and lung nodule phantoms
i. T_1 500/43, ii. T_2 2000/80

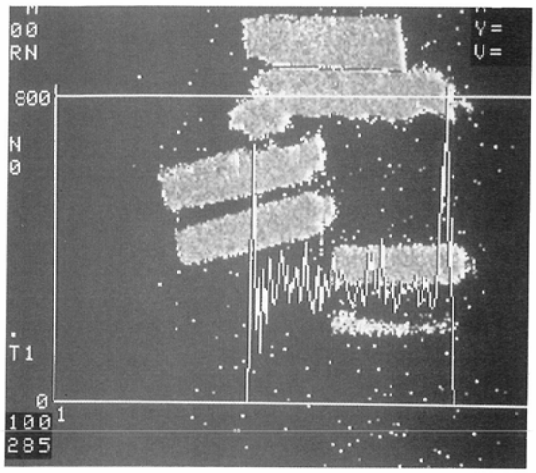

a

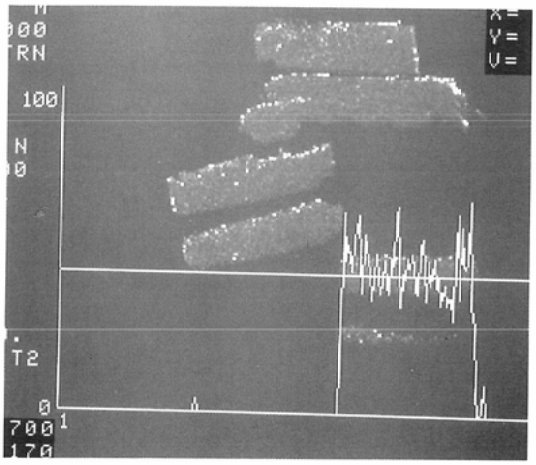

b

Fig. 2　Profil curve of lung nodule phantoms
a. T_1 500/43, b. T_2 2000/80

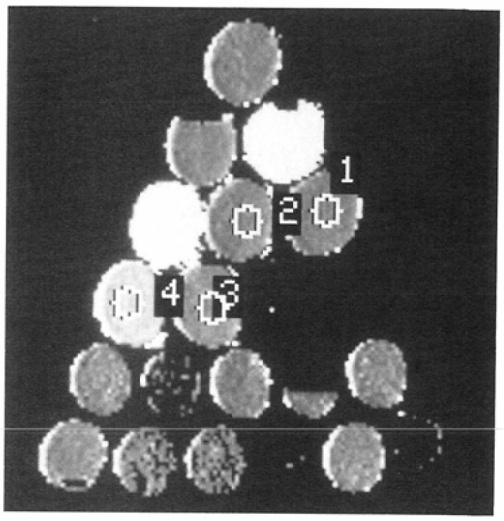

a

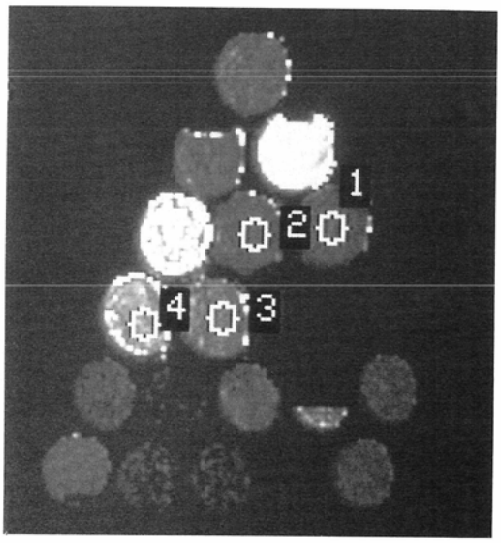

b

Fig. 3　Various lung nodule phantoms
a. T_1 500/43, b. T_2 2000/80

T_2値の変動が大きくT検定により有意差（T_1値：$p<0.05$，T_2値：$p<0.01$）が認められた．

4）大動脈ファントムの影響（Table 5）

右肺中央部に設置した結節ファントムのT_1，T_2値は，大動脈ファントム近傍部に結節ファントムを設置した場合のT_1，T_2値と比較すると大動脈の血流の影響を受けたと考えられる後者では，T_1値は上昇し，逆にT_2値は低下する傾向がみられた．

以上の胸郭ファントム及び肺結節ファントムを用いた実験的検討から，環境因子により結節ファントムのT_1，T_2値に明かな変動がみられ，環境効果の影響が存在するものと考えられた．

III．臨床的検討

1．対象並びに方法

対象は，胸部X線写真にて腫瘤影を呈し，手術もしくは術前の気管支鏡下生検もしくはCT下生検により確定診断が得られた末梢部肺癌13症例である．その組織学的内訳は，腺癌8例，扁平上皮

Table 3 Variation of T_1, T_2 values of environmental effect —Thorax—

	T_1 value		T_2 value	
	A	B	A	B
inside Thorax	201±22msec	248±28msec	46.5±7.0msec	31.0±4.5msec
outside Thorax	267±24msec	343±31msec	50.0±7.2msec	44.7±6.8msec

Table 4 Variation of T_1, T_2 values of environmental effect —Size, Location—

location / size		OUTSIDE	INSIDE		
			Center of Rt Lung	near Mediastinum	Apex
T1 Values	A	194	194	190	190
	B	195	190	187	171
	C	205	186	195	178
T2 Values	A	45	43	42	37
	B	49	46	41	36
	C	52	50	42	39
			M	M	

▨ Lung Nodule Phantom **M** Mediastinum

Table 5 Variation of T_1, T_2 values of environmental effect —Flow—

location / flow		Center of Rt Lung	Lateral to Aorta
		(+)	(+)
T1 Values	A	194	224
	B	182	204
	C	179	196
T2 Values	A	52	45
	B	46	36
	C	54	37
		M, A	M, A

▨ Lung Nodule Phantom **M** Mediastinum
A Aortic Phantom

癌4例，転移性肺腫瘍1例で，腫瘤の大きさは直径20mm～62mmである．方法は，術前のT_1，T_2計算画像より腫瘤内ほぼ中央部にROIを設定し，術前のT_1，T_2値を得た．また，術後2～3時間以内に肺を十分ふくらませた状態の摘出肺のT_1，T_2計算画像より腫瘤のT_1，T_2値を測定し，術前・術後の腫瘤におけるT_1，T_2値の変動について検討した．また，術前の胸郭内における腫瘤の大きさ，存在位置，組織間におけるT_1，T_2値の差異についても検討を行った．使用したMR装置は，島津社製0.2T常電導装置で，撮像法，撮影方向，緩和時間測定は実験的検討と同じであるが，一部の症例については冠状断面も追加した．

2．結果

臨床例13例における腫瘤の存在位置，大きさ，組織型，術前・術後の腫瘤のT_1，T_2値をTable 6に示す．術前の腫瘤のT_1，T_2値は，各々313～703msec，38～77msecであった．また，摘出肺腫瘤のT_1値は，322～600msec，T_2値は44～250msecであり，T_1値は全体に術後やや下降，T_2値は逆にやや上昇する傾向がみられた．術前・術後のT_1，T_2値の変動についてT検定を行うと，T_1値は明かな有意差は認められないものの，T_2値は$p<0.1$であり明かな傾向がみられた．組織型別では，腺癌の8例では術前のT_1，T_2値と比較して，術後T_1値が低下したもの7例，上昇したもの1例，T_2値は上昇したもの6例，低下したもの2例であった．扁平上皮癌の4例では，術後T_1値が上昇，低下するもの各2例，また，T_2値については全例上昇がみられた．転移性肺腫瘍については，術後T_1値は上昇，T_2値は低下が見られた．

腫瘤の大きさ別の検討では，腫瘤の最大径を2～3cm 3例，3～4cm 5例，4～5cm 4例，6～7cm 1例に分け，径2～3cm 3例のT_1，T_2値を基準として各グループのT_1，T_2値と比較をおこなったが，腫瘤の大きさによるT_1，T_2の変動に関

Table 6　Variation of T_1, T_2 values in clinical cases

No	Location	Size (mm)	Histology	T_1 Values		T_2 Values	
				inside	outside	inside	outside
1	B_b^1	45×25×30	Ad	703	533	38	104
2	B_b^2	24×15×15	Ad	507	451	59	250
3	B_b^{1+2}	62×45×55	Ad	543	322	66	239
4	B_b^2	23×35×21	Ad	552	544	77	80
5	B_c^{1+2}	30×24×26	Ad	574	354	63	44
6	B_b^{10}	23×21×27	Ad	389	600	71	101
7	B_b^8	33×26×40	Ad	418	355	65	54
8	B_a^1	20×19×18	Ad	517	360	51	67
9	B_a^2	31×24×28	Sq	530	529	49	73
10	B_a^4	45×38×35	Sq	476	504	66	92
11	B_c^6	45×30×30	Sq	453	489	67	76
12	B^6	37×30×35	Sq	420	330	49	76
13	B_c^3	33×23×30	Meta (chorio. ca)	313	353	57	48

して有意差は得られなかった．

また，存在位置については右上肺野に腫瘤がみられた5例と左上肺野に見られた3例において各々の T_1，T_2値をグループ間で検定を行ったが有意差はみられなかった．

各組織間における T_1，T_2値の検討では，腺癌8例の平均 T_1値は525.4±96.7msec，T_2値は61.3±12.2msec，扁平上皮癌4例では平均 T_1値496.8±46.3msec，T_2値は57.8±10.1msec と両者間で重なりが多く有意差はみられなかった．

3．症例

1）63歳，男性

右 B^1腺癌（45×25×30mm）

術前の IR 画像では，腫瘤はほぼ筋肉と同等の intensity を呈する．T_2強調画像，プロトン画像では腫瘤は筋肉と比較し著明に high intensity を呈し，中枢側から中心部にやや淡い low intensity が見られる（Fig. 4a）．右上葉切除2時間後の MRI（Fig. 4b）では，術前の画像よりも明瞭に腫瘤内部の intensity に差がみられ，特に，T_2強調画像で腫瘤内部の intensity の差が明瞭で，摘出肺の腫瘤の形態が MRI と一致していた．病理組織学的には，中心部炭粉沈着を伴う瘢痕部であり周囲に viable tumor が存在していた（Fig. 4c）．この症例の術前・術後の計算画像を示す（Fig. 4d, e）．術前では腫瘤の T_1値は，704±62，710±70msec，T_2は39±17，64±14msec であったが，術後では，T_1値は541±60msec，T_2値は98±120msec となり，T_1値は下降，T_2値は上昇を示した．

2）60歳，女性

右 B^2腺癌（20×19×18mm）

術前の IR 画像では，腫瘤はほぼ筋肉と同等の intensity を呈する．T_2強調画像，プロトン画像では腫瘤は筋肉と比較し著明に high intensity を呈し，末梢側にやや淡い low intensity が見られる（Fig. 5a）．右上葉切除2時間後の MRI（Fig. 5b）では，術前の画像よりも明瞭に腫瘤の intensity は上昇し，T_1画像，T_2強調画像では，中枢側と末梢

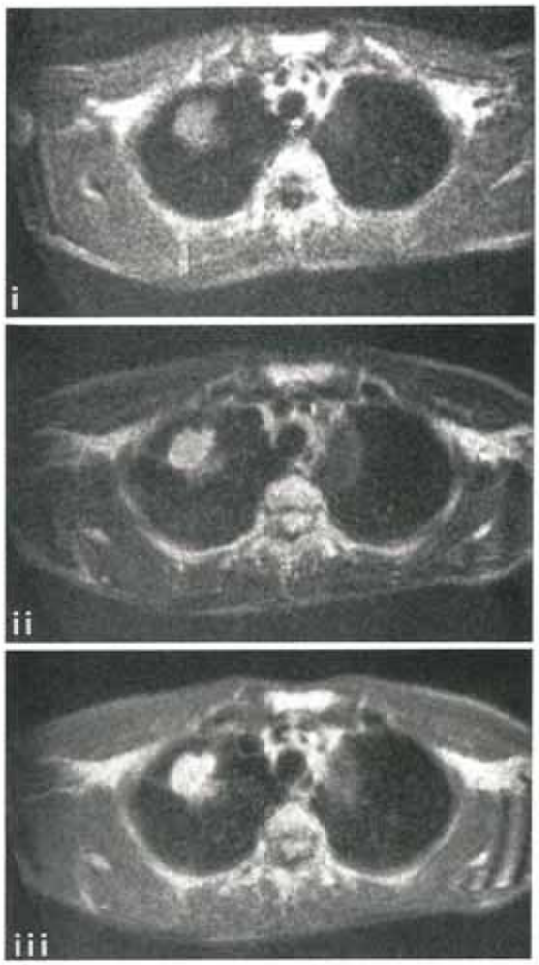

a

c

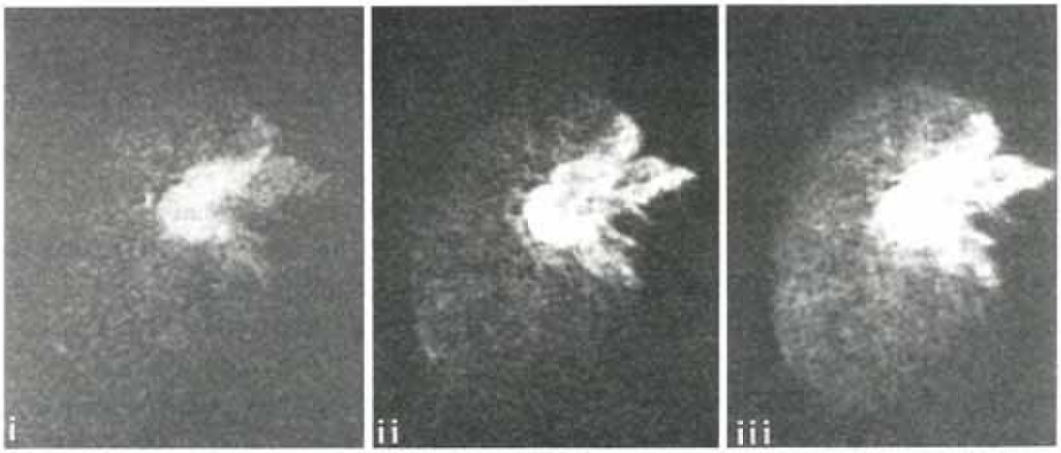

b

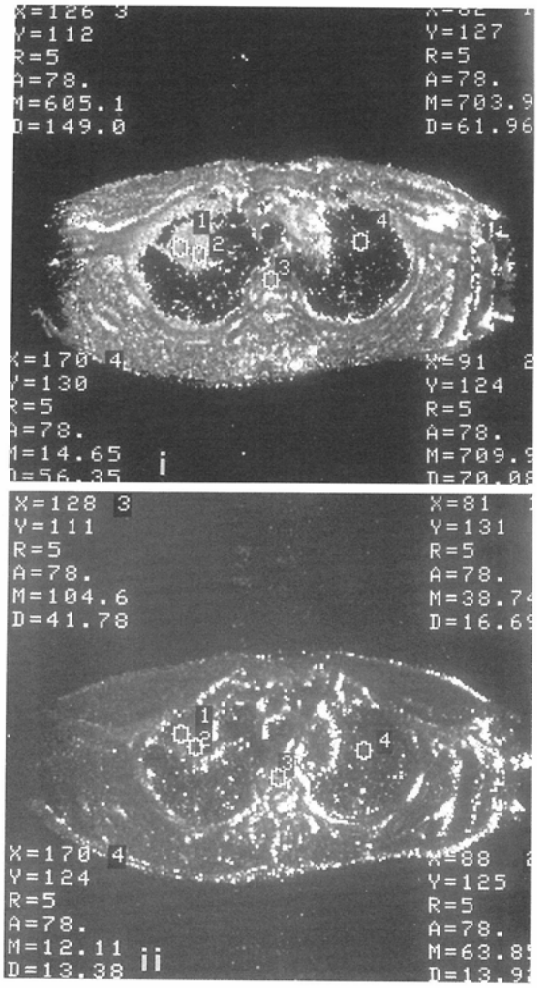

d

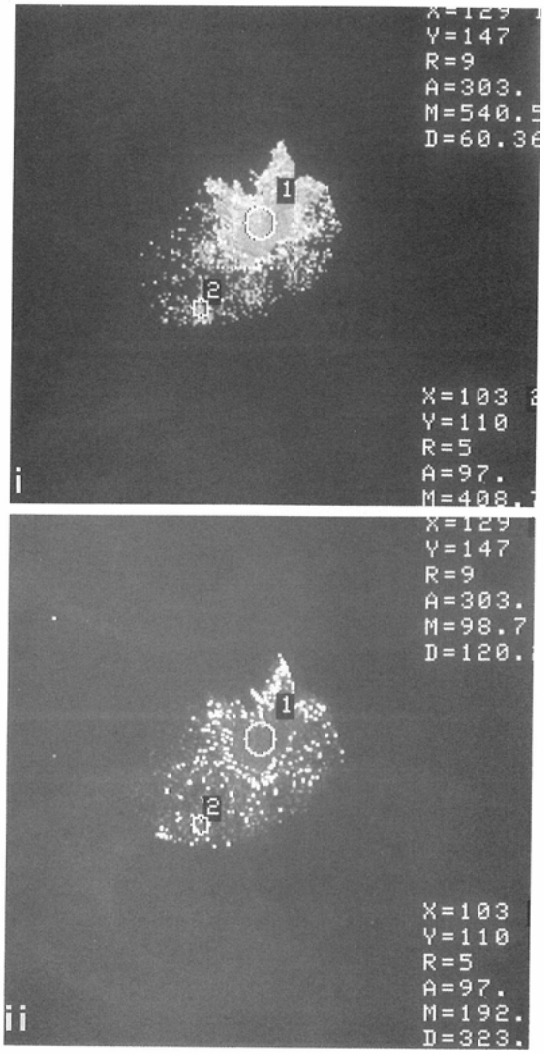

e

(a) Before surgery, the tumor was observed as an homogeneous and low intensity area on the IR image. However, on the T_2 weighted image and proton image, the central part of the tumor was recognized as having a lower signal intensity than that of the marginal part.
i. IR : TR 2000, TE 43, TD 500. ii. SE : TR 2000, TE 80. iii. SE : TR 2000, TE 43

(b) The characterization of the tumor was clearly shown on T_2 weighted image which was taken approximately 2 hrs after the operation.
i. T_1 weghited image, ii. T_2 weighted image, iii. Image of proton density

(c) The tissue character of the resected tumor correlated well with the findings on MRI. Based on the pathological examination, the central part of the tumor was scarred with carbon particles and the marignal area of the tumor was largely necrotic. Viable tumor cells existed in only the ventral margin of the tumor.

(d) On the preoperative MRI the calculated relaxation time of the tumor was T_1 : 703 ~709msec, T_2 : 38~63msec.
i. T_1, ii. T_2

(e) T_1, T_2 values of the resected tumor were T_1 : 540msec, T_2 : 98msec.
i. T_1, ii. T_2

Fig. 4　Adenocarcinoma (45×25×30mm) of the right upper lobe in a 63-year-old male.

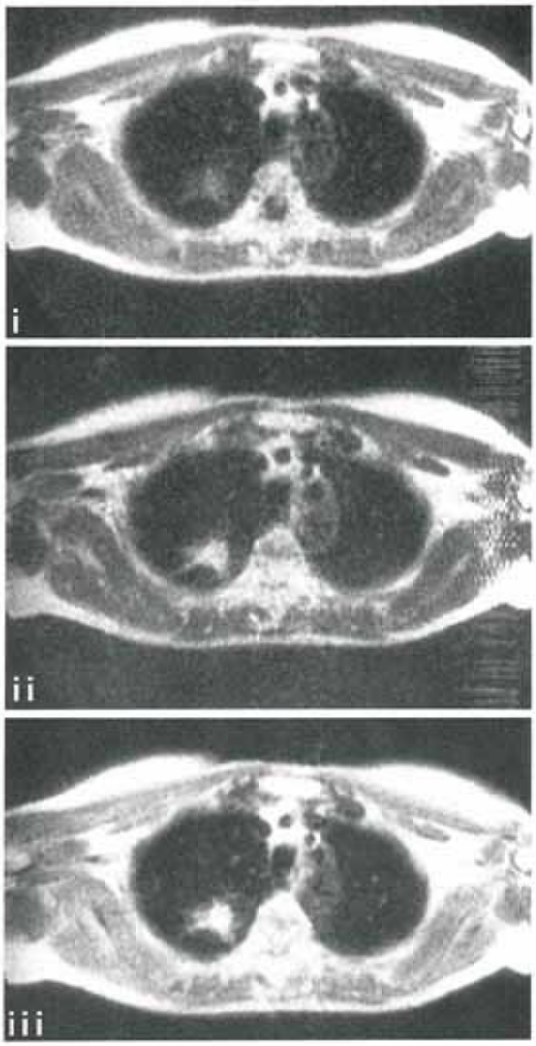

a

c

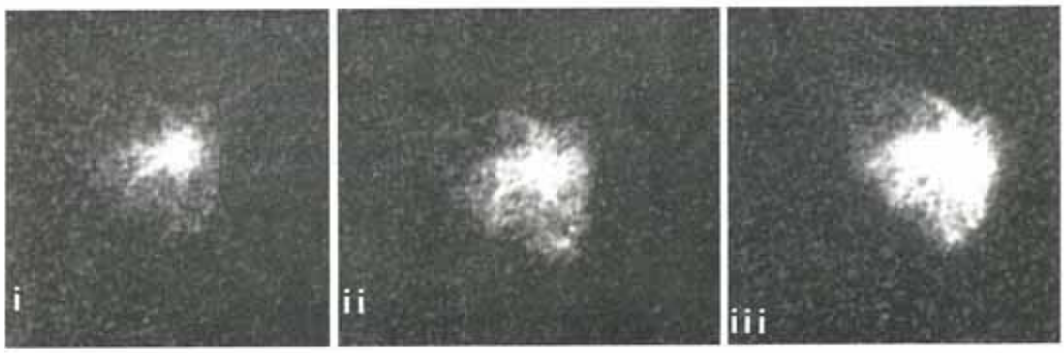

b

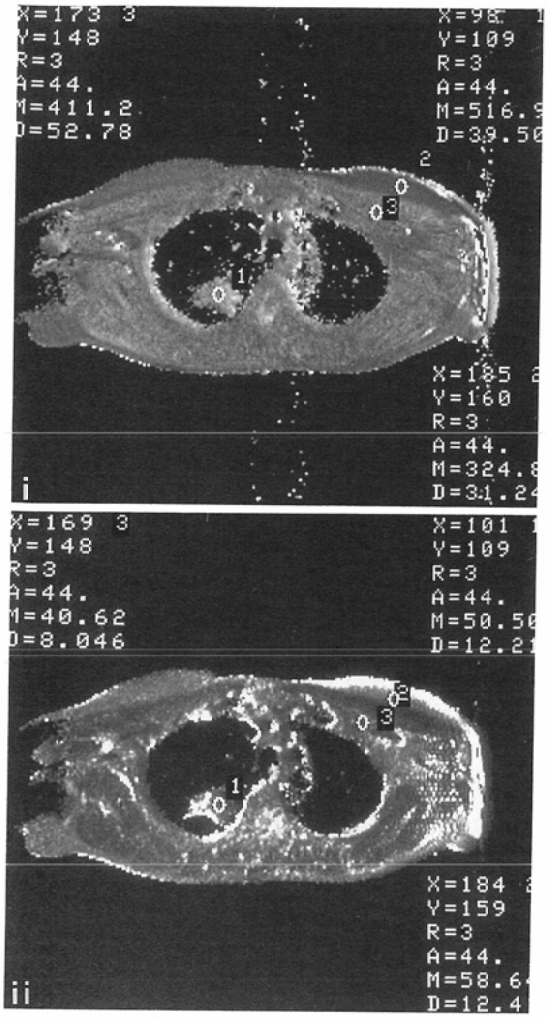

d

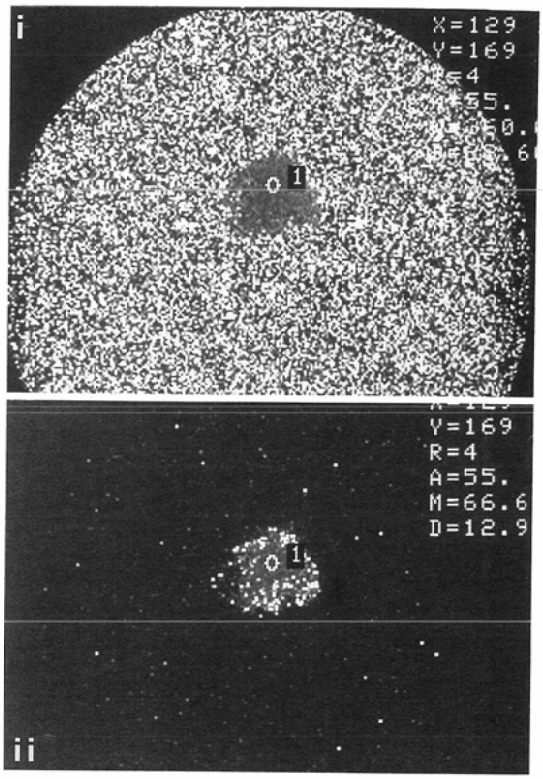

e

(a) Before surgery, the tumor was observed as an homogeneous and low intesity area on the IR image. However, on the T_2 weighted image and proton image, the central part of the tumor was recognized as having a higher signal intensity than that of the peripheral part.
i. IR : TR 2000, TE 43, TD 500. ii. SE : TR 2000, TE 80. iii. SE : TE 2000, TE 43

(b) The characterization of the tumor was clearly shown on IR and T_2 weighted images which were taken appoximately 2 hrs after the operation.
i. T_1 weighted image, ii. T_2 weighted image, iii. Image of proton density

(c) The tissue character of the resected tumor correlated well with the findings on MRI. Based on the pathological examination, the central part of the tumor was occupied with completely viable tumor cells and in the peripheral area. viable tumor cells with extensive carbon particle deposits and fibrosis were seen.

(d) On the preoperative MRI the calculated relaxation time of thc tumor was T_1 : 517msec, T_2 : 51msec.
i. T_1, ii. T_2

(e) T_1, T_2 values of the resected tumor were T_1 : 360msec, T_2 : 67msec.
i. T_1, ii. T_2

Fig. 5 Adenocarcinoma (20×19×18mm) of the right upper lobe in a 60-year old female.

側にintensityの差が見られ，摘出肺の腫瘤の形態がMRIと一致していた．病理組織学的には，中枢側は充実性のViable tumorから成り，末梢側は著明な炭粉沈着と線維化が混在した腫瘍部であった（Fig. 5c）．この症例の術前・術後の計算画像を示す（Fig. 5d, e）．術前では腫瘤のT_1値は517±40msec，T_2値は51±12msecであったが，術後では，T_1値は360±27msec，T_2値は67±13msecとなり，T_1値は下降，T_2値は上昇を示した．

IV．考　察

MRIの最大の特徴としては，組織コントラストが高く，濃度分解能が優れている点があり，これはパラメーターである緩和時間が画像に大きな影響を与えているためと考えられる．緩和時間は臓器組織や病変部の生理・病理学的状態を反映し得る可能性があり，MRIには質的診断への期待がかけられていることから，病変部のT_1，T_2値の測定も同時に行われてきた．しかし，良性と悪性，あるいは組織型の鑑別については重なりが多く，これらの鑑別は困難であるとする報告[4)~6)]が多い．この原因のひとつとして，Zerhouni, Godwin[7)8)]がCTで述べた「CT値が絶対値でなく種々の要因により変動する値である．」と同様に，MR画像より得られたT_1，T_2値についても，腫瘤の大きさ，存在位置，周囲臓器，患者の体格など，環境効果により容易に変動するためと考えられ，一定の傾向を知ることが困難なためであると思われる．そこで，MRIにおける肺野腫瘤の緩和時間に対する環境効果について検討を行った．

a．ファントムによる実験的検討について

今日までに報告されているMRI用ファントムの素材並びに検討内容については，1984年Bakkertによる寒天，マンガン，重水素，水・脂肪混合溶液を素材として作成したチューブ型ファントムによる至適パルス系列の検討が行われて以来，塩化マンガン溶液，硫酸銅溶液，PVAゲルを用いたファントムにより画質に対する検討が行われてきた[9)~12)]．しかし，PVAを主な素材とし，縦隔，胸壁，大動脈，椎体，肋骨を有し，各々のT_1，T_2値をほぼ人体と同様にして試作したMRI用胸郭ファントムやT_1，T_2値を容易に変えることが可能な結節ファントムについては，今までに報告がない．またファントムを用いた肺野腫瘤の環境効果の影響に対する検討も行われていない[13)]．そこで，我々は環境効果の影響を検討するために，同一機種を用いて，結節ファントムのT_1，T_2緩和時間を測定し各環境因子について比較検討した．

ファントム実験による緩和時間への影響に関する検討では，結節ファントムのT_1，T_2値は胸郭内・外，結節ファントムの大きさ，位置，血流により明かな変動がみられ，特に腫瘤の位置別の検討では，有意差が認められた．ファントム実験では結節ファントムのT_1，T_2値に対して大きな影響を与えると考えられる呼吸，心拍動，組織変性などの影響は除外され，さらにガントリー内の磁場も均一であり，それでもなお胸郭内・外の種々の環境因子によりT_1，T_2値に明かな変動が認められることから，CTと同様にMRIにおいても，環境効果の影響が存在するものと考えられた．

b．臨床的検討について

ファントム実験において環境効果の影響が存在するものと考えられたことから，実際の肺野腫瘤影を示す悪性腫瘍例におけるT_1，T_2値について検討を行ったが，術前・術後の腫瘤のT_1，T_2値の変動は，術後T_1値は下降し，T_2値は上昇する傾向がみられた．術前・術後の腫瘤のT_1，T_2値の変動の原因は，摘出腫瘍の緩和時間測定が手術2時間後であるため，あらゆる生体現象，特に血流が停止し，血液の凝固や摘出組織の変性などの因子が大きく関与するものと考えられるが，これらに加え，胸郭等の環境効果による影響も加味したものと思われた．

腫瘤の大きさによる緩和時間への影響についての検討では，MRIでは特に組織性状の分解能が優れ，内部構造の把握に有用とされており，大きい腫瘤では内部壊死による緩和時間の変動が予測される．しかし，我々の大きさ別の検討では緩和時間に一定の傾向はみられず，この原因として自験例では腫瘤径が20～62mmと比較的小さい腫瘤が多く，全例内部intensityはほぼ均一な腫瘤で径が大きい場合でも典型的な融解壊死を伴った症例はないため大きさ別の検討でも腫瘤のT_1値，T_2

値に明かな傾向は認められなかったものと思われた.

腫瘤の存在位置による緩和時間への影響については，左上肺野に存在する腫瘤と右上肺野に存在する場合の緩和時間に一定の傾向は認められず，この原因としては，左側の腫瘤はいずれも肺尖部に存在したため，右上肺野の腫瘤とほぼ同様に胸部大動脈の拍動や血流の影響がほとんどないためと考えられた.

また T_1，T_2値の測定による，良・悪性や組織型の鑑別の可能性について Ross[1]は，臨床例では呼吸運動に伴いスライス面に微妙なズレが生じ正確な信号が得られないこと，腫瘤内部の部位によって緩和時間が異なること，細胞周期によって緩和時間が異なること等から，術前の腫瘤の T_1, T_2値より質的診断をすることは困難であると述べている. また Glazer[6]は，手術によって摘出された縦隔リンパ節について T_1，T_2値を測定し，良性では T_1値566msec，T_2値92msec，悪性では640msec，105msec と報告しており，嚢胞性疾患や急性リンパ節炎以外では，良・悪性あるいは組織型の鑑別については overlap が多く困難であると報告している、我々も転移性肺腫瘍を除いた臨床例12例の各組織間における T_1，T_2値について検討を行ったが，重なりが多いため有意差はみられず，現時点においては MRI 上の緩和時間の測定による質的診断は困難であると言わざるを得ず，今後は MRS などの併用診断を試みる必要があると思われる.

以上，肺野腫瘤の環境効果を検討する目的で，試作ファントムを用いた実験並びに臨床的検討を行ったが，いずれの検討においても結節ファントムや臨床例の術前・術後の腫瘤の T_1，T_2値に明かな変動がみられ，環境効果による影響も原因の一つであると考えられた. 肺野腫瘤の T_1, T_2値測定による質的診断には限界があると考えられるが，環境効果の影響を除外した状態での腫瘤の T_1, T_2値に近い擬似ファントムを作成し，その T_1, T_2値を比較することにより MRI における肺野腫瘤の質的診断のスクリーニングに応用できる可能性があると考えられた.

V. まとめ

肺野腫瘤における MRI の環境効果を検討する目的で，試作胸郭並びに結節ファントムを用いた実験，および画像上腫瘤影を呈した肺悪性腫瘍による臨床的検討を行い以下の結論を得た.

1. 実験的検討

1) PVA を主な素材として人体にきわめて近い形態並びに T_1，T_2値を有する胸郭ファントム及び T_1，T_2値を容易に変えることが可能な肺結節ファントムを作成した.

2) ファントム実験では，胸郭内・外，結節の大きさ，存在位置，血流により結節ファントムの T_1, T_2値に明かな変動がみられた.

2. 臨床的検討

1) 術前・術後における腫瘤の T_1，T_2値の変動は，術後 T_1値は上昇，T_2値は下降する傾向がみられた. この変動の原因は術後の血流の停止，血液の凝固，組織変性などの影響が大きいと考えるが，胸郭等の環境効果も関与するものと思われた.

2) 術前の腫瘤の大きさ，存在部位別による緩和時間に及ぼす検討では，一定の傾向は認められず環境効果の存在は証明できなかった.

3) 肺癌の組織型と T_1，T_2値との関連性についての検討では，重なりが多く鑑別は困難であった.

稿を終えるに臨み，御指導と御校閲を賜りました河野通雄教授に深甚の謝意を表します. また，終始暖かい御援助をいただきました神戸大学放射線医学教室の諸兄に深く感謝いたします.

本論文の要旨は，第73回（1987年）Radiological Society of North America，第47，48回（1988，1989年）日本医学放射線学会総会，第29回（1988年）日本肺癌学会，第11回（1988年）日本磁気共鳴医学会に於いて発表した.

文　献

1) Ross JS, O'Donovan PB, Novoa R, et al: Magnetic resonance of the chest: Initial experience with imaging and in vivo T1 and T2 calculations. Radiology 152: 95—101, 1984
2) 湯口恭利，長尾啓一，戸島洋一，他：MRI による胸部の正常組織および病変部位の緩和時間による検討，呼吸，6: 537—544, 1987
3) Shioya S, Haida M, Ono Y, et al: Lung cancer: Differentiation of tumor, necrosis, and atelectasis by means of T1 and T2 values measured in vitro. Radiology 167: 105—109,

1988
4) Moon KL Jr, Davis PL, Kaufman L, et al: Nuclear magnetic resonance imaging of a fibrosarcoma tumor implanted in the rat. Radiology 148: 177—181, 1983
5) Dooms GC, Hricak H, Crooks LE, et al: Magnetic resonance imaging of the lymph nodes: Comparison with CT Radiology 153: 719—728, 1984
6) Glazer GM, Orringer MB, Chenevert TL, et al: Mediastinal lymph nodes: Relaxation time/pathologic correlation and implications in staging of lung cancer with MR imaging. Rasiology 168: 429—431, 1988
7) Zerhouni EA, Spivey JF, Morgan RH, et al: Factors influencing quantitative CT measurements of solitary pulmonary nodules. J Comput Assist Tomogr 6: 1075—1087, 1982
8) Godwin JD, Fram EX, Cann CE, et al: CT densitometry of pulmonary nodules: A phantom study. J Comput Assist Tomogr 6: 254—258, 1982
9) Bakkert CJG, Graaf CN, Dijk P: Derivation of quantitative information in NMR imaging: A phantom study. Institute Physics 29: 1511—1525, 1984
10) Brateman L, Jennings LW, Nunnally RL, et al: Evaluation of magnetic resonance imaging parameters with simple phantoms. Medical Physics 13: 441—448, 1986
11) Gray JE, Felmlee JP: Section thickness and contiguity phantom for MR imaging. Radiology 164: 193—197, 1987
12) Mano I, Goshima H, Nambu M, et al: New polyvinyle alcohol gel material for MRI phantoms. Mag Reso Med 3: 921—926, 1986
13) 田中浩司，山崎克人，河野通雄，他：肺野腫瘤病変診断のためのMRI用肺結節ファントムの試作，日本医放会誌，48: 212—213, 1988