The University of Osaka
Institutional Knowledge Archive

Title	子宮頸癌の放射線治療後のMR imaging-手術を行った症例におけるMR imagingと病理との対比-
Author(s)	岡田, 進; 趙, 圭一; 天野, 真紀 他
Citation	日本医学放射線学会雑誌. 1997, 57(1), p. 23-27
Version Type	VoR
URL	https://hdl.handle.net/11094/18626
rights	
Note	

The University of Osaka Institutional Knowledge Archive : OUKA

https://ir.library.osaka-u.ac.jp/

The University of Osaka

子宮頸癌の放射線治療後のMR imaging

― 手術を行った症例におけるMR imagingと病理との対比 ―

岡田　進[1)]　趙　圭一[1)]　天野　真紀[2)]　隈崎　達夫[2)]　加藤　友康[3)]
荷見　勝彦[3)]　沢野　誠志[4)]　山田　恵子[4)]　山下　孝[4)]

1）日本医科大学付属千葉北総病院放射線科　2）日本医科大学放射線医学教室
3）癌研究会附属病院婦人科　4）同放射線科

Uterine Cervical Carcinoma after Radiotherapy: Comparison between MR Imaging and histopathological findings

Susumu Okada[1)], Keiichi Cho[1)], Maki Amano[2)], Tatsuo Kumazaki[2)], Tomoyasu Kato[3)], Katsuhiko Hasumi[3)], Seishi Sawano[4)], Keiko Yamada[4)] and Takashi Yamashita[4)]

The findings of MRI and pathologic investigation were correlated in curatively irradiated uterine cervical carcinoma. Four patients having residual carcinoma diagnosed by biopsy underwent hysterectomy. MRI demonstrated the mass lesion in one patient with pathologic confirmation of massive viable cancer cells (case 1). Of the other three patients, MRI demonstrated normal configuration of the uterine cervix. Cervical signal intensity, however, varied. Hyperintensity was noted in an area of the posterior wall on T2WI in case 2. The anterior wall of the case 2 and the other two cases showed hypointensity. Cervical specimens with normal intensity showed only a small number of degenerated cancer cells. On the other hand, pathologic examination of the posterior wall of the case 2 revealed both cancer cells with varying degrees of degeneration and necrotic tissues. Degeneration of cancer cells was stronger in the superficial layer than the deeper layer. Fibrosis, hemorrahge, granulation and hyalinization were hypointense on T2WI. T2 elongation reflected not only the residual tumor but the post-irradiation changes. Post-irradiated cervix with normal intensity indicated that only a small number of degenerated cancer cells may persist even if the biopsy was positive. We conclude that MRI is useful in evaluating tumor response to radiotherapy.

Research Code No. : *520.9*

Key words : *Uterine cervix, Carcinoma, Radiotherapy, MR imaging*

Received Feb. 7, 1996; revision accepted Sep. 2, 1996

1) Department of Radiology, Chiba-Hokuso Hospital, Nippon Medical School
2) Department of Radiology, Nippon Medical School
3) Department of Gynecology, Cancer Inst. Hospital
4) Department of Radiology, Cancer Inst. Hospital

はじめに

子宮頸癌の放射線治療後の評価において，子宮頸部の大きさの変化としてしか評価できないCTに対して，MRIでは腫瘍および子宮内部の構造が明瞭に描出でき有用である[1)-3)]．しかし，MRIでは放射線治療後の壊死・浮腫・炎症などが腫瘍と同様の信号強度を呈するため，残存または再発腫瘍と放射線治療による変化との鑑別は困難であることが報告されている[4),5)]．MRIの特徴を明確にするには画像と組織との対比が必要と思われるが，根治的な放射線治療後に手術されることはあまりなかった．今回放射線治療後の残存腫瘍に対し手術を行った症例を経験したので，MRIと病理との対比を行った．

対象と方法

対象は1991年から1994年までに癌研究会附属病院婦人科で放射線治療を行い，その後に生検で癌の残存を認めたために手術の行われた4症例(IIb 1例，IIIb 3例)で，組織型は1例のみ粘表皮癌で他は非角化型扁平上皮癌である(Table 1)．放射線治療は腔内照射がRALSでA点線量は症例3のみ20Gyでその他は40Gy，外照射はLinacで症例4のみ40Gyでその他は50Gyで，中央遮蔽を置いて施行されている．放射線治療から手術までの期間は1カ月以内で，術式は症例1，2，3が単純子宮全摘および両付属器切除であり，症例4は直腸に浸潤していたため骨盤内後方内臓摘出術が施行された．

使用したMR装置は1.5テスラ超伝導型(東芝製MRT-200RX)で，撮像条件はT1強調像がSE 600/20/2(TR/TE/excitations)，T2およびPD強調像がSE2000/20, 80/2で，軸位断および矢状断を撮像した．スライス厚は5mm，gapは1mm，FOVは32cmである．マトリックスは256×224で，症例2のみ検査時間の制約から256×192で撮像した．症例2のみGd-DTPA 0.1mmol/kg静注後のT1強調軸位断像を撮像した．MRIは放射線治療から10日以内に撮像した．

放射線治療前後のMRIから，T2強調像での高信号領域の大きさの変化と傍組織浸潤の有無を検討した．大きさは軸

Table 1 List of the cases

N0.	age	CS	path.	MR stage	radiation dose (Gy)		HSI area (mm) on T2WI		PM invasion		
					RALS	Linac	before RT	after RT	before RT	after RT	
									MRI	MRI	path.
1	66	IIIb	SCC	IIb	40	50	72×48×70	37×13×26	+	−	−
2	52	IIIb	SCC	IIb	40	50	40×28×45	12×10×20	+	+	+
3	48	IIb	MEDC	IIb	20	50	72×52×90	0×0×0	+	−	−
4	51	IIIb	SCC	IIb	40	40	50×22×50	0×0×0	+	−	−

abbreviations; CS: clinical stage, path.: pathology, SCC: squamous cell carcinoma, MEDC: mucoepidermoid carcinoma, RT: radiotherapy, HSI: high signal intensity, T2WI: T2 weighted image, PM: parametrium.

位断像および矢状断像から，腫瘍が最も大きく描出される断面での高信号領域の前後径と子宮長軸方向の径を測定した．傍組織浸潤は，軸位断像における頸部間質の断裂と，T2強調像で高信号を呈する領域の辺縁突出または不整の有無で診断した[6),7)]．MRIは1名の放射線科医が，放射線治療前では臨床病期と生検結果を知ったうえで，治療後では最終的な生検結果を知らずに診断した．

病理像については，残存腫瘍の広がり，残存腫瘍の変性の有無，頸部間質および体部筋層の放射線治療による変化につき，1名の放射線科医と2名の婦人科医が協議してその合意によりMRIと比較検討して診断した．

結　果

症例 1

放射線治療前では腟内に突出する72×48×70mmの腫瘍を認め(Fig.1A)，治療後では腫瘍の縮小がみられたものの，腟内に突出するT2強調像で高信号を呈する37×13×26mmの腫瘍が残存していた(Fig.1B)．この高信号領域に接して低信号領域が認められた．T1強調像では頸部の大きさの変化として認められ，信号強度変化は見られなかった．傍子宮組織浸潤は認められなかった．

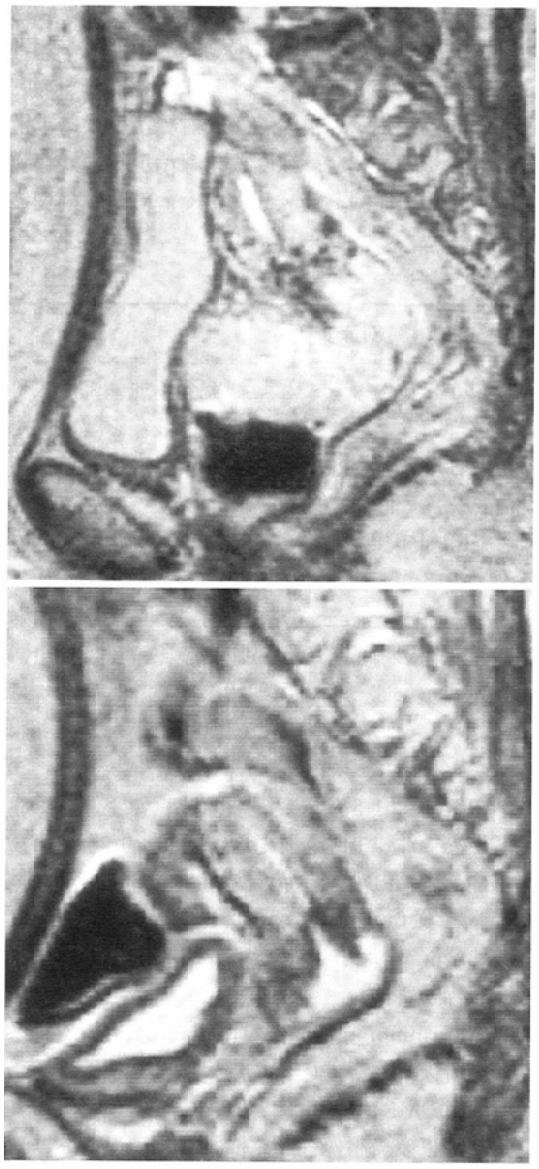

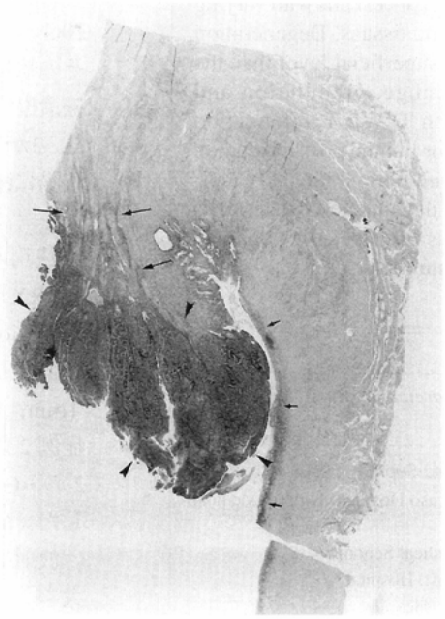

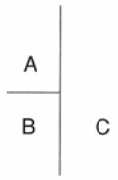

Fig. 1 A 66-years-old woman with stage IIIb squamous cell carcinoma (Case 1). Sagittal T2 weighted images before (A) and after (B) radiotherapy The tumor was decreased in size after radiation but a hyper intense residual mass remained. The operative specimen (C) shows massive viable cells with slight degeneration (arrow heads), and area of fibrosis with inflammatory cells (arrows). Vagina (small arrows).

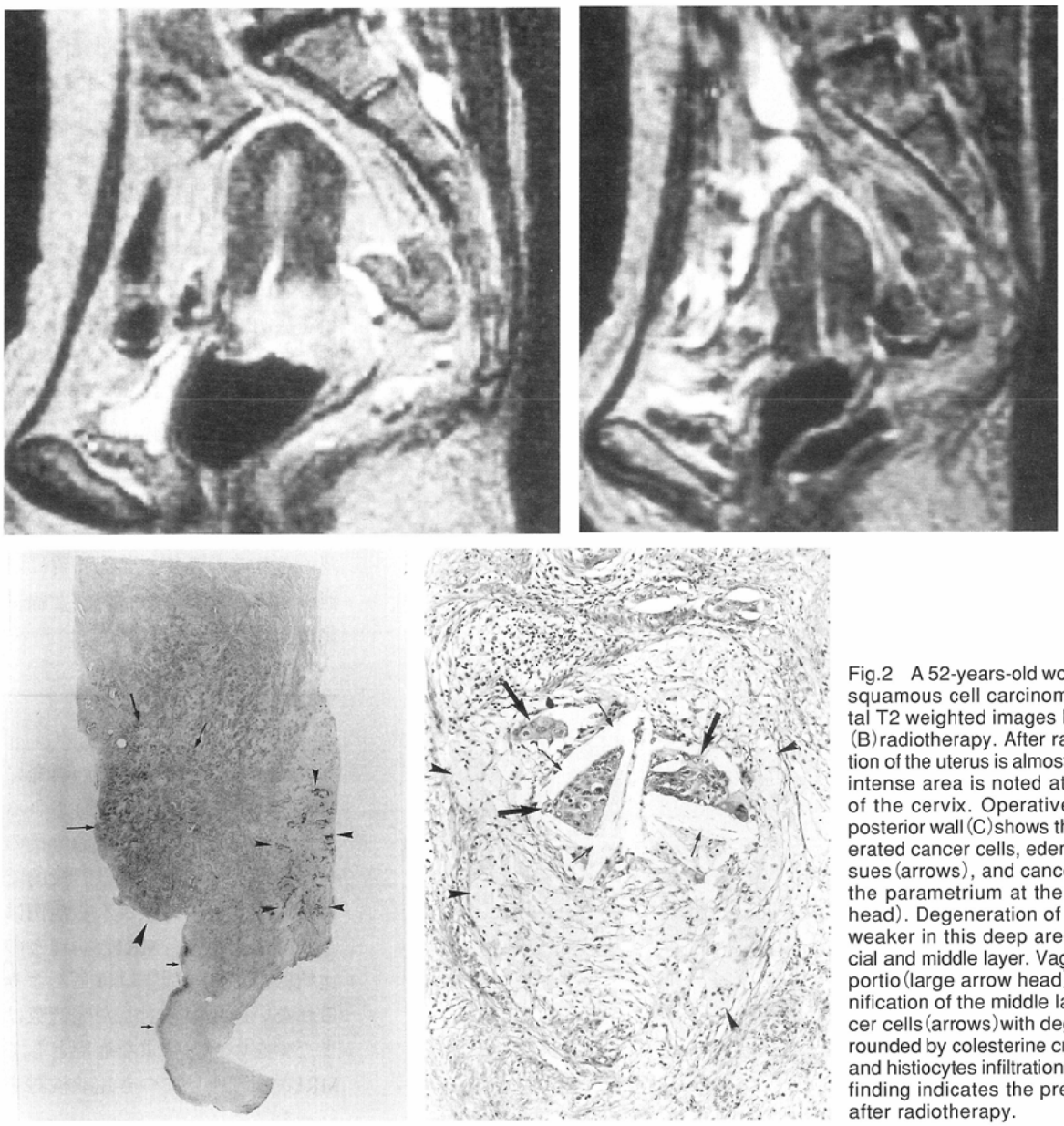

Fig.2　A 52-years-old woman with stage IIIb squamous cell carcinoma (Case 2). Sagittal T2 weighted images before (A) and after (B) radiotherapy. After radiation, configuration of the uterus is almost normal but a hyper intense area is noted at the posterior wall of the cervix. Operative specimen of the posterior wall (C) shows the area with degenerated cancer cells, edema and necrotic tissues (arrows), and cancer cells invading to the parametrium at the deep layer (arrow head). Degeneration of the cancer cells is weaker in this deep area than the superficial and middle layer. Vagina (small arrows), portio (large arrow head). High power magnification of the middle layer (D) shows cancer cells (arrows) with degeneration are surrounded by colesterine crystals (thin arrows) and histiocytes infiltration (arrow heads). This finding indicates the presence of necrosis after radiotherapy.

病理標本では(Fig.1C)，子宮腟部には変性の少ない癌細胞が腫瘤を形成して大量に存在していた．この癌組織は間質に乏しく，炎症性細胞浸潤を伴っていた．この癌組織に接した部位は浮腫が少なく，形質細胞を含む炎症性細胞浸潤を伴う結合織に富んだ線維化組織で，癌細胞は認められなかった．筋層では血管周囲の線維化が認められ，浮腫は少なかった．傍子宮組織浸潤は認められなかった．

T2強調像での高信号領域はviableな腫瘍部分にほぼ一致し，その下の線維化組織が低信号領域にほぼ一致していた．

症例 2

放射線治療前では頸部後壁を中心に傍子宮組織に及ぶ40×28×45mmの腫瘍を認めた(Fig.2A)．治療後では子宮の大きさはほぼ正常となったが，頸部後壁にT2強調像で12×10×20mmの高信号領域が認められた(Fig.2B)．頸部から体部に軽度の低信号領域が認められた．T1強調像では頸部の大きさの変化が認められたのみだった．造影T1強調像ではT2強調像の高信号に一致して軽度の増強効果を認めた．左の傍組織浸潤が認められた．

病理像では(Fig.2C, D)，症例 1 のような腫瘤は形成せず，頸部の線維筋性組織の中に癌組織が散在性に認められた．T2強調像で高信号のみられなかった前壁では癌組織の量は少なく，高信号のみられた後壁では多く存在していた．後壁では子宮腟部および内腔に近い部分よりも外側の部分の方が癌細胞の変性が少なく，癌組織の量も外側部分の方が多かった．後壁から左側壁で子宮外への浸潤も認められた．残存する癌組織の周囲には浮腫とコレステリン結晶の析出を伴う組織球浸潤が認められた．頸部間質から体部筋層にかけては浮腫や細胞浸潤に乏しく，線維化や血管周囲の硝子化が認められた．

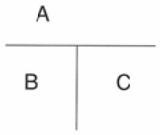

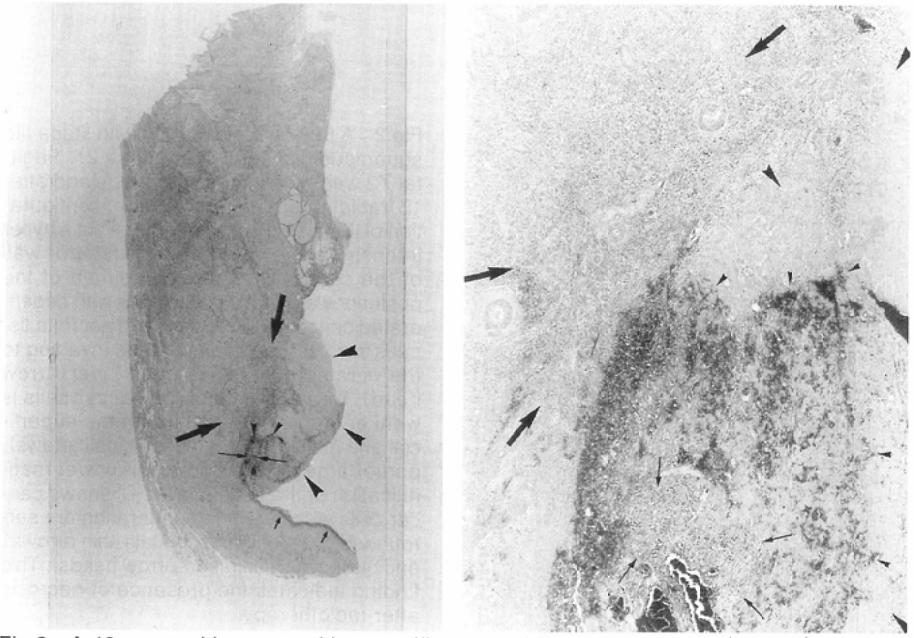

Fig.3　A 48-years-old woman with stage IIb mucoepidermoid carcinoma (Case 3). Sagittal T2 weighted image after radiotherapy (A). The post radiation uterus is almost normal. The operative specimen (B) and low power magnification (C) show the thick layer of hyalinization (arrow heads) with hemorrhage (small arrow heads), cancer cells with severe degeneration (thin arrows), inflammatory cell infiltration (thick arrows), the vagina (small arrows).

後壁に存在したT2強調像での高信号領域は，このような変性を伴う癌組織と，癌細胞の死滅した部分に相当する浮腫や組織球の出現した部分に一致していた．一方，それに接する低信号の部分では線維化と血管周囲の硝子化が認められた．

症例 3

放射線治療前では72×52×90mmの腫瘍が存在したが治療後では正常の子宮構造を呈し，頸部はT2強調像で低信号を呈した(Fig.3A)．

病理像では(Fig.3B, C)，子宮腟部から頸部内側部分に腫瘍の壊死に伴うと思われる出血を伴う厚い硝子化が存在し，その内部に変性の強い癌細胞が認められた．硝子化部分の下に炎症細胞浸潤を伴う肉芽組織が認められ，頸部間質には血管周囲に線維化が認められた．T2強調像の低信号領域はこれらの出血・硝子化・肉芽に一致し，わずかに残った癌細胞は高信号を呈していなかった．

症例 4

この例は腟に腫瘍の主体をおく頸癌症例で，放射線治療後には腟壁に50×22×50mmの腫瘍が認められ，子宮頸部には異常信号を認めなかった．放射線治療後では腫瘍は消失した．病理像では，腟上部に軽度の変性を伴う癌組織を認め，頸部にはごく少量の癌細胞が認められるのみで，頸部間質には他の症例と同様に細胞浸潤と線維化が認められた．

考　察

根治的な放射線治療後の再発に対して骨盤内臓全摘が施行されることがあるが[8]，放射線治療後の残存腫瘍に対する手術は一般的ではない．手術の対象となる症例はきわめて少なく，MRIと病理との比較についての報告はほとんどみられない．今回検討した症例数はまだ少ないが，貴重な症例としてMRIと病理所見につき比較検討を行った．

T2延長を呈するものとして，腫瘍のみならず浮腫や組織球の出現を伴う壊死組織といった放射線治療に伴う変化が関与していることが示された．今回の症例 1 は腟内に突出した腫瘍で，一方症例 2 は頸部間質に広く癌が浸潤していた症例であるが，前者では残存腫瘍とT2延長領域がほぼ一致していたのに対し，後者では癌組織と放射線治療に伴う変化が混在していた．子宮腟部に限局した症例と頸管に広く浸潤する症例ではT2延長領域の表しているものに違いがみられた．

T2短縮を呈するものとして，炎症細胞浸潤を伴う肉芽組織，線維化，出血，硝子化が認められた．症例 2 の前壁および症例 3 と 4 では変性を伴う癌組織が少量残存していたが，T2延長を呈さなかった．放射線治療後に癌が残存していてもその後の経過観察により癌が消失する遅延性治癒が存在する[9]ことを考慮すると，このような変性を伴う少量の

癌細胞は消失する可能性がある．

症例2においては，浅い部位よりも深い部位で癌細胞の変性が少なかった．これは深部では線量が不足するため[10]と思われるが，浅い部位の変性を伴う癌が経過観察で死滅しても深部には生存しうる癌細胞が残存する可能性が示唆される．この場合，通常の生検では生存しうる癌細胞が得にくいことが考えられ，MRIの異常信号部をねらって深部の生検を行うことも必要と思われる．このような深部の情報が得られることがMRIによる放射線治療後の評価の特徴の一つと思われる[10),11)]．

放射線治療後1年以内に再発する症例は少なくなく[12)]，早期の正確な診断は重要である．しかし放射線治療後の細胞診診断は困難で[13)]，また組織診においても，術前照射症例の生検での治療効果判定と手術材料の病理検査での治療効果判定が一致したのは54％との報告があり，生検が必ずしも癌全体の治療効果を反映していないとされている[14)]．したがって治療効果判定においては，MRIと生検結果を合わせた慎重な評価が必要と考えられる．今回の検討からは，MRIで異常信号を認めなければ生検で癌細胞が検出されても経過観察が可能であることが示唆され，MRIは偽陰性が少ないとする報告[4),15)]に一致する．また，症例1のように明らかな腫瘍が残存する例では手術を含む強力な治療が必要と考えられる．一方，子宮の形は正常にもどったがT2延長領域を残すような症例については，経過観察により癌は陰性化するとの報告もみられる[16)]ものの，生存しうる癌細胞が特に深部に残存する可能性があることが考えられた．

今回の検討により，放射線治療後のT2延長領域には，残存する癌組織のみならず放射線治療後の変化が関与することが病理像との比較により改めて明らかとなった．これらの鑑別のためにdynamic MRI等のさらに詳細な検査法を用いた検討が必要と思われるが，今回は装置の性能的な制約からT2強調像を中心に検討した．今後症例を蓄積してさらなる検討をすることが必要と思われた．

謝辞

貴重なご意見を賜った，日本医科大学付属千葉北総病院病理部長　大秋美治先生に深謝いたします．

文　献

1) Hricak H: Cancer of the uterus: the value of MRI pre- and post-irradiation. Int J Radiat Oncol Biol Phys 21: 1089-1094, 1991
2) Scheppel SL, Ellis JH, LaVighe, et al: Mangnetic resonance imaging during intracavitary gynecologic brachytherapy. Int J Radiat Oncol Biol Phys 23: 169-174, 1992
3) Mayr NA, Tali ET, Yuh WTC, et al: Cervical cancer: application of MR imaging in radiation therapy. Radiology 189: 601-608, 1993
4) Hricak H, Swift PS, Campos Z, et al: Irradiation of the cervix uteri: value of unenhanced and contrast-enhanced MR imaging. Radiology 189: 381-388, 1993
5) Hawnaur JM, Johnson RJ, Hunter RD, et al: The value of magnetic resonance imaging in assessment of carcinoma of the cervix and its response to radiotherapy. Clinical Oncology 4: 11-17, 1992
6) Hricak H, Lacey CG, Sandles LG, et al: Invasive cervical carcinoma: comparison of MR imaging and surgical findings. Radiology 166: 623-631, 1988
7) Togashi K, Nishimura K, Sagoh T, at al: Carcinoma of the cervix: staging with MR imaging. Radiology 171: 245-251, 1989
8) Jones WB: Surgical approaches for advanced or recurrent cancer of the cervix. Cancer 60: 2094-2103, 1987
9) Fleuckiger F, Ebner F, Poschuko H, et al : Cervical Cancer: serial MR imaging before and after primary radiation therapy-a 2-year follow-up study. Radiology 184: 89-93, 1992
10) 北垣　一：子宮頸癌の放射線治療のMR imagingによる評価に関する研究．日本医放会誌　55：215-221，1995
11) 門前芳夫，森　宣，松本　陽，他：子宮頸癌の放射線治療後の経過観察に果たすMR imagingの有用性について．日本医放会誌　55：745-750，1995
12) 荒居龍雄：子宮頸癌の放射線治療－過去・現状・将来への提言－．臨床放射線　39：699-710，1994
13) Shield PW, Daunter B, Wright RG: Post-irradiation cytology of cervical cancer patients. Cytopathology 3: 167-182, 1992
14) 岸紀代三，上原敏敬，田久保海誉：治療効果の判定と問題点．(In)森脇昭介，杉森　甫 ed.：取り扱い規約に沿った腫瘍鑑別アトラス「子宮頸癌」．p. 85-91，1995，分光堂
15) 飯塚義浩：子宮頸癌放射線治療効果評価におけるMagnetic Resonance Imaging(MRI)の意義．日産婦会誌　48：37-44，1996
16) Egashira K, Nakamura K, Terashima H, et al: MR imaging in uterine cervical cancer after radiotherapy. Radiation Medicine 10: 117-122, 1992