The University of Osaka
Institutional Knowledge Archive

Title	正常若年成人の脳梁のMR画像所見
Author(s)	岡本, 浩一郎; 伊藤, 寿介; 登木口, 進
Citation	日本医学放射線学会雑誌. 1990, 50(8), p. 954-963
Version Type	VoR
URL	https://hdl.handle.net/11094/18628
rights	
Note	

The University of Osaka Institutional Knowledge Archive : OUKA

https://ir.library.osaka-u.ac.jp/

The University of Osaka

日本医放会誌：50（8），954—963，1990（平2）

正常若年成人の脳梁のMR画像所見

新潟大学歯学部歯科放射線科
岡本浩一郎　伊藤　寿介　登木口　進

（平成元年11月15日受付）
（平成2年2月2日最終原稿受付）

The MR Findings of the Corpus Callosum of Normal Young Volunteers

Kouichirou Okamoto, Jusuke Ito and Susumu Tokiguchi
Department of Radiology, Niigata University, School of Dentistry

Research Code No. : 503.9

Key Words : MR imaging, Corpus callosum, Normal young volunteers

The size and shape of the corpus callosum of twenty seven normal young volunteers (age 18~31 years, 17 men and 10 women) were investigated using a superconducting high field (1.5 T) MRI unit. The length of the corpus callosum was 71.1 ± 5.1 mm (mean ± S.D.) and the height was 24.9 ± 2.1 mm. The length ratio of the corpus callosum to the brain was 43.9 ± 2.3% with the ratio of the height 25.0 ± 2.3%. The callosal index (height/length) was 35.4 ± 2.9%. The area of the corpus callosum in the midsagittal plane was 681.4 ± 93.6 mm^2 (min. 563 mm^2 to max. 902 mm^2). We divided the corpus callosum into three segments: rostrum and genu; anterior and posterior trunks; splenium. Each part accounts for one third of the total area of the corpus callosum. The genu and splenium were generally equal in thickness. The minimal thickness of the trunk was 3 mm with the maximal one 9 mm. The posterior trunk was never thicker than the anterior one. The posterior part of the posterior trunk showed thinning and concavity in almost all cases. So-called impressio corporis callosi was observed in 12 cases (44.4%). Thirteen cases (48.1%) showed a shallow concave configuration at the anterior dorsal surface of the corpus callosum. Six cases of these were thought to be due to compression by the pericallosal artery. This finding was not detected in the posterior portion of the corpus callosum. This concavity was also seen in infants. The thinning of the posterior part of the posterior trunk was seen after the development of the splenium, but the concave configuration at the anterior dorsal surface of the corpus callosum may be encountered before the full development of the genu and splenium.

はじめに

脳梁は左右の大脳半球を結ぶ交連線維のうち最大のもので，その殆どが有髄線維により構成されておりその本数は1億本とも2億本ともいわれている[1)2)]．脳梁は哺乳動物以上の高等動物においてみられ，その発達の程度は新皮質の発達に非常に良く相関し，人類において最大となっている[3)7)]．また脳梁は個体発生の過程でも，大脳半球の発達に伴ってその発生発達が進行してゆくことが知られている[3)4)]．脳梁は脳の構造物のなかでは大きいものであり，左右の大脳半球皮質の大部分を結ぶ交連線維であることは知られているが人におけるその詳細な機能に関してはまだあまり良く知られていない[1)]．現在まで神経放射線学的には脳梁の全体像を容易には描出できなかったこともあり，形態学的な研究はその殆どが解剖例でのもので神

経放射線学的なものは少ない．

近年核磁気共鳴画像（MRI）の出現改良に伴い脳梁が直接かつ明瞭に描出されるようになり，脳梁に関しての研究が盛んになされるようになってきた[4)~6)]．脳梁の研究に際しその正常像を知ることは基本と考えられる．そこで今回我々は若年成人の normal volunteer を用いて，完成されかつ変性や萎縮などの変化を示していない正常な脳梁の MRI 所見につき検討を行った．

対象ならびに方法

神経学的に異常の認められない若年成人の volunteer 29名のうち，Verga 腔の認められた2名を除いた27名を対象とした．27名の内訳は男性17名，女性10名である．対象者の年齢は男：19～29歳（平均年齢±標準偏差＝23.2±1.8歳），女：18～31歳（21.4±3.7歳）であり，両者間には有意差は認められなかった．使用した MRI 装置は超伝導高磁場装置（静磁場強度1.5T）である SIEMENS 社製 MAGNETOM　H15である．撮像方法は SE 法（TR＝600msec/TE＝15msec）を用い，スライス厚は3mm，5mm，FOV＝25cm，収集マトリックス数は256×256（1ピクセル当り0.98mm 相当），平均加算回数は4回とした．計測には正中矢状面像を用いたが，中脳水道の明瞭に描出されているスライス面を正中矢状面像とした．また撮像されたイメージが実物大となるようにフィルムまたは印画紙に焼き付けたうえで計測を行った．また同一症例（1例）でスライス厚を3mm，5mm と変えて撮像し，いずれのスライス厚でも種々の測定値が同じであることを確かめた．なお参考のために，我々が経験した症例の中から最も脳梁が肥厚していたと考えられる gliomatosis cerebri（52歳女性）の1例と，最も脳梁が萎縮していたと考えられる Creutzfeldt-Jacob 病（62歳女性）の1例の脳梁も計測した．これらの症例はいずれも病理学的に診断が確定している．

脳梁は吻，膝，幹，膨大の4つの部分に分けられているが解剖学的にはこれらの4部分の境界は明確ではない．本論文では脳梁底線（basal line of corpus callosum）を基準線として脳梁の長さを計り（Fig. 1：l）便宜的に脳梁をその長さにより4分割して前1/4を脳梁吻および膝（Fig. 1；R+G），後1/4を脳梁膨大（Fig. 1；S），残りの中央部を脳梁幹とした（Fig. 1；AT and PT）．脳梁背面の陥凹性形態で，最陥凹点の位置を脳梁の長さの百分率で示した．即ち脳梁膝の前端点を0％，脳梁膨大の後端点を100％の位置とし，最陥凹点の位置を脳梁における相対的な位置として計測した．



Fig. 1　Measurements of corpus callosum.
Labeled are length of corpus callosum〔l〕, height of corpus callosum〔h〕, distance from anterior margin of anterior commisure to anteior end of corpus callosum〔d〕, rostrum and genu〔R+G〕, anterior trunk〔AT〕, posterior trunk〔PT〕, splenium〔S〕. Small arrow indicates anterior concavity of dorsal surface of corpus callosum. Large arrow indicates posterior cancavity of dorsal surface of corpus callosum.

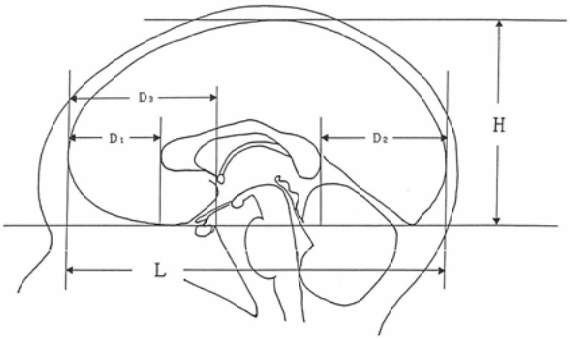

Fig. 2　Measurements of brain.
Labeled are length of brain〔L〕, height of brain〔H〕, distance from anterior end of corpus callosum to anteior pole of brain〔D_1〕, distance from posterior end of corpus callosum to posterior pole of brain〔D_2〕, distance from anterior margin of anterior commisure to anterior pole of brain〔D_3〕.

脳の長さは正中矢状面では正確に計測すること

Table 1 The size of corpus callosum

	Length(mm)	Height(mm)	Callosal index(%) (Height/Length)
Male (N=17)	72.8±5.2 (65-82)	25.2±2.0 (22-29)	35.3±2.8 (30.9-40.8)
Female (N=10)	68.3±2.2 (65-72)	24.3±1.9 (21-27)	35.6±2.9 (31.3-40.0)
Total (N=27)	71.1±5.1 (65-82)	24.9±2.1 (21-29)	35.4±2.9 (30.9-40.8)
Cavum Vergae(N=2)	65 67	29 33	44.6 49.3

underline (____)=over normal range (Mean±2S.D.)

が困難であり，正常若年成人では脳萎縮は認められないので頭蓋内板間の距離を用いた（Fig. 2；L）．脳の高さは正中矢状面像で，前頭葉と後頭葉の底面を結んだ線（正中脳底線）から頭頂（頭蓋骨内板）までの距離とした（Fig. 2；H）．

尚，計測値は平均値±標準偏差（最小値－最大値）で示す．

結　果

1．脳梁の長さ

Fig. 1のように脳梁底線を基準線として脳梁の長さを計測した（Table 1）．男性の方のが長い傾向を示したが，1％の危険率では男女間に有意差は認められなかった．また脳に対する相対的な大きさも求めたが，脳の長径（Fig. 2；L）がやはり男性で長い傾向を示すため脳に対する相対値では男女差は無かった（Table 2）．

前交連前縁から脳梁前縁までの距離を正中脳底線上で求めると，26.0±4.9mm（23～30mm）{男：26.2±4.7mm(23～30mm)，女：25.7±4.0mm（23～29mm)} であり，この距離は脳梁の全長の36.6±2.5%（32.0～41.2%）{男：36.1±2.1%（32.0～41.1%），女：37.6±2.7(32.9～41.2%)} に相当する（Fig. 1；d）．前交連前縁から脳の前縁までの距離を正中脳底線上で求めると(Fig. 2；D_3)，脳の長さの39.3±1.4%（36.6～42.6%）{男：39.1±1.4%（36.6～42.6%），女：39.7±1.3%（37.8～40.8%)} であり，前交連は脳と脳梁いずれにおいてもほぼ同様な相対的位置に存在していることがわかる．

Table 2 Relative size of corpus callosum

	relative length to brain(%)	relative height to brain(%)
Male (N=17)	43.7±2.2 (40.3-46.6)	24.8±2.2 (19.8-28.3)
Female (N=10)	44.2±2.2 (41.4-47.9)	25.3±2.2 (21.2-28.1)
Total (N=27)	43.9±2.3 (40.3-47.9)	25.0±2.3 (19.8-28.3)
Cavum Vergae(N=2)	44.5 43.5	28.7 35.1

underline (----)=over Max
underline (____)=over normal range (Mean±2 S.D.)

2．脳梁の高さ

脳梁底線からの高さを脳梁の高さとした（Fig. 1；h and Table 1, 2）．Verga腔を有する例では脳梁の高さが正常例での最大値またはそれ以上の値を示していた．

脳梁前端から脳梁の頂点までの脳梁底線上の距離は33.7±3.7mm（28～44mm）{男：34.3±4.2mm（28～44mm），女：32.6±1.9mm（29～35mm)} であった．脳梁の長さに対する相対的な位置で表すと47.4±4.4%(40.2～55.4%){男：47.2±4.8%（40.2～55.4%），女：47.8±3.1%（41.1～52.3%)}で脳梁の中央より僅かに前方で脳梁高が最高となる．しかし脳の頂点の位置は脳の長さの53.9±4.7%(44.9～62.0%）{男：54.5±4.6%（44.9～62.0%），女：53.0±4.7%（47.8～58.5%)}と脳の中央より僅かに後方で最も高くなっていた．

3．脳梁の脳における位置

Table 3 The thickness of corpus callosum

	Genu (mm)	Trunk (mm)			Splenium (mm)	Genu/Splenium
		ant. third	mid-portion	post. third		
Male (N=17)	12.6±1.5 (10-15)	6.7±0.8 (5-8)	7.0±0.8 (6-8)	5.3±1.3 (3-8)	12.6±1.6 (10-15)	1.02±0.16 (0.85-1.36)
Female (N=10)	12.2±1.3 (10-14)	6.6±1.0 (5-8)	6.6±0.3 (5-9)	5.1±1.0 (4-6)	12.1±0.9 (11-14)	1.01±0.13 (0.83-1.27)
Total (N=27)	12.5±1.5 (10-15)	6.7±0.9 (5-8)	6.9±1.1 (5-9)	5.2±1.3 (3-8)	12.4±1.5 (10-15)	1.02±0.16 (0.83-1.36)
Gavum	10	6	6	3	10	1.00
Vergae(N=2)	10	4	5	4	10	1.00

大脳半球前端から脳梁の前端までの正中脳底線上の距離（Fig. 2：D_1）は37.7±3.8mm（30～44mm）{男：39.0±3.1mm（33～44mm），女：35.6±3.6mm（30～42mm）}であり脳の長さに対する相対的な距離では23.3±1.6%（20.5～26.9%){男：23.5±1.4%（20.5～25.8%），女：23.0±1.8%(20.9～26.9%)}であった．脳梁後端から大脳半球後端までの正中脳底線上の距離（Fig. 2；D_2)は53.5±6.0mm(43～65mm)｛男：55.0±5.9mm(45～65mm)，女：50.9±4.5mm(43～57mm)｝であり脳に対する相対的な距離では33.0±2.4%（30.0～38.7%）{男：33.1±2.5%（30.0～38.7%），女：32.8±1.9%（30.1～35.8%）}であった．

4. 脳梁指数

脳梁の高さを長さで除した値を脳梁指数というが[11)12)]，男女差は全く認められなかった．Verga 腔を有する例では高さが高いことを反映して脳梁指数が2例とも正常範囲（平均値±2標準偏差）を超えた大きな値を示していた（Table 1).

5，脳梁底線と前交連の位置的関係

脳梁底線と前交連の位置関係では，Fig. 1のように前交連の上縁が脳梁底線に接する例が29例中15例（51.2%）に認められた．しかし前交連の上縁が脳梁底線を越えて上方に位する例はなかった．前交連が最も低い位置にあるものでは前交連の上縁が脳梁底線の下方2.5mm に位置していた．

6. 脳梁の厚さ

脳梁の4つの部分のうち膝と膨大は最大値をもってその厚さとした(Fig. 3；G，S)．脳梁幹の厚さに関してはFig. 3のように，脳梁の長さの1/2の部位（50%）を脳梁幹中央（MT）とし，脳梁の長さの前1/3の位置（33.3%）を anterior trunk (AT)の，後1/3の位置(66.7%)を posterior trunk (PT)の厚さとして測定した(Table 3)．anterior trunk の厚さが posterior trunk の厚さと等しかった例が男女で各1例ずつ認められた以外は anterior trunk の厚さのほうが posterior trunk よりも厚く，anterior trunk の厚さが posterior trunk の厚さを下回った症例は1例も認められなかった．また脳梁の厚さで最も薄いのは posterior trunk での3mm であり，脳梁幹で10mm 以上の厚さを示した例は無かった．

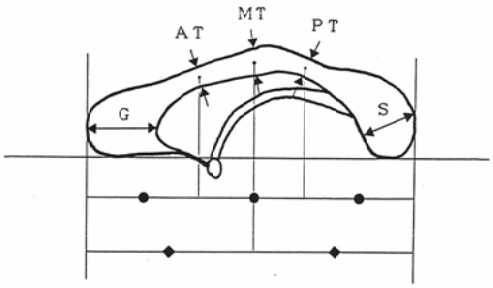

Fig. 3 Thickness of corpus callosum. Labeled are thickness of genu〔G〕, splenium〔S〕, anterior trunk〔AT〕, middle trunk〔MT〕, posterior trunk〔PT〕.

7. 脳梁の面積

脳梁を吻および膝，幹，膨大の3部分に分け，Fig. 1のように脳梁を長径により4分割して前1/4（0～25%）を吻および膝，後1/4（75～100%）

Table 4 The area of corpus callosum

	Rostrun+Genu (mm²)	Trunk (mm²)	Splenium (mm²)	Total (mm²)
Male (N=17)	228.2±41.3 (168-320)	235.9±33.9 (176-287)	236.8±39.9 (188-295)	700.9±101.0 (563-902)
Female (N=10)	220.4±17.2 (198-257)	219.3±28.6 (177-256)	209.6±15.0 (189-231)	648.3± 53.0 (583-712)
Total (N=27)	225.3±36.0 (168-320)	229.8±34.4 (176-287)	226.7±36.9 (188-295)	681.4± 93.6 (563-902)
Cavum Vergae(N=2)	206 223	176 163	220 217	601 602

underline (____)=under Min.

Table 5 The relative area of each part to the total area of corpus callosum

	Rostrun+Genu	Trunk	Splenium	Total
Male (N=17)	32.6±3.0% (27.8-37.0%)	33.8±2.9% (29.0-40.6%)	33.7±2.2% (30.2-40.3%)	100.0%
Female (N=10)	34.0±1.5% (31.9-36.5%)	33.7±2.4% (30.2-36.5%)	32.3±1.4% (30.4-34.4%)	100.0%
Total (N=27)	33.1±2.7% (27.8-37.0%)	33.7±2.9% (29.0-40.6%)	33.2±2.1% (30.2-40.3%)	100.0%
Cavum Vergae(N=2)	34.2% 37.0%	29.3% 27.0%	36.5% 36.0%	100.0% 100.0%

underline (____)=under Min.

を膨大とし，中央の1/2（25～75%）を幹とした．各部における面積の絶対値や，各部の面積の脳梁全面積に対する比率，更に脳梁の全面積が男女間で有意差を示すことは無かった．脳梁の全面積の最小値は563mm²，最大値は902mm²と1.6倍の差が認められた．そこで脳梁の面積が脳の大きさに関連する可能性を考え，脳梁面積を脳の長さ×高さで除した値を求めてみたがやはり最小値と最大値の間には1.5倍の差が認められ，脳梁面積も単純には脳の大きさだけに相関しているわけではないと考えられた．

Verga腔を有する2例では脳梁幹の面積が正常最小値もしくはそれ以下であったが，脳梁の総面積では正常範囲内（平均値±1標準偏差）であった（Table 4）．Gliomatosis cerebriの症例では1,213mm²と正常範囲（平均値±2標準偏差）を大きく超え，Creutzfeldt-Jakob病の例では262mm²と正常範囲（平均値±2標準偏差）をかなり下回っていた．

脳梁全面積に対する吻および膝，幹，膨大の3部分の面積は平均でそれぞれ33%ずつを占めていた（Table 5）．

Table 6 Posterior thinning of corpus callosum

	The point of minimal thickness	Impressio corpori callosi	
Male (N=17)	71.3±3.9% (64.9-76.4%)	69.5±3.3% (64.9-72.5%)	n=9 (52.9%)
Female (N=10)	70.3±2.2% (67.2-74.3%)	70.6±1.9% (69.1-72.7%)	n=3 (30.0%)
Total (N=27)	70.9±3.5% (64.9-76.4%)	69.7±3.3% (64.9-72.7%)	n=12 (44.4%)

8．脳梁背面の陥凹性形態と脳梁の菲薄化

脳梁はしばしば「つ」の字にその形態がたとえられるが，実際には「つ」の字のような単純なconvex configurationではない．

脳梁の後半部分では極めて軽度なものからimpressio corporis callosiといえるような明らかな陥凹を示すものまでとかなり程度の差はあるものの全例で陥凹性の形態を示し，同部では脳梁の菲薄化も認めた（Table 6）．しかも陥凹部分の最陥凹点は脳梁の64.9～76.4%の位置にある．即ちほ

Table 7 Anterior concavity of corpus callosum

	Anterior concavity due to Vascular impression		Non vascular anterior concavity		Total	
Male (N=17)	n=6 (35.3%)	20.4±6.9% (10.1-31.5%)	n=3 (17.6%)	19.6±5.7% (15.5-26.1%)	n=9 (52.9%)	20.1±6.2% (10.1-31.5%)
Female (N=10)	n=1 (10.0%)	22.4%	n=3 (30.0%)	19.0±4.4% (14.5-23.2%)	n=4 (40.0%)	19.9±3.9% (14.5-23.2%)
Total (N=27)	n=7 (25.9%)	20.6±7.6% (10.1-31.5%)	n=6 (22.2%)	19.3±6.2% (14.5-26.1%)	n=13 (48.1%)	20.0±6.1% (10.1-31.5%)

ぼ全例で脳梁幹後半部（50～75%）のうちの後1/2（62.5～75%）に限局して存在しており，また血管による圧痕性の変化と考えられるものは認められなかった．最も深い部分が2mm以上の深さを有し明らかに限局性の陥凹を示す，いわゆるimpressio corporis callosiといえるようなものも27例中12例（44%）において認められた（Table 6）．Impressio corporis callosiを示す症例での脳梁の長さは72.0±6.8mm（65～82mm），明らかなimpressioを示さないものでは70.4±3.8mm（65～78mm）であり，impressio corporis callosiの有無と脳梁の長さとの間には関連性は認められなかった．同様に脳梁の高さや脳梁指数との間にも関連性は認められなかった．

一方脳梁の前半部分においても陥凹性の形態が少なからず認められる（27例中13例，48.1%）がその程度は軽く，最陥凹点の位置も10.1～31.5%の間に散らばっており脳梁後半部分でのものほど限局していなかった．深さが2mm以上のものは僅か1例のみでその症例も2mmであった．またFig. 4のようにその陥凹が血管（pericallosal artery）による圧痕性変化と考えられるものが13例中7例あり，脳梁後半部分でみられるものとはかなり様相が異なっていた（Table 7）．

考　察

左右の大脳半球間を結ぶ線維群を交連線維と云い脳梁の他，前交連，後交連，手綱交連，脳弓交連などがある[7]．脳梁はこれらの交連線維のうち最大のものであり，左右大脳半球皮質のうちの新皮質間を結んでいる．ヒトでは側頭葉の一部を除き大脳半球皮質のほぼ全体を左右対称性に結んでいるが，現在まで人における脳梁の機能に関してその詳細は知られていない[1]．近年核磁気共鳴画像（MRI）の登場により脳梁の全体像を直接かつ明瞭に描出することが可能となり，それに伴い脳梁の神経放射線学的研究もなされるようになってきた[4)~6)]．

脳梁は脳の発達に伴って形成されてゆくことは知られており[3]，胎生期のみならず出生後も増大してゆくことが明らかにされている[4]．脳梁が種々な疾患によって変形したり変化したりすることは日常よく遭遇する．脳梁自体の病変以外でも，例えば対応する脳皮質にある程度以上の広汎な障害が生じると脳梁も二次的に変化することが病理学的にも確かめられている[8]．しかしこの様な病的過程が存在しなくとも脳梁が様々な形態を呈することは以前よりいわれている[9]．

これらの脳梁に関する形態学的研究は殆どが解剖例でのものであり[9)~12)]．死後の変化や脳の固定に伴う変化などが影響している可能性がある．一方MRIの改良進歩によりその解像力は飛躍的に良くなり，生体での脳構造の詳細な観察検討が可能となってきた．

我々の行ったMRIでの検討結果を諸家の日本人を対象とした解剖例での報告と比較してみると脳梁の長さ，高さ，脳梁指数はおおよそ一致していた（Table 8）．日本人の脳梁の面積に関しては過去に桜井が報告しているのみであるが[10]，我々のデータの平均値のほうがやや大きい値を示していた．我々が若年成人のみを対象としていることがその原因の一つとして考えられる．またMRIでの計測値が解剖症例を用いて行われた研究での値に比しやや大きい値を示すことはBarkovichらも認めている[4]．

Table 8 Reported data

		Gender	no.	Age	Length	Height	Area
Okamoto (1990)	△	male & female	27	18-31y	71.1±5.2mm (65-82mm)	24.9±2.1mm (21-29mm)	681.4±93.6mm² (563-902mm²)
Ban[11] (1941)	▲	male	40	15-67y	71.1mm (54.4-82.6mm)	24.7mm (18.0-32.5mm)	※
		female	2	57-73y	76.0mm (75.0-77.0mm)	29.2mm (28.0-30.4mm)	
Sakurai[10] (1936)	▲	male & female	46	※	71.5mm (63-82mm)	※	614±97mm² (450-910mm²)
Satou[12] (1937)	▲	male & female	49	38-85y	72.2±1.0mm (65-82mm)	25.8±0.8mm (19-35mm)	※
Lang[9] (1980)	▲	male & female	100	adult	73.7±3.6mm (62-86mm)	21.1±2.9mm (16-31mm)	622mm² (580-1040mm²)

△：a study by MRI
▲：a study by autopy cases

Langらは100例の脳での検討で脳梁の面積は最小で580mm², 最大で1,040mm², 平均が622mm²と報告しているが[9], やはり我々が若年成人のみを対象としているためか彼らの報告に比して我々の検討での最小値と最大値の幅のほうのが小さかった.

脳梁膨大の面積は男性に比し女性で大きくまた膨大の厚さは女性で有意差をもって大きいとしている報告もある[13]. しかし我々の今回の検討ではそのような傾向は認められず, むしろ脳梁全体が男性で大きい傾向を示すためか明らかな有意差は無いものの脳梁膨大も男性で大きい傾向を示した. またその報告のように脳梁の後1/5を脳梁膨大として計測してみてもやはり有意差は認められなかった. また脳梁膨大の面積をその長さで除した値を求めてみたがやはり男女間での有意差は無かった. 脳梁膨大以外の他の計測項目でも1%の危険率をもって男女間で有意差の認められたものは無かった.

脳梁後半部分が陥凹性の形態と菲薄化を示すこともnormal variationのひとつと考えられているが[14], 程度に差はあるものの今回の検討では全例で認められた. McLeodらの報告では厚さが50%以下になるものが全体の22%あったとしている[14]. しかし今回の若年成人での検討ではそのような症例は無かった. またこの陥凹性形態の最陥凹点はposterior trunkの後半部分に限局して存在するが, 興味あることにこの部分はLacosteらのヒトの脳梁での病理学的研究において最もcortexとの対応の乏しい領域であり[8], 他の部位に比し交連線維が少なく最も発達の悪い部位と考えられる. 脳梁の厚みは脳の発達に伴い交連線維が増加してゆくことにより増してゆくというBarkovichらの研究[4]とも一致する所見であると考えられた. またBarkovichらの論文に掲載されている生後8カ月の乳児の脳梁のMRI写真では, 脳梁膨大が発達し全体の形が既に成人の脳梁に近くなっているが, 脳梁後半部分には成人で認められるような明らかな陥凹性の形態が既に出現している.

Langらは100例中33例に脳梁の前半部分にも陥凹性の形態を認めたと報告しており[9], 我々の検討でも約半数の例で脳梁の前半部分にも軽度の陥凹を認めた. しかしそのうちの約1/2ではpericallosal arteryによる圧痕性変化と考えられた(Fig. 4 & Table 7). このような所見は脳梁後半部分でみられる陥凹性形態では認められないものである. Roessmannらが行った病理学的な検索においても脳梁の前半部分ではpericallosal arteryによる機械的な変化を受けるものの脳梁後半ではそのような変化が認められないことが報告されている[15]. 脳梁後半部分の陥凹性変化は脳梁膨大の発達に伴って乳児期において認められるようになることは上述したが, 脳梁前半部分での陥凹性変

化は著者らの経験ではFig. 5のようにまだ脳梁膝や脳梁膨大の発達が充分でないような生後2カ月の乳児の脳梁でも認められることがあり，この点でも脳梁後半部分にみられる陥凹性形態とは異なるものと考えられる．また脳梁の陥凹性の形態はいずれも成人や高齢者に特有のものではないと考えられる．

しかし我々の経験でも高齢者ではFig. 6aのようにかなり高度の陥凹性変化を脳梁前半部分に認めることがあり，またこのような例では脳梁膝の下面にも前大脳動脈による陥凹性変化を認めることがある．この症例ではT 2強調画像で，Roessmannらが病理学的に示した血管性圧迫による脳梁の脱髄性変化に相当すると考えられる高信号帯が血管周囲の脳梁に見られている(Fig. 6b)．即ち脳梁前半での陥凹性形態は既に脳梁が充分発達するようになる以前から認められるが，pericallosal arteryが加齢に伴い蛇行するようになると脳梁

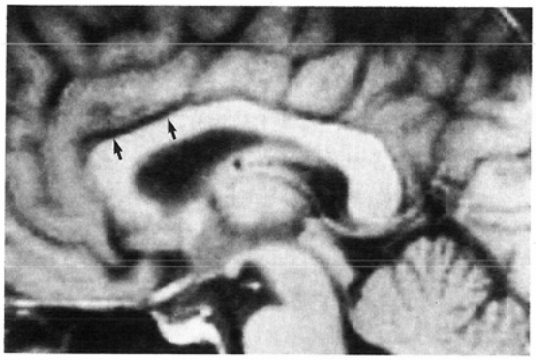

Fig. 4 The corpus callosum of a normal young volunteer showing the anterior concavity of the dorsal surface. The pericallosal artery (arrows) just above the anterior dosal surface of the corpus callosum are shown as a signal void.

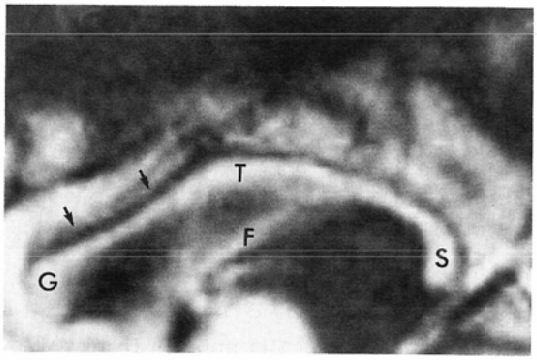

Fig. 5 The corpus callosum of the two-month-old infant showing the anterior concavity of the dorsal surface as seen in Fig. 4.
Labeled are pericallosal artery (arrows), genu〔G〕, trunk〔T〕splenium〔S〕, fornix〔F〕.

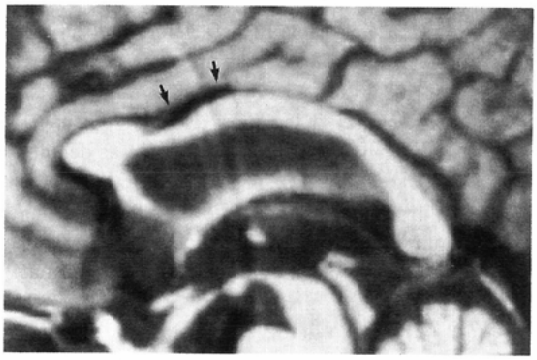

a

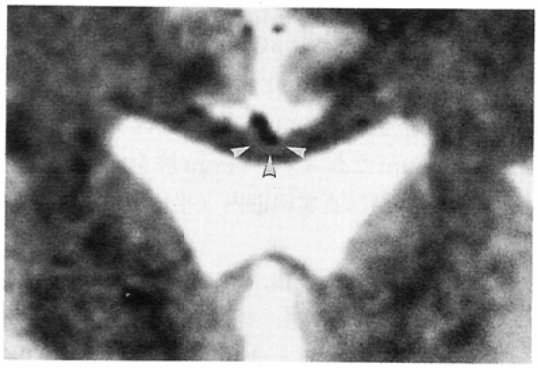

b

Fig. 6 The corpus callosum of a 66-year-old female showing marked depression of the anterior dorsal surface.
(a) T1 weighted mid-sagittal image of corpus callosum. (b) T2 weighted coronal image of corpus callosum.
A zone of the high signal intensity (arrowheads) is seen in the dorsal surface of the corpus callosum abutting the anterior pericallosal artery.

もその影響を受けて更に陥凹の程度が強くなってゆくと考えられる．脳梁と pericallosal artery との関係において興味深い所見であると考えられる．

結　語

(1) 正常若年成人（27名：18～31歳）の，脳梁の MRI 像につき検討した．

(2) 脳梁の諸径，面積，形態に関し，1％の危険率で男女間で有意差を認めた項目はなかった．

(3) 脳梁の長さは71.5±5.1mm，高さは24.9±2.1mm であり脳梁指数は35.4±2.9％であった．Verga 腔を有する例では脳梁指数は正常範囲（平均値±2標準偏差）を超えた大きな値を示した．また脳に対する脳梁の相対的な大きさは長さが43.9±2.3％，高さが25.0±2.3％であった．前交連の脳および脳梁における相対的な位置はいずれにおいても同様で，脳および脳梁の前縁から40％弱の部位に存在していた．

(4) 脳梁膝と膨大の厚さは平均でおよそ1：1を示していた．脳梁幹では anterior trunk の厚さが posterior trunk の厚さを下回ることは無く，脳梁幹での厚さの最大値は9mm，最小値は posterior trunk での3mm であった．

(5) 脳梁の正中矢状面での断面積は最小値が563mm^2，最大値が902mm^{2}であり平均681.4±93.6mm^{2}であった．ちなみに我々の経験した症例のうち最も脳萎縮の強かった症例（Creutzfeldt-Jacob 病，62歳女性）では262mm^2，最も脳梁の肥厚していた症例（gliomatosis cerebri，52歳女性）では1,213mm^{2}であった．Verga 腔を有する例でも脳梁の全面積は正常範囲内（平均値±1標準偏差）にあった．

(6) 脳梁を吻および膝，幹，膨大の3部分に分け，前1/4を吻および膝，後1/4を膨大とし，残りの中央部分を幹とすると3部分の面積は各々33％ずつを占めていた．

(7) 脳梁後半部分での陥凹性の形態と菲薄化は全例で認められ，impressio corporis callosi は44.4％に認められた．しかし脳梁幹の厚さが50％以下になるような例は認められなかった．

この脳梁の菲薄化の部位はほぼ全例で脳梁幹の後1/4（the posterior half of the posterior trunk）に限局していた．

(8) 27例中13例（48.1％）では脳梁の前半においても軽度の陥凹を認めたが，陥凹部の位置には脳梁後半部分でみられるものほどの規則性は無かった．これらのうちの約半数は血管（pericallosal artery）による圧痕性変化であると考えられ，血管との関連が認められないものではその陥凹の程度は軽かった．脳梁前半部分での陥凹性形態は，脳梁膝や膨大が発達する以前の乳児期においても既に認められることがあり，脳梁膨大の発達に伴って出現してくる脳梁後半部分での陥凹性形態とは異なっていると考えられた．

(9) 脳梁の陥凹性形態は加齢に伴う変化により修飾され増強されることがあると考えられた．

本論文の主旨の一部は第81回日本医学放射線学会北日本地方会および第19回日本神経放射線研究会において発表した．また本研究における統計処理に際し多大な御協力を戴きました本学歯学部歯科放射線科中山　均先生に心から感謝の意を捧げます．

文　献

1) Martinez M: Neuroanatomy, Development and structure of the central nervous system. p65—66 and p251—252, 1982, WB Saunders Company, Philadelphia/London/Tronto/Mexico city/Rio De Janeiro/Sydney/Tokyo
2) 平沢　興，岡本道雄：解剖学2．第10版，p270, 1977，金原出版，東京
3) Rakic P, Yakovlev PI: Development of the corpus callosum and cavum septi in man. J Comp Neur 132: 45—72, 1968
4) Barkovich AJ, Kjos BO: Normal postnatal development of the corpus callosum as demonstrated by MR imaging. AJNR 9: 487—491, 1988
5) Reinarz SJ, Coffman CE, Smoker WRK, et al: MR imaging of the corpus callosum, normal and pathologic findings and correlation with CT. AJNR 9: 649—656, 1988
6) Borkovich AJ, Norman D: Anomalies of the corpus callosum, correlation with further anomalies of the brain. AJNR 9: 493—501, 1988
7) 小島徳造：中枢神経系の解剖．第6版，p65—67, 1981，医歯薬出版，東京
8) Lacoste MC, Kirkpatrick JB, Ross ED: Topography of the human corpus callosum. J Neuropathol Exp Neurol 44: 578—591, 1985

9) Lang J, Ederer M: Über Form und Grösse des Corpus callsum und das Septum pellucidum. Morph Jb (Leipzig) 126: 949—958, 1980
10) Sakurai S: Zur Kenntnis von Balken, Gewolbe und Septum pellucidum bei Japanern. Anat Anz 88: 470—490, 1936
11) 伴 忠康：邦人胼胝體ニ関スル人類學的考察，解剖誌，17: 339—348, 1941
12) 佐藤茂男：成人竝ニ初生児二於ケル頭蓋ト脳ノ形態及ビ其局所的位置トニ就テ，解剖誌，10: 538—609, 1937
13) Lacoste-Utamsing C, Holloway RL: Sexual dimorphism in the human corpus callsum. Science 216: 1431—1432, 1982
14) McLeod NA, Williams JP, Machen BM: Normal and abnormal morphology of the corpus callosum. Neurology 37: 1240—1242, 1987
15) Roessmann U, Friede RL: Surface lesions of corpus callosum. Acta Neuropathol (Berl) 10: 151—158, 1968