Osaka University Knowledge Archive

Title	消化管切除標本粘膜面のX線実体像について
Author(s)	山崎, 武; 川西, 克幸; 高見, 元敞
Citation	日本医学放射線学会雑誌. 1979, 39(1), p. 35-47
Version Type	VoR
URL	https://hdl.handle.net/11094/18634
rights	
Note	

Osaka University Knowledge Archive : OUKA

https://ir.library.osaka-u.ac.jp/

Osaka University

消化管切除標本粘膜面のX線実体像について

滋賀医科大学放射線医学講座
山崎 武 川西克幸
市立豊中病院外科
高見元敞

(昭和53年6月15日受付)

Microscopic detailed delineation by contact microradiography of barium-coated gastrointestinal mucosal surface of the resected specimens

Takeshi Yamazaki and Katsuyuki Kawanishi
Department of Radiology, Shiga University of Medical Science School of Medicine
Motohisa Takami
Department of Surgery, Toyonaka City Hospital

Research Code No.: *512*
Key Words: *Contact microradiography, Mucosal surface, Mucosal pattern Digestive tract, Magnification technique*

In order to examine the possibility of microscopic detailed delineation by direct or indirect magnification technique of the gastrointestinal barium study, contact microradiography was carried out with 78 cases of resected human specimens of the digestive tract, and compared with both histopathology and optical dissecting microscopy. Outline of the contact microradiography method: 0.3 mm focus, 20–30 kVp, photogravure or litho film, FFD 140 cm, dissected specimens fixed with formalin, thin coated with 150 w/v% barium sulphate meal. Results are the followings. 1. Resolving limit of the clinical barium studies may be about 100 μ at most, but in case of contact microradiography of the specimens, resolution may be raised up to 3–4 μ. 2. Positive of the optically enlarged(×3–×20)contact microradiogram coincides well with monochromated optical dissecting microscopic view. 3. To investigate the microscopic pattern of gastrointestinal mucosal surface, the contact microradiography method may have some advantages compared to the optical dissecting microscopy or SEM. 4. Microscopic mucosal surface patterns of the normal oesophagus, stomach, small and large intestine are illustrated in Fig. 2–9, tiny benign polyps of the stomach and rectum, gastric ulcer, erosive gastritis and atypical epithelium of the stomach are illustrated in Fig. 10–14. Surface pattern of gastric cancer will be dealt in the next issue.

I 緒 言

最近拡大内視鏡，色素撒布法等の内視鏡診断技術の進歩と共にその病理学的裏付けを与えるものとして，胃においてはAH法実体顕微鏡法（吉井氏）[1)~10)]が考案され，小腸[11)~14)]，大腸にも応用されるようになつた．これと併行して消化管の

X線診断もますます精細になり，2重造影による微細表面描写によつてⅡb などのより微小な癌の発見，より多くの情報の収集へと進んでいる．消化管の微細描写については100μ 焦点による直接拡大撮影の報告が多数ある．又著者らもルーチンの X-TV による小焦点撮影（0.6mm）の限界を追求し，最近では熊倉氏ら[15]による高コントラスト密着撮影の報告が見られる．臨床撮影では焦点によるボケ，患者の厚みによる kV の上昇と散乱線によるカブリ，動きのボケ，患者被曝等多くの問題がからみ，微細描写には限界があるが，切除標本においてはこれら障害因子のほとんどすべてが除かれ，遙かに微細な像が得られる筈である．そこで臨床微細表面描写の極限像として切除標本の微細X線表面像を検討し，臨床写真へのフィードバックを試みると共にこのX線画像が光画像としての実体顕微鏡像と如何に対応するかを検討した．

II　X線実体像

X線表面像（2重造影，レリーフ，圧迫，薄層等）と内視鏡像を対比し，造影面の傾斜や弯曲，病変の大きさ，形，凹凸等を判断する場合，カラーであることは別として，X線像では内視鏡像と逆に，Ba が溜つて白い（明るい）部分は陥凹で，溜らない黒い（暗い）部分は隆起である．X線表面像は粘膜面に塗布された片面の平滑な Ba 薄層を透過X線で照明し，粘膜面の凹凸をX線透過度の大小に伴なう明暗に変換して作られたものである．従つてこれを Nega から Posi に反転し，凹の部分は暗く，凸の部分は明るくして光画像と同位相にすれば，X線像の続影を日常の視覚そのままで行なえる事は既に報告した[16]．この Posi 画像で，数十倍の拡大に耐える顕微鏡レベルの鮮鋭度をもつた，切除標本のX線表面像を実体顕微鏡像にならつてX線実体像（Positive surface microradiograph）と表現する．

Table 1.　Table of contact-microradiographied specimens of the digestive tract compared with histopathology.

Oesophagus	Cancer	1
Stomach	Cancer	60
	Ulcer	5
	Hyperplastic polyp	3
	Atypical epithelium	2
	RLH	1
	Aberrant pancreas	1
Duodenum	Ulcer	4
Cecum	Cancer	3
Transverse colon	Normal (Gastric cancer)	1
Rectum	Cancer	4
	Metaplastic polyp	1
Total cases		78

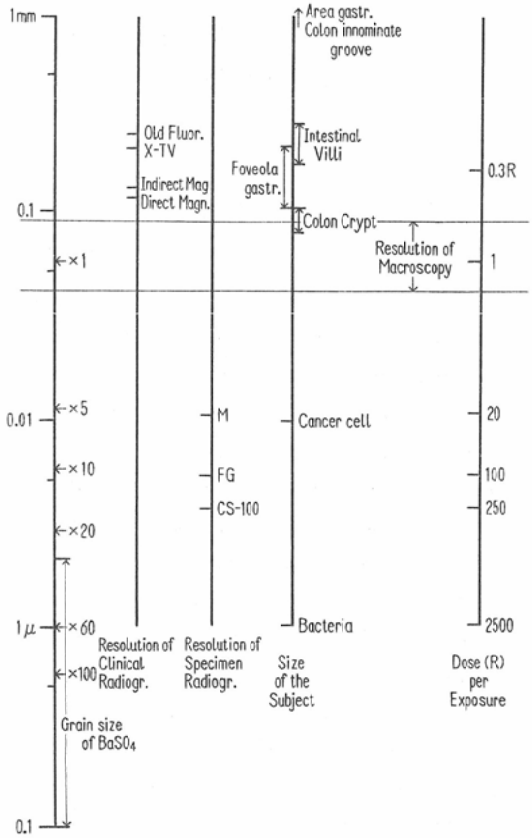

Fig. 1.　Graphically represented resolutions of barium-coated gastrointestinal mucosa, clinical radiography compared with specimen microradiography. Resolutions are correlated to the approximate radiation doses per exposure.

III 研究材料

阪大微研外科および新千里病院外科で切除された消化管展開固定標本78例（17～78歳）. Table 1 参照.

IV 研究方法

硫酸バリウムの Test chart を試作し，Phantom 実験を行なつた結果，既報[17)~18)]の標準撮影条件式が硫酸バリウムにも近似的に適用できることを確かめた. Contact Microradiograhy 法. X線装置：Softex EMB 改造型，0.3mm 焦点. 感光材料：富士 Softex film FG～さくらリスフィルム CS-100E. 20～30kVp. FFD：70～140cm. バリウム：150～170W/V%. 粘液を流水および毛筆で良く洗い落した後バリウムを塗布する. 得られたネガを引伸機を用いて×2～20に拡大反転プリントしてポジ画像とする. これがX線実体像である. その表面描写の解像限界を Fig. 1[19)] に示す. このX線実体像を病理組織所見，AH 法実体顕微鏡像に関する諸報告および著者らが自身で行なつた AH 法実体顕微鏡像と対比した.

V 研究結果

症例のうち胃癌に関しては別に稿を改めて報告することとし，今回は食道，胃，腸の正常部および若干の良性病変について報告する.

A 正常像

1. 食道

食道粘膜面は平滑で，フォルマリン固定による Artefact と思われる横走 Falte の他，腺窩構造は全く見られなかつた（Fig. 2）.

2. 胃

a. X線実体像に見られる胃小窩パターンは，FP（Foveolar pattern 吉井氏，平均直径 100μ, Fig. 3A,B），SP（Sulciolar pattern 吉井氏，平均幅150μ, Fig. 4），VP（Villous pattern, 平均直径 200μ, Fig. 5）の3種に大別され移行型がある. 何れも粘膜の伸縮により形が変わり，また Mucus-coating と堤尖部分の剝離によると思われるパターンで修飾され複雑な様相を呈する. サイズの個人差も著しい. これらの pattern は臨床写真には写つてこない.

b. 胃小窩パターンの断面を仮に正弦波と考え

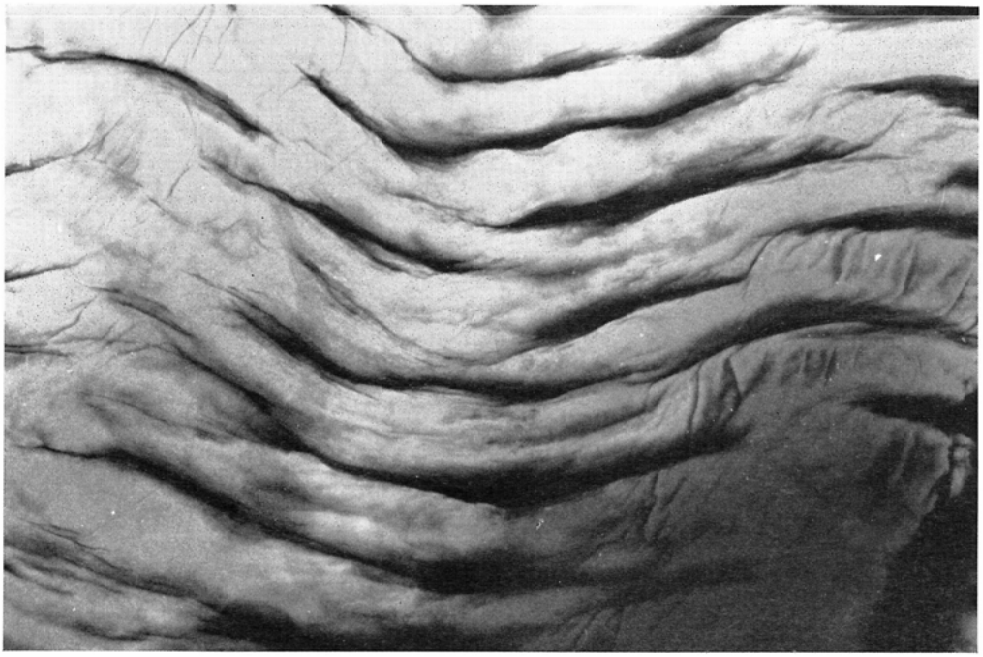

Fig. 2. Positive surface microradiograph of a normal esophageal mucosa. (×8)

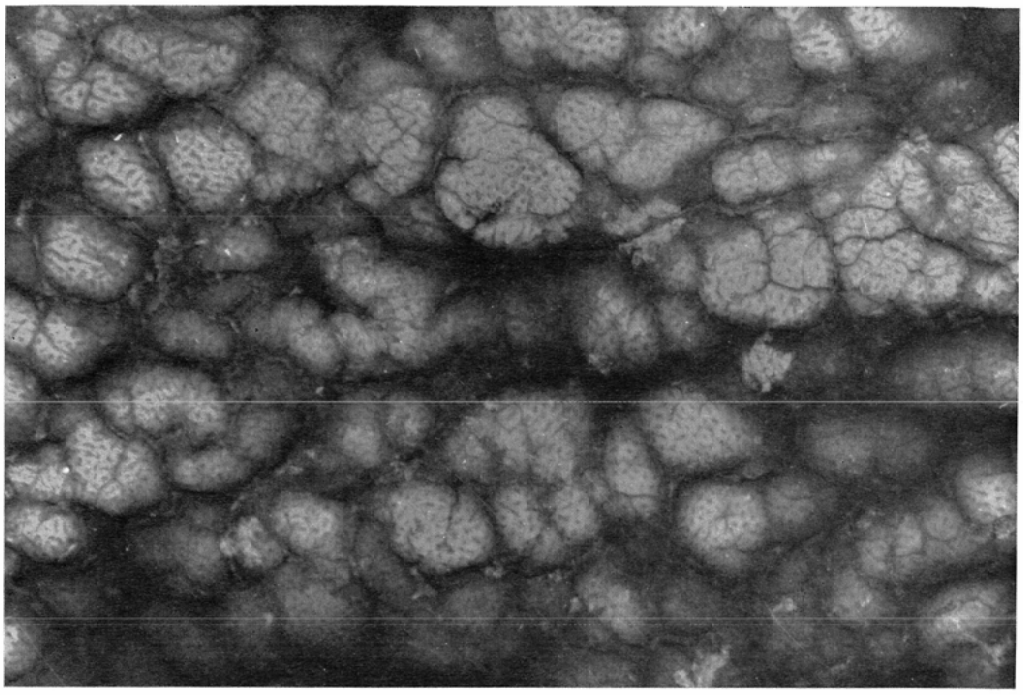

A. Antrum

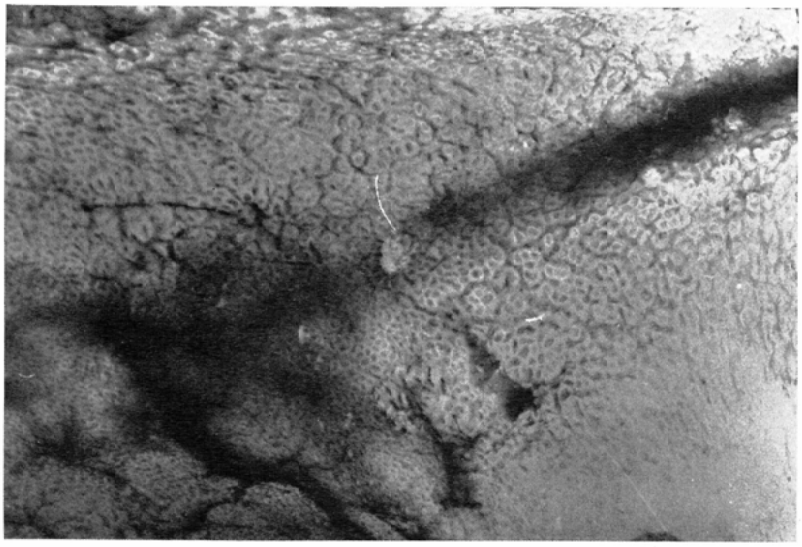

B. Fornix

Fig. 3. Positive surface microradiograph of a normal gastric mucosa. Foveolar pattern FP (×8)

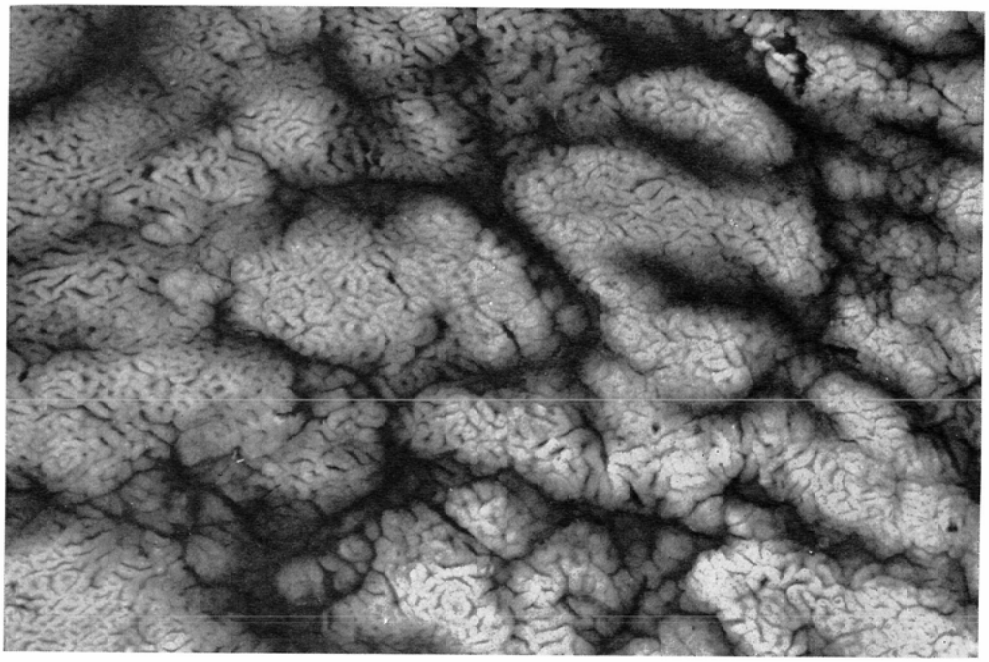

Fig. 4. Positive surface microradiograph of a normal gastric mucosa. Body. Sulciolar pattern SP (×8)

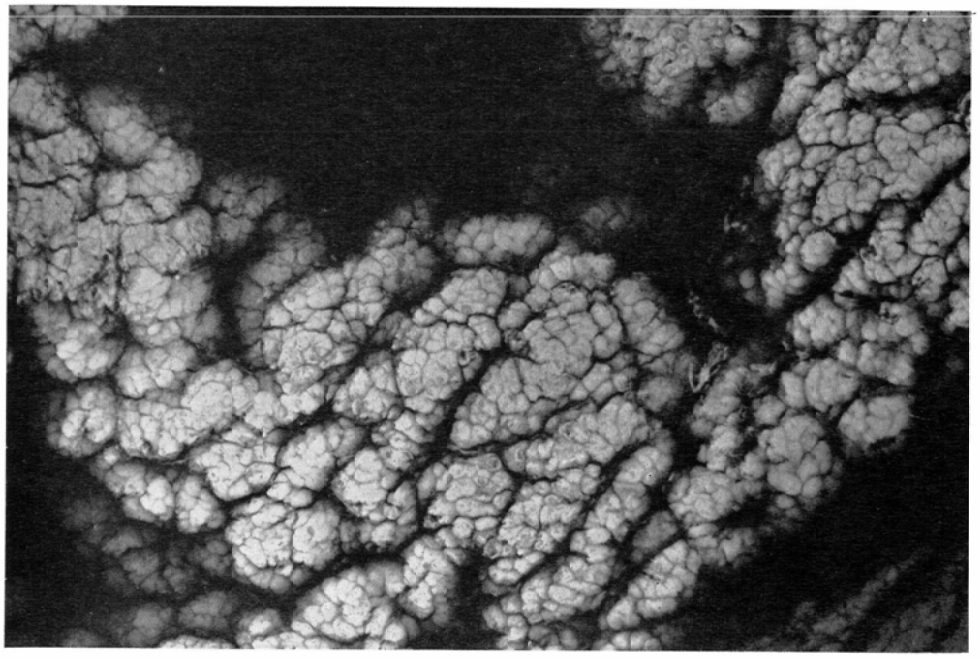

Fig. 5. Positive surface microradiograph of a normal gastric mucosa. Body. Villous pattern VP (×8)

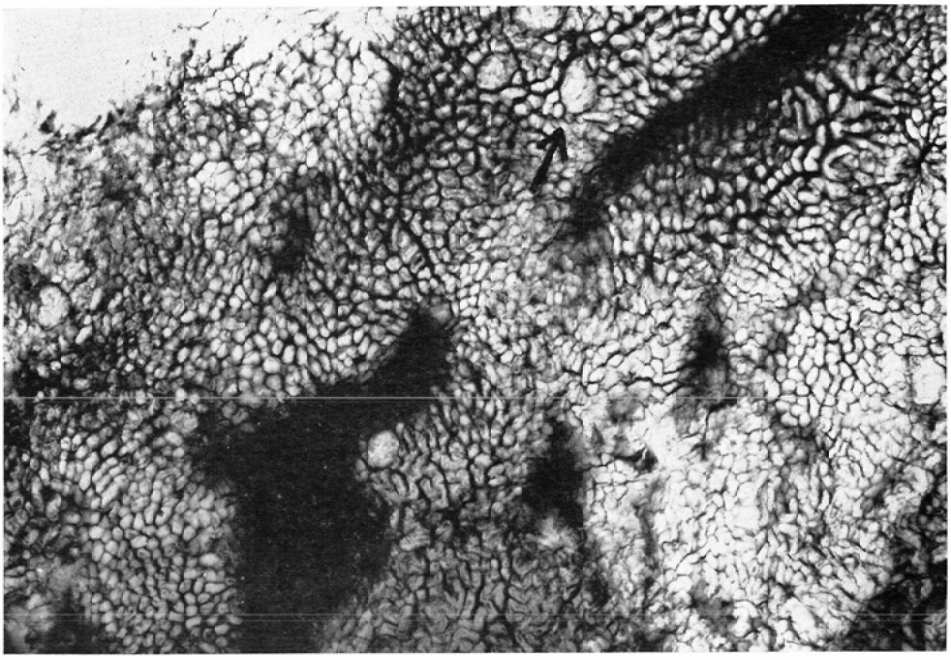

Fig. 6. Positive surface microradiograph of a normal duodenal mucosa. Bulb (×8)

た場合，FP, SP, VP の順に振幅Aは増大し，周波数 f は多少低下し，表面積は増大して見える．A, f は腺管形成度の大小に対応するらしい．

c. 胃小窩パターンは腺頸部より上の腺窩上皮の部分をバリウムの沈澱によつて陰を作り，立体感を強めて表面から観察しているものと思われる．Ba-coating も VP, SP, FP の順に良く，長い絨毛の密性した上中部小腸が最も良い．

d. 胃小窩の集合像としてのアレヤは，胃小窩パターンを推測する手掛りとなる．VP よりなるアレヤは多角形で，鋸歯状輪郭をもち山が高く尖り谷が深い．FP のそれは逆に丸みを帯び，山が平坦で谷も浅く細いのでアレヤは密に並んで見える．

3. 小腸

十二指腸絨毛は厚い葉状乃至は長く太い桿状を呈し密生し，ϕ 1mm 前後のリンパ沪胞と思われる円～楕円形の絨毛を欠く扁平小隆起が散在性に見られた例もある (Fig. 6)．十二指腸潰瘍辺縁では絨毛の消失，変形が見られた．回腸末端では絨毛は桿状で太く短いものや，細いひも状乃至は薄い葉状のものがまばらに生えて見られた (Fig. 7A, B)．

4. 大腸

大腸の Crypt pattern は比較的単調平坦で平均直径100μ，個人差も少なく，盲腸から直腸まで大差ない様に思われた (Fig. 8, 9)．Mucus-coating による修飾はあるが胃と異なり，FP が主体で Pit が描写されない時に VP像が，そして粘膜の一方向への伸展時に SP 様像が見られた．

B　若干の良性疾患

1. 微小良性ポリープ

ϕ 5mm 以下の微小なアレヤレベルのポリープ表面は周辺のアレヤとは異なつた振幅と周波数の腺窩構造を呈し，限局性で，かつ少し隆起して容易に発見できた．何れもX線実体像で発見し，切片を作成した (Fig. 10A, B)．は胃の過形成性ポリープ，Fig. 11 は直腸の化生性ポリープである．

2. 胃潰瘍・びらん

潰瘍辺縁の房状再生上皮は潰瘍面に向う柵状～

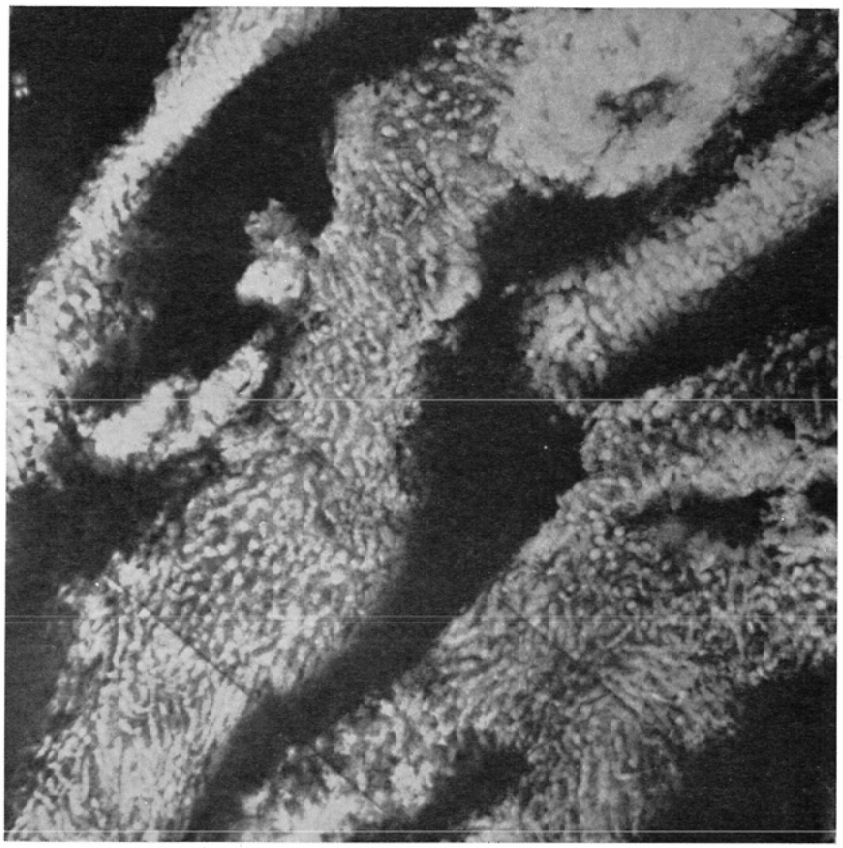

A (×15)

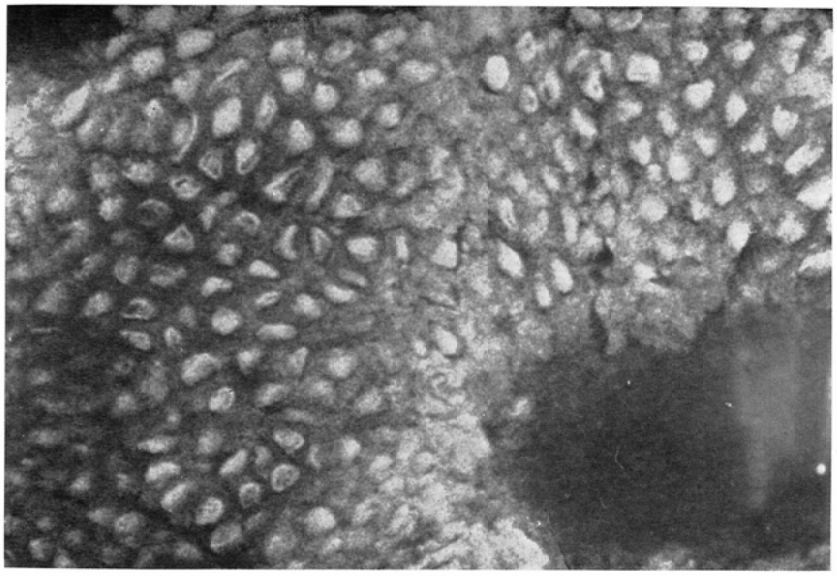

B (×27)

Fig. 7. Positive surface microradiograph of normal ileal mucosae. Terminal ileum.

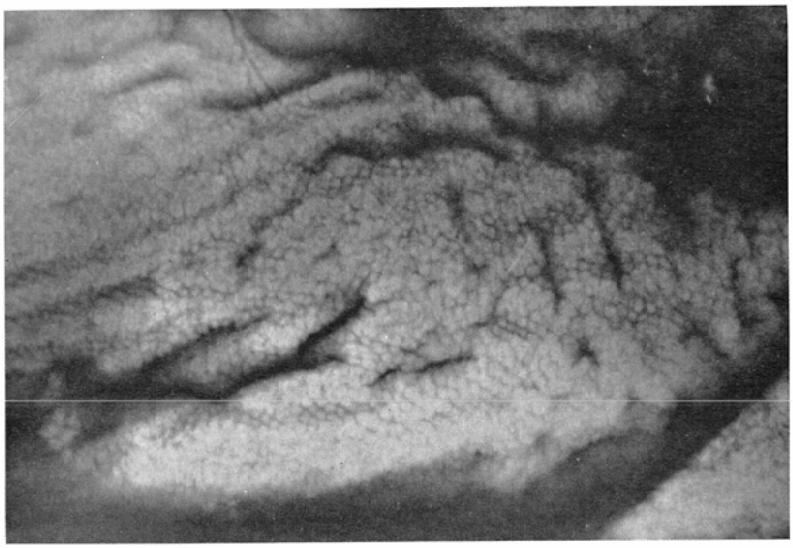

Fig. 8. Positive surface microradiograph of a normal cecal mucosa. (×15)

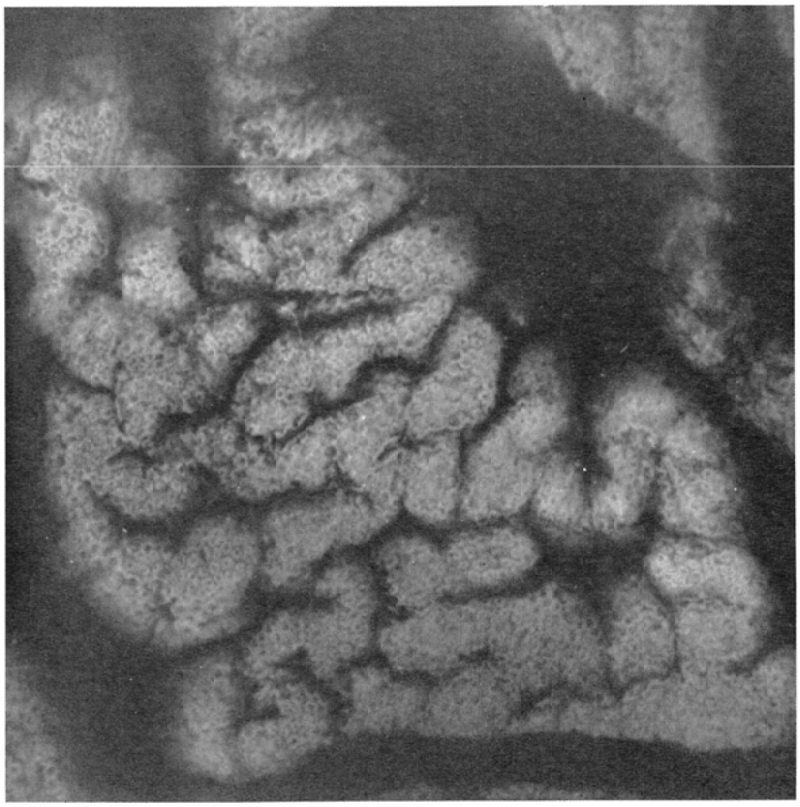

Fig. 9. Positive surface microradiograph of a normal colonic mucosa. (×16)

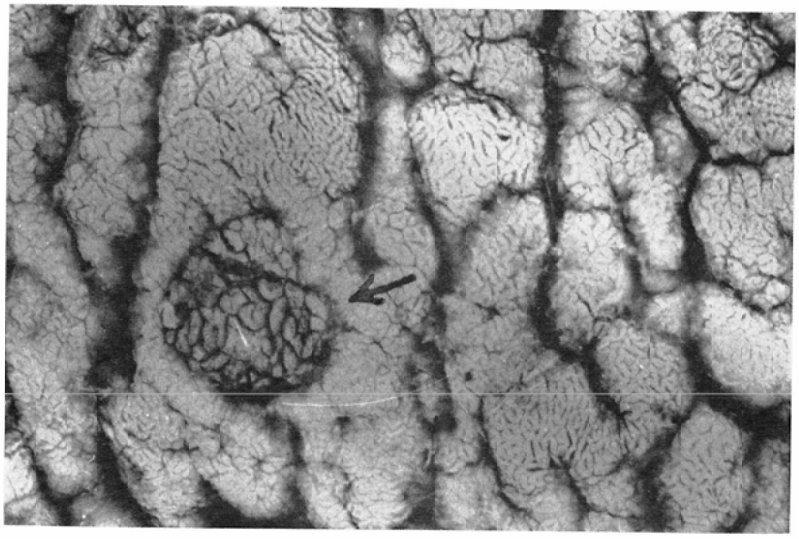

A. Antrum

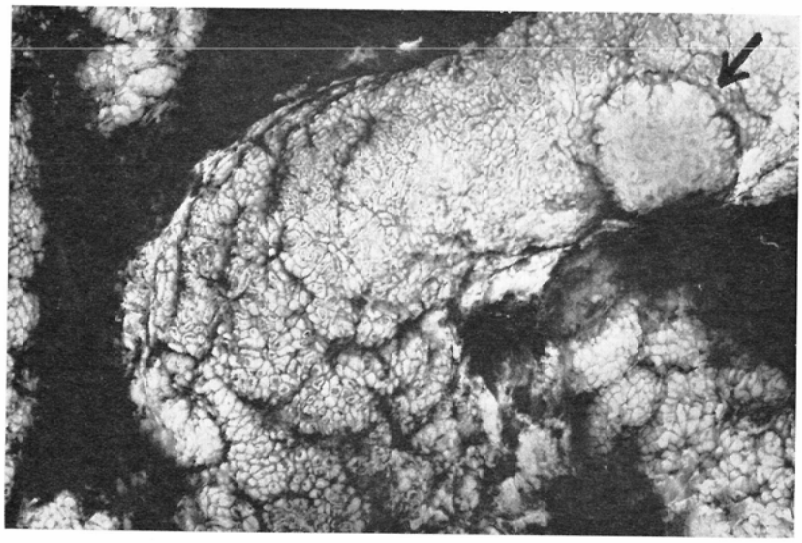

B. Body (Another specimen)

Fig. 10. Positive surface microradiograph of small benign hyperplastic polyps of stomach. (×8)

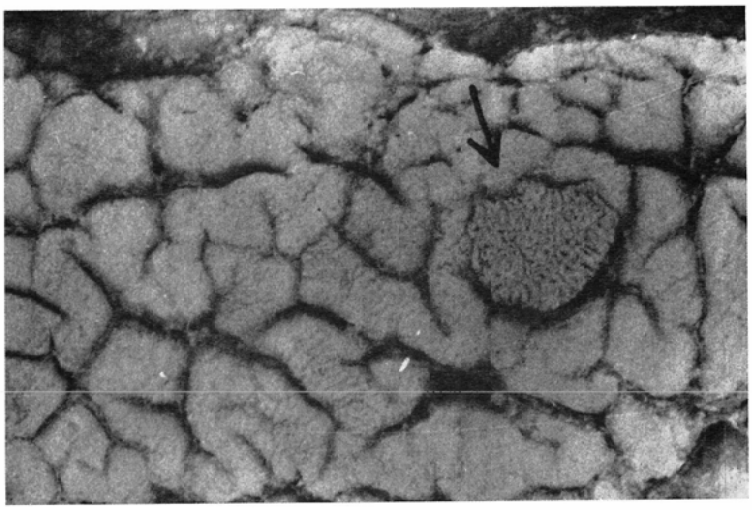

Fig. 11. Positive surface microradiograph of a small metaplastic polyp of rectum. (×8)

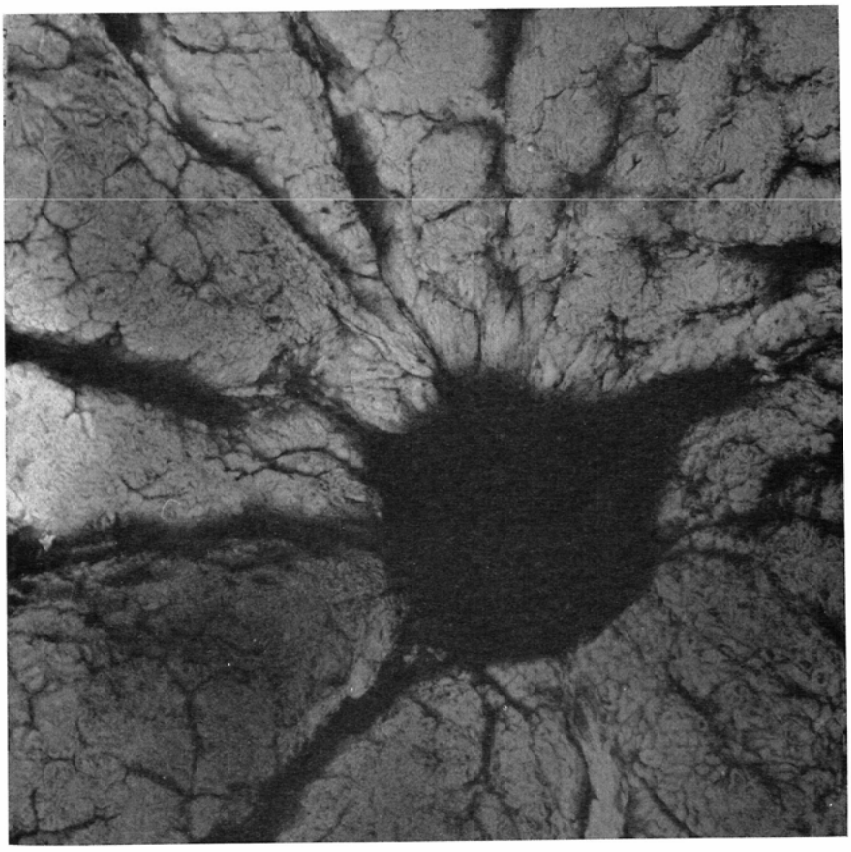

Fig. 12. Positive surface microradiograph of a gastric ulcer. Body (×8)

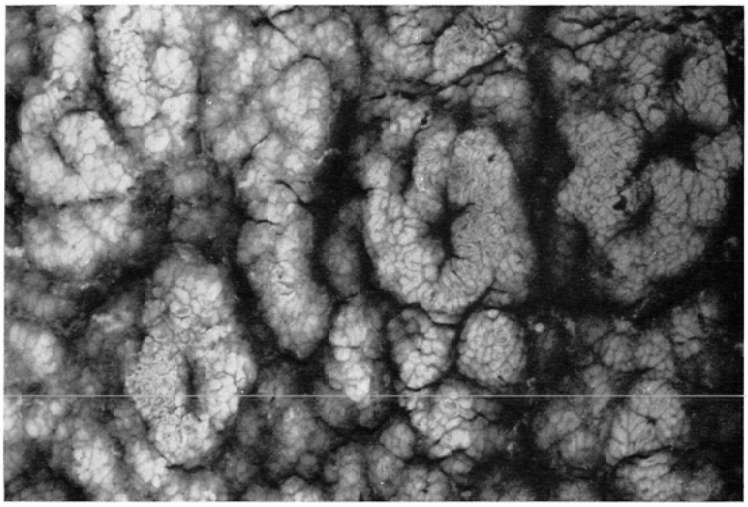

Fig. 13. Positive surface microradiograph of an erosive gastritis. Antrum (×8)

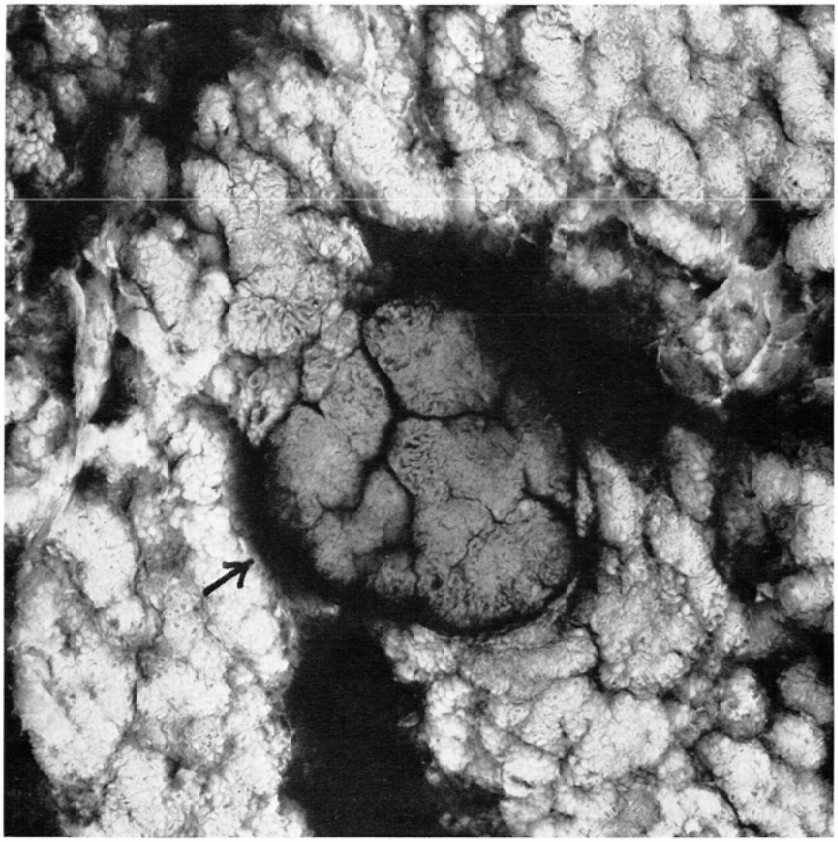

Fig. 14. Positive surface microradiograph of an atypical epithelium of stomach. Body (×8)

刺身状の平行な粗大胃小窩パターンを呈し，周辺よりやや背が低い．びらんにおいては潰瘍における粘膜襞の集中と同様，アレヤ間溝，胃小窩の集中様像が見られた．微小多発の場合は，X線実体像のこの所見から発見し易い（Fig. 12, 13）．

3．その他

異型上皮巣の1例を Fig. 14に示す．症例数が少ないが，異型上皮巣の表面は削られた様に平坦な SP 乃至はひびわれ様の像を呈していた．小さい RLH の例では中央に聖域をもつⅡc と区別し難く，又広い腸上皮化生の領域をX線実体像から推測することも難しい様に思われた．

VI　考察および結論

展開固定標本のX線写真を臨床写真と対比することは古くから行なわれ，又展開以前の標本を撮影することも レントゲノグラム法[20)~22)]として多くの報告がある．これは臨床写真と対比する関係上一般のX線装置とフィルムが用いられている様で，その微細描写には限界があると思われる．又切除標本の直接4倍拡大撮影法（50μ 焦点）についても[23)~28)]多くの報告がある．しかしこれはアレヤの形態の微細観察であつて，吉井氏らの AH 法実体顕微鏡法（×20～30）に比べるとかなり倍率が低い．胃小窩レベルの微細構造について光学的な実体顕微鏡像とX線像を対比するには，X線像の拡大倍率を更に高める必要がある．著者らは微細X線撮影法について基礎的，臨床的検討を続けてきたが，これを標本撮影に適用して上記の Contact Microradiography 法を考案した．この方法で現在20倍までの光学的拡大に耐えるX線像が得られる．焦点および感光材料の進歩によつて，バリウムの平均粒子径0.5μ，即ち120倍拡大くらいまでは可能かと思われる．この方法は実体顕微鏡や SEM と異なり，視野が充分広く，焦点深度の問題もなく，手技も簡単で後の病理組織学的検索に支障なく何度でも反復できる．問題は臨床写真を如何にして被曝線量をふやさずにこの様な鮮鋭な標本像に近づけて行くかにある．臨床撮影の場合 Fig. 1に示す如く拡大撮影を応用してもバリウムで略100μ が限界で，肉眼で見えないものまで写すことはできない．今後更に大出力，小焦点のX線管の開発と高感度微粒子の感光材料の出現が望まれる．

本論文の要旨は日本医学放射線学会昭和49年9月第153回，昭和50年9月第 159回，昭和53年1月第 170回関西地方会，および昭和50年4月第34回総会において発表した．

貴重な手術症例を提供して頂いた阪大微研外科田口鐵男教授，藤田昌英講師他外科の諸氏に深い感謝の意を表わして稿を了える．

文　献

1) 吉井隆博：腸上皮化生のパターン特に実体顕微鏡的観察．胃と腸 6：7，881—888，1971．
2) 吉井隆博：胃粘膜表面の AH 法実体顕微鏡観察．(2) びらん性胃炎．胃と腸 6：11，1461，1971．
3) 吉井隆博：胃粘膜表面の AH 法実体顕微鏡観察 (3) Ⅱc 型早期胃癌．胃と腸 6：12，1568，1971．
4) 吉井隆博：胃粘膜表面の AH 法実体顕微鏡観察．(4) Ⅱa 型早期胃癌．胃と腸 6：13，1740，1971．
5) 吉井隆博：胃粘膜表面の AH 法実体顕微鏡観察．(5) Ⅱb 型早期胃癌．胃と腸 7：1，88，1972．
6) 吉井隆博：胃粘膜表面の AH 法実体顕微鏡観察．(6) 進行癌．胃と腸 7：3，318，1972．
7) 吉井隆博：胃粘膜表面の AH 法実体顕微鏡観察．(1) 胃小窩模様と胃小溝模様．胃と腸 6：10，1971．
8) 吉井隆博：胃の病理，200—201，医学図書出版，東京，1973．
9) 岡田利邦，佐藤文生，東　竜次，菅原　優，山田耕三，杉村文昭，上野正己，工村房二，野本一夫，牧野哲也，吉井隆博：類似 Ⅱb病変の実体顕微鏡像（拡大観察の意義の考察）：第19回日本消化器病学会・第15回日本消化器内視鏡学会・第15回日本胃集団検診学会講演予報集，142，1977．
10) 榊　信広，岡崎幸紀：胃炎粘膜の拡大観察と病態生理，第19回日本消化器病学会・第15回日本消化器内視鏡学会・第15回日本胃集団検診学会講演予報集，29，1977．
11) 小野時雄，小林絢三：十二指腸粘膜の拡大観察と病態生理，第19回日本消化器病学会・第15回日本消化器内視鏡学会・第15回日本胃集団検診学会講演予報集，29，1977．
12) 田中三千雄，鈴木　茂：十二指腸の絨毛形態と吸収能．第19回日本消化器病学会・第15回日本消化器内視鏡学会・第15回日本胃集団検診

学会講演予報集，30，1977.
13) 鈴木博孝，小坂知一郎，中江遵義，長廻　紘，榊原宣，竹本忠良：大腸過形成性ポリープと腺腫性ポリープの色素による鑑別．胃と腸，10：9，1251—1257，1975，
14) 多田正大，須藤洋昌：大腸粘膜の微細所見と病態生理：第19回日本消化器病学会・第15回日本消化器内視鏡学会・第15回日本胃集団検診学会講演予報集，31，1977.
15) 熊倉賢二，田中　満，井筒　睦，梅本俊治，杉野吉則，久　直史，成松芳明，筒井竹人：消化管のX線診断装置について．日本医学放射線学会雑誌，37，臨時増刊号，2，1977.
16) 山崎　武：X線透視によつて物体表面を観察する場合の視覚の法則．日本放射線技術学会雑誌，33：4，483—489，1977.
17) 山崎　武，今村　斎，速水昭宗：X線微細撮影法の至適術式に関する検討．日本医学放射線学会雑誌，31：1255—1263，1972.
18) 山崎　武，清水秀祐，金城武忠，速水昭宗，香川　威：消化管微細撮影法の至適術式について．日本医学放射線学会雑誌，33：773—785，1973.
19) 山崎　武：顕微鏡レベルの微細X線診断．映像情報 6：11，22—24，1974.
20) 政信太郎，江平征郎，中原信昭，谷口　裕，瀬戸山史郎，西俣寛人，堀　雅英，西俣嘉人，入佐俊昭，横山広太，中馬康男，佐藤八郎，尾辻達志，谷　俊雄：Ⅱb型早期胃癌のX線診断—レントゲノグラムによるⅡb X線像の検討—．胃と腸 7：1，9—20，1972.
21) 政信太郎，西俣寛人，入佐俊昭，西俣嘉人，堀雅英，徳留一博，古賀大士，中島義行，谷山茂樹，西俣寿人，森　秀美，柳田　勤，牧　猛，美園俊明，山筋　忠，石神信治，佐伯啓三，中馬康男，橋本修治，中原信昭，江平征郎：レントゲノグラムからみた浸潤範囲と深達度の判定—特に深達度にポイントをおいて—．胃と腸，12：8，1017—1030，1977.
22) 山本　鼎：所謂，胃小区像の基礎的研究（胎児，小児胃における胃小区形成の組織学的X線学的検索）．日本医学放射線学会雑誌，30：8，734—766，1970.
23) 古賀　充，清成秀康，稲倉正孝，田中　誠，古賀成昌，古沢元之助，楢本純一，野辺奉文：切除胃拡大撮影による胃癌粘膜像の検討．胃と腸，9：5，633—639，1974.
24) 稲倉正孝，古賀　充，清成秀康，田中　誠，古賀成昌，古沢元之助，野辺奉文，中田新一郎，大里敬一，副島一彦，三戸康郎，馬屋原晟，松浦竜二，原口幸昭，椎崎敏臣，竹下寿七：切除大腸X線拡大撮影による大腸疾患の検討．臨床放射線，19：12，925—931，1974.
25) 古賀　充：拡大撮影法が診断上有効であつた胃癌症例．胃と腸，10：9，1207—1211，1975.
26) Koga, M., Nakata, H., Kiyonari, H., Inakura, M. and Tanaka, M.: Roentgen features of the superficial depressed type of early gastric carcinoma. Radiology, 115: 289—292, 1975.
27) 清成秀康，古賀　充，田中　誠，野辺奉文，古沢元之助，稲倉正孝，古賀成昌：切除胃拡大撮影による癌浸潤範囲診断の試み．胃と腸，12：8，1009—1015，1977.
28) 古賀　充，清成秀康，石橋竜人，稲倉正孝，渡辺教文，中田新一郎，武田儀之，松浦啓一，井口　潔，副島一彦，大里敬一，伊藤英明，古沢元之助，楢本純一，武富弘行，馬屋原晟，古賀安彦，松浦竜二，片山　仁：胃癌の浸潤範囲のX線診断．胃と腸，7：6，715—724，1972.