The University of Osaka
Institutional Knowledge Archive

Title	lipiodol emulsion(Lip. (E)20)による選択的肝・脾造影-X線CTと超音波による基礎的ならびに成犬における実験的検討-
Author(s)	吉田, 裕; 末松, 徹; 杉村, 和朗 他
Citation	日本医学放射線学会雑誌. 1984, 44(5), p. 735-737
Version Type	VoR
URL	https://hdl.handle.net/11094/18660
rights	
Note	

The University of Osaka Institutional Knowledge Archive : OUKA

https://ir.library.osaka-u.ac.jp/

The University of Osaka

研究速報

lipiodol emulsion (Lip. (E)20) による選択的肝・脾造影

—X線CTと超音波による基礎的ならびに成犬における実験的検討—

神戸大学医学部放射線医学教室（主任：木村修治教授）
*兵庫県立西宮病院放射線科
吉田　裕　末松　徹　杉村　和朗　平田　勇三
岩沢　泰裕　牛尾　啓二*　西山　章次

（昭和59年3月12日受付）

Lipiodol Emulsion (Lip. (E)20) as a New Contrast Agent for Selective Visualization of the Liver and Spleen

—Basic Analysis and Experimental Studies in Dogs by X-ray CT and Ultrasound—

Yutaka Yoshida, Tohru Suematsu, Kazuro Sugimura, Yuzo Hirata, Yasuhiro Iwasawa, Keiji Ushio* and Shoji Nishiyama
Department of Radiology, Kobe University School of Medicine
*Department of Radiology, Hyogo Prefectural Nishinomiya Hospital

Research Code No. : 502.1, 502.2, 514.1

Key Words : Contrast medium, Computed tomography, Ultrasound, liver, Oil emulsion

For the purpose of selective visualization of the liver, spleen and tumors, lipiodol emulsion (Lip. (E)20) was prepared in our laboratories. This emulsion was composed of iodized poppy seed ethyl ester (15.6 w/v%), yolk phospholipids (2.4 w/v%), used as a surfactant, and glycerol (2.25 w/v%). The emulsion had a mean particle size of 0.2—0.3 μm.

The degree of radiopacity of this emulsion was very high, being almost the same as that of 30% angiografin. It also had a CT value of 2075HU. Moreover, with ulstrasoud, many echogenic spots could be diffusely observed within the emulsion.

This emulsion was slowly administered to 4 dogs by means of intravenous drip infusion at the rate of either 2.5 or 5.0 ml/kg (148.2 or 296.4 mgI/kg) within a period of 10 to 15 minutes. CT angiograms of the heart and the great vessels were obtained 15 to 60 minutes after infusion, and a dense CT image of the liver and spleen was obtained 60 to 180 minutes after injection. These CT images disapeared completely after 24 to 72 hours.

Compared to the CT values obtained prior to the injection, the values obtained after the injection showed a mean increase of 103 HU for the heart and great vessels, 76.2 HU for the liver and 43.4 HU for the spleen.

No significant side effects were observed at any time during the examinations.

はじめに

腫瘍あるいは臓器親和性（選択性）に基ずく造影が容易に可能となれば，今後の画像診断の発展あるいは標的効果に基ずく治療などに大いに寄与するものと考え，著者らはすでにPerfluoroctyl-bromide emulsion（PFOB）による検討を報告してきた[1]．

同様の目的で，今回はよりX線吸収能が高いLipiodol emulsion（Lip.（E）20）を試作した．通常X線，X線CTおよび超音波によりその造影能

を基礎的に検討するとともに，CTを用いて成犬に投与し実験的に検討したところ，有用な知見が得られたので報告する．

方法ならびに対象

1）造影剤 Lipiodol emulision（Lip.（E）20）．

ケシ油のヨード化脂肪酸エチルエステル（Lipiodol Ultrafluid）をManton Gaulin homogenizerにより乳化したもので，界面活性剤にはYolk phospholipids（YPL）を用いた．外観は乳白色を呈し，その組成は，Lipiodol 20 v/v%（15.6w/v%），YPL 2.4w/v%およびGlycerol 2.25w/v%であり，平均粒子径は0.2～0.3μmである．

2）造影能の基礎的検討．

（i）X線およびX線CTによる．：Lip.（E）20, Angiografin 30, 20, 10%および水について，（1）内径6mmの塩化ビニールチューブ内に，これらを満たしたファントームを作成し，70KV，100 mA，0.006secでX線撮影を行い黒化度を比較した．また，（2）CT値測定比較ファントームにより，これらのCT値を計測比較した．

（ii）超音波による．：Lip.（E）20，空気含有生食水および脱気水をコンドーム内に満たし，直径50cm，深さ50cmの脱気水を満たした水槽内に浸たし，3.5MHzのリニア電子プローブにより，それらのechogenecityを比較した．

3）成犬における造影能のX線CTによる検討．

体重7～10kgの成犬4頭を用い，Lip（E）20を2.5ml/kg（Lipiodolにして0.39ml/kg，ヨードにして148.2mgI/kg）または5ml/kg（0.8ml/kg，296.4mgI/kg）の割合で各々2頭づつに用いた．舌下静脈より10～15分間で点滴静注し，注入前，注入終了後15～30分，60分，180分，24時間，3日後の各時期に，心大血管，肝，脾および腎を経時的にCT撮影した．各時期における各臓器の平均CT値を計測し，造影前後のCT値の差を縦軸に，時間を横軸にとったtime density curveにより造影能を検討した．

結　果

〔1〕造影能の基礎的検討．

Lip.（E）20のX線吸収能は，Angiografin 30%とほぼ同等であった（Fig. 1A）．CT値は2075HUで，Angiografin 20%の1489HU，10%の777HUより明らかに高く，30%の2095HUとほぼ同等であった（Fig. 1B）．また，echogenecityは空気含有生食水には劣ったが，びまん散在性に輝度の高い点状echoがみられた（Fig. 1C）．

〔2〕成犬のCTによる心脈管系および肝脾造影．

心大血管内腔は，Lip.（E）20注入終了後15分から60分，ことに15分後に最も濃染し（Fig. 2B），60分から180分後には次第に低下し，24時間後にはほぼ消失した．最濃染時における造影前後のCT値の差は，5ml/kgでは心内腔は122.5HU，腹部大動脈では122HUであり，2.5ml/kgでは80.1 HU，86.3HUで，5ml/kg群で高かった．一方，肝および脾では，30～60分後より濃度が増強し，60～180

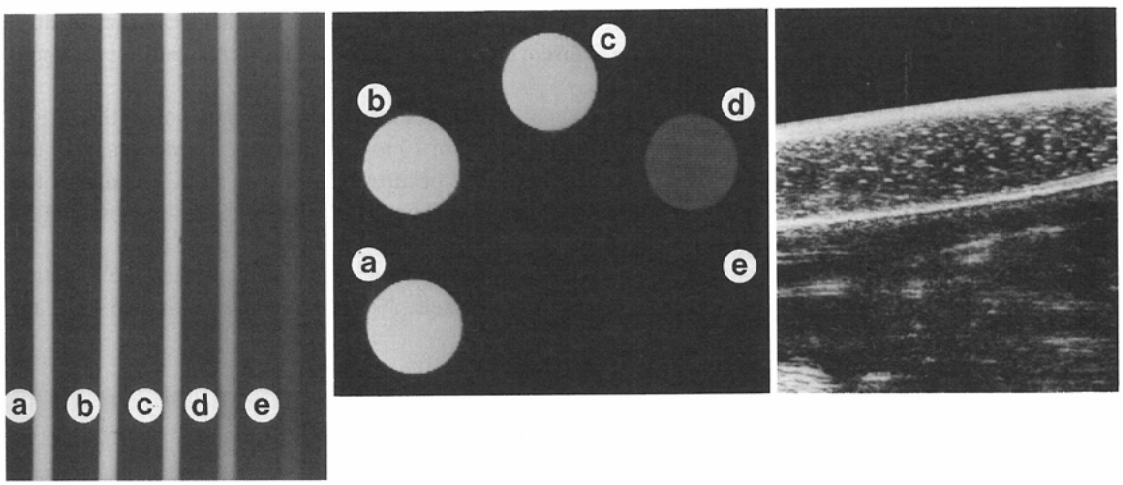

Fig. 1　X-ray contrast（A），CT contrast（B）and echogenecity（C）of lipiodol emulsion（Lip.（E）20）
a）Lip.（E）20 b）30% angiografin c）20% angiografin d）10% angiografin e）water

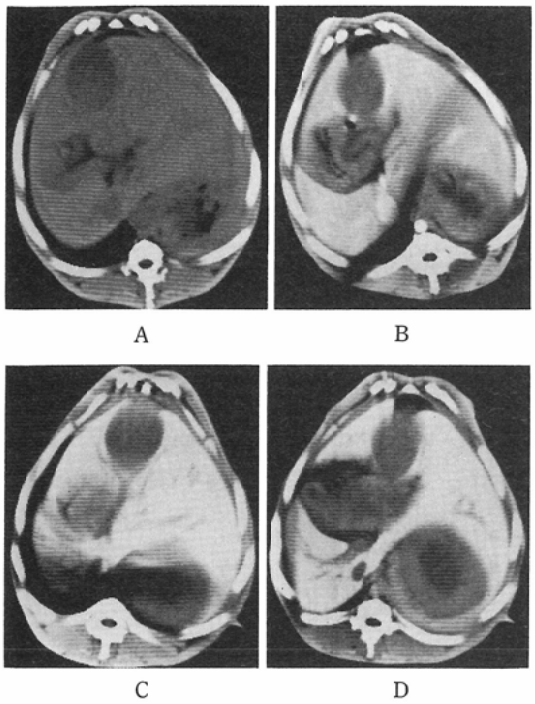

Fig. 2　Time series of Lip. (E) 20 CT images of the liver

A. Before infusion. CT value: 70.9HU, B. 15 minutes after infusion. Phase of CT angiogram. C. & d. 180 minutes after infusion. Phase of dense CT image of the liver. CT value: 152.O HU

分後にびまん均等に最も濃染した(Fig. 2C, D). 24時間後にはほぼ消失するか非常にうすれ，3日後には完全に消失した．最濃染時におけるCT値の上昇は，5ml/kgでは肝85.3HU，脾では43.3HU, 2.5ml/kgでは67.1HU, 43.5HUであり著るしい上昇がみられた．なお，造影の全経過を通じて，呼吸困難，痙攣などの特記する外観的副作用はみられなかった．

考　察

静脈内投与を目的とし，主としてX線CTにより検討された微粒子状造影剤には，油性造影剤emulsion[2]，Perfluoroctylbromide emulsion[3]，liposome[4]などがみられるが，これらの造影剤は，肝，脾などの網内系あるいはマクロファージの食作用による臓器あるいは腫瘍の選択的造影を目的としており，臨床応用が可能となればその有用性は高いと考えられる．しかし，いまだ臨床導入はほとんど行われておらず，わずかにEOE-13の報告[2]がみられるが，投与量は0.2ml/kgで40mg I/kgにすぎず，CTでもなお充分な肝脾の造影濃度は得られておらず，広く臨床使用されてはいない．

一方，本20%Lipiodol emulsion (Lip. (E) 20)は，0.2～0.3μmと超微粒子であるばかりでなく，生体内に存在するレシチンを界面活性剤としているため，その毒性は非常に低いと考えられ，実験的にではあるが大量投与が可能であり，また，心大血管では平均104HU，肝では76HUのCT値の上昇が得られ，高い造影能を有するなどすぐれた造影剤といえよう．さらに，oil emulsionのechogenecityに関する報告はみられず，点状echoについては今後考察の必要はあるものの，画像診断に多面的な応用の期待される造影剤ともいえる．

成犬に投与し，15～60分後には心大血管のCT angiographyが，60～180分後には著るしい肝，脾の造影が得られたが，これは，造影剤粒子の肝脾への集積と血中滞溜量の減少をdynamicにとらえたものといえる．

本法の肝の画像診断への応用は，CT，超音波あるいは他の検査法による多面性が考えられるが，とくにCTでは肝全体の観察が容易となるため，negative shadowによる肝細小病変の局在診断，ことにスクリーニング診断に有用であろう．

24時間後に膀胱が染まり，造影剤の排泄は尿路系と考えているが，今後，毒性，および造影機序などとともにより詳細な検討を加え，画像診断への導入をはかりたい．

文　献

1) 吉田　裕，牛尾啓二，岩沢泰裕，清水雅史，木村修治，他：Perfluoroctylbromideによる臓器造影及び腫瘍造影に関する実験的研究．日本医放会誌，臨時増刊号：263，1983
2) Vermess, M., Doppman, J.L., Sugarbake, P., Fisher, R.I., Chatterji, D.C., Luetzeler, J., Grimes, G., Griton, M. and Adamson, R.H.: Clinical trials with a new intravenous liposoluble contrast material for computed tomography of the liver and spleen. Radiology, 137: 217—222, 1980
3) Young, S.W., Enzmann, D.R., Long, D.M. and Muller, H.H.: Perfluorocylbromide contrast enhancement of malignant neoplasms: Preliminary observations. A.J.R., 137: 141—146, 1981
4) Havron, A., Seltzer, S.E., Davis, M.A. and Schulkin, P.: Radiopaque liposomes: A promising new contrast material for computed tomography of the spleen. Radiology, 140: 507—511, 1981