The University of Osaka
Institutional Knowledge Archive

Title	血管心臓撮影における非イオン性血管造影剤Iopamidolの造影能・診断能および安全性について
Author(s)	曲直部, 寿夫; 小塚, 隆弘; 木村, 晃二 他
Citation	日本医学放射線学会雑誌. 1984, 44(12), p. 1470-1480
Version Type	VoR
URL	https://hdl.handle.net/11094/18670
rights	
Note	

The University of Osaka Institutional Knowledge Archive : OUKA

https://ir.library.osaka-u.ac.jp/

The University of Osaka

血管心臓撮影における非イオン性血管造影剤
Iopamidolの造影能・診断能および安全性について

国立循環器病センター病院長（現総長）
曲　直　部　寿　夫
放射線診療部
小　塚　隆　弘　　木　村　晃　二
東京女子医科大学附属日本心臓血圧研究所循環器外科
小　　柳　　仁
循環器内科
鈴　　木　　紳
慶応義塾大学医学部呼吸循環器内科
半　田　俊之介　　秋　山　英　明
放射線診断部
平　松　京　一
虎の門病院循環器科
山　口　　洋　　中　西　成　元
大阪大学医学部放射線医学教室
重松　　康　　森本　静夫　　有沢　　淳

（昭和59年3月19日受付）
（昭和59年5月25日最終原稿受付）

Visualization, Diagnostic Capability and Safety of Iopamidol, a nonionic Contrast Medium, in Cardiovascular Angiography

Hisao Manabe[1], Takahiro Kozuka[2], Kohji Kimura[2], Hitoshi Koyanagi[3], Shin Suzuki[4], Shunnosuke Handa[5], Hideaki Akiyama[5], Kyoichi Hiramatsu[6], Hiroshi Yamaguchi[7], Shigemoto Nakanishi[7], Yasushi Shigematsu[8], Shizuo Morimoto[8] and Jun Arisawa[8]

1) Hospital Director (currently, President), National Cardiovascular Center
2) Department of Radiology, National Cardiovascular Center
3) The Division of Cardiovascular Surgery, Heart Institute Japan, Tokyo Women's Medical College
4) The Division of Cardiovascular Internal Medicine, Heart Institute Japan, Tokyo Women's Medical College
5) Cardiopulmonary Division, Department of Medicine, Keio University School of Medicine
6) Department of Diagnostic Radiology, Keio University School of Medicine
7) Division of Internal Medicine, Toranomon Hospital
8) Department of Radiology, Osaka University, Medical School

Research Code No. : *502*

Key Words : *Contrast medium, Angiocardiography, Iopamidol*

Iopamidol, a new non-ionic contrast medium, was used for angiocardiography in 31 cases in the similar administration/dosage with conventional ionic contrast media and its visualization, diagnostic

capability and safety were evaluated.

Good visualization and diagnostic capability were obtained with iopamidol, and ECG changes (arrhythmia, deviation of ST segment, changes of T-wave), and effects on cardiovascular dynamics which were evaluated by using, as parameter, heart rate, left ventricular systolic pressure, left ventricular end diastolic pressure and peak dp/dt were mild. In respect to side effect, nausea and chest pain were observed in one case, respectively, but they were mild and transient. In blood biochemical examinations, no abnormal findings were observed.

Iopamidol was demonstrated to be a clinically very useful angiographic contrast medium.

1. 目　的

血管造影剤には心筋収縮力の低下，末梢血管拡張，心拍出量の増加などの作用があり，血管心臓造影に際して好ましくない循環動態の変化を来たす[1)2)]．このような副作用はあっても比較的状態のよい患者では問題にならないことがほとんどであり，血管造影が広く普及するための障害とはならなかった．しかし，少なからぬ例で造影剤注入に伴う熱感を始めとする minor complication があり，極めて少数ではあるが，重大な副作用を生じうることが知られている．

最近，非イオン性造影剤が開発され，注入に伴う不快感が少なく，循環動態に与える影響が軽微であり，極めて有用であることが相次いで報告された[3)~8)]．

著者らは非イオン性造影剤の1つである Iopamidol のパイロットテストを行う機会を得た．本造影剤はすでに基礎的検討がなされ，その安全性が実証され[9)10)]，諸外国では臨床的使用が始まり，その有用性が報告されているので，5施設で共同作成した protocol に沿って厳正にその造影能・診断能および安全性について臨床的検討を行った．その結果，本造影剤が有用であるという結論に達したのでここに報告する．

2. 対象および投与方法

昭和57年8月から10月の間に国立循環器病センター，東京女子医科大学附属日本心臓血圧研究所，慶応義塾大学，虎の門病院および大阪大学の5施設で血管心臓撮影を必要とした31例（男25例，女6例）年齢：30～70歳，平均50.5歳）を対象とした．患者の診断（疾患名）は狭心症・心筋梗塞等の虚血性心疾患18例，僧帽弁閉鎖不全症等の心臓

Table 1　Iopamiron 370

Structural formula	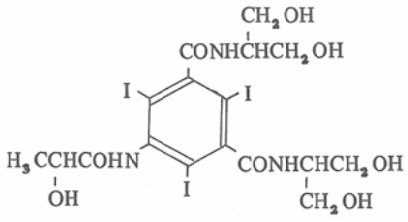 Generic name : iopamidol
Ratio of osmolality (to physiological saline solution)	2.7
Viscosity/cps (37°C)	9.4

弁膜症8例，不整脈として房室ブロック，WPW症候群（期外収縮併発）各1例．その他に多発性筋炎，弓部大動脈瘤，心房中隔欠損各1例であった．

使用薬剤イオパミロン370（一般名：iopamidol. ヨード含量370mgI/ml）の構造式・物理化学的性質をTable 1に示した．テストアンプルにより検査前に造影剤過敏反応テストを行った．造影剤の注入はSeldinger法またはSones法によりカテーテルを用いて行い，撮影は35mm cine filmを用いた．造影部位は主に左心室および左右冠状動脈で，1回の注入量は従来のイオン性造影剤と同様に左心室25～45ml（平均40.9ml），左冠状動脈3～8ml（7.1ml），右冠状動脈2～8ml（5.0ml）などであった．患者1人あたりのイオパミロン370使用量は最低81ml，最高230mlで，平均128mlであった．検査前の前投薬として，施設によってはジアゼパム，ニトラゼパムまたは硫酸アトロピン＋ペンダゾシン等を用いたが，全身麻酔は行わなかった．なお，検査前に患者または家族に本剤使用の承諾を得た．

3. 評価方法

（1）造影効果

各血管心臓撮影で得られた映像のうち，撮影ごとに撮影部位について最も良いと判断した映像を，下記判定基準に従って4段階に評価した．

卌：コントラストが良く，診断が容易なもの

卅：コントラストはやや劣るが，診断は比較的容易なもの

＋：コントラストは劣るが，診断が可能なもの

－：コントラストが悪く，診断不可能なもの

（2）副作用

問診・観察，患者の訴えにより副作用を調査した．注入時熱感については，別に下記判定基準に従って4段階に評価した．

卌：高度（患者が叫ぶか，明らかに動いたもの）

卅：中等度（患者が叫んだり，歯をくいしばったり，がまんする程でないもの）

＋：軽度（問診により初めてわかったもの）

－：なし

（3）臨床検査

1）心機能検査

イオパミロンの心血管内投与が心機能に与える影響を詳細に検討するため，心電図と左心室圧の測定を行った．

1）心電図，心拍数

各血管心臓撮影ごとに，造影剤注入前および注入開始後30秒間心電図を記録し，第II誘導と胸部V_5誘導での下記項目の出現および最大変化時の変化量を計測した．

○不整脈（心室細動，心室粗動，心室性頻脈，期外収縮，AVブロック）の有無

○ST segmentの偏位

○T波の変化

○R-R間隔から換算した心拍数の変化

ii）左心室圧，dp/dt

左心室撮影時には注入前，注入後10～15秒，30秒，1分，3分および5分時に左心室圧を測定し，収縮期最高圧・拡張終期圧の変化を評価した．また同時期に，peak dp/dtをtip-transducer法またはwater-filled transducer法により測定した．

2）血漿浸透圧，Hb量，Hct値

左心室造影前後の体液量の変動を調べるため，注入前，注入後5分および10～20分に末梢静脈血を採取し，血漿浸透圧，Hb量，Hct値を測定した．

3）血液および血清生化学的検査

イオパミロン370投与による影響をみるために心臓カテーテル検査の前と後（8日以内）に赤血球数，白血球数，血小板数，Hb量，Hct値，GOT，GPT，Al-P，LDH，血清総ビリルビン，クレアチニン，Na，K．Clを測定した．

（4）有用性

造影効果，副作用，検査上みられた変化．患者の病態等から総合的にイオパミロン370の有用性を患者ごとに下記の5段階評価した．

卌：きわめて有用，卅：有用，＋：やや有用，－：無用，×：有害．

4. 試験成績

31例で延べ261回の心臓血管への注入が行われ，造影部位別の内訳をTable 2に示した．

（1）造影効果

造影効果の判定を行った261回の血管心臓撮影

Table 2　No. of injections per examined regions

Examined region*	No. of injections	No. of patients injected
LV	43	31
LCA	121	26
RCA	72	26
ACBG	9	3
TA	10	9
LA	3	3
RV	3	3
Total	261	

* LV : Left ventricle
LCA : Left coronary artery
RCA : Right coronary artery
ACBG : Aorta-coronary bypass graft
TA : Thoracic aorta
LA : Left atrium
RV : Right ventricle

で，造影効果は判定基準の"卌"92%，"卄"7%と「コントラストが良く，診断が容易なもの」が大部分を占めた．造影効果が"＋"と判定されたのは3回，"－"は1回のみで，これらの造影不良の原因はすべて技術的な要因によるものであった（Table 3）

（2）副作用

悪心1例（3.2%）および胸痛（胸部大動脈造影時のみ出現）1例（3.2%）をみたのみで，いずれも薬剤の投与を必要としなかった．

注入時の熱感は左心室を主とする心房，心室造影では"なし"（－）4%，"軽度"（＋）47%，"中等度"（卄）49%で，"高度"（卌）は皆無であった．冠状動脈造影の96%まで熱感は伴わず，残り4%で"軽度"（＋）の熱感のみ認めた（Table 4）．

Table 3　Degree of visualizatien

Examined region	Visualization*			
	+++	++	+	−
LV, LA, RV	43 (87.8)	5 (10.2)	1 (2.0)	0
LCA, RCA, ACBG	186 (92.0)	13 (6.4)	2 (1.0)	1 (0.5)
TA	10 (100.0)	0	0	0
Total	239 (91.6)	18 (6.9)	3 (1.1)	1 (0.4)

The figures indicate the number of injections and the figures in brackets show the coverage in percentage of the number of injections with the given degree of visualization as against the total number of injections at the region concerned.

*
+++ : Good contrast and diagnosis is easy.
++ : Slightly poor contrast but diagnosis relatively easy.
+ : Poor contrast but diagnosis is possible.
− : Bad contrast and diagnosis is not possible.

Table 4　Heat sensation upon injection

Examined region	Degree of heat sensation*			
	−	+	++	+++
LV,LA,RV	2 (4.1)	23 (46.9)	24 (49.0)	0
LCA,RCA,ACBG	193 (95.5)	9 (4.5)	0	0
TA	1 (10.0)	3 (30.0)	6 (60.0)	0

The figures indicate the number of injections and the figures in brackets show the coverage in percentage of the number of injections of the given degree of heat sensation as against the total number of injections at the region concerned.

*
− : No
+ : Mild (Found out only after the question by the doctor)
++ : Moderate (Not to the degree that the patient cries, clenches teeth or shows appearance that the patient endures the reaction)
+++ : Severe (To the degree that the patient cried or obviously moved)

（3）臨床検査

1）心機能検査

i）心電図，心拍数

○不整脈

左冠状動脈造影後に期外収縮が1例にみられただけであった．

○ ST segment の偏位，T 波の変化

変化をみとめた頻度を造影部位別に示した（Table 5）．造影後に心電図上変化をみとめた頻度は，いずれの造影部位でも低かった．左右冠状動脈造影で主にみられた変化は，ST segment の低下，T 波の低下であった．

○心拍数

注入直後の心拍数は注入前に比較し，各造影部位とも注入回数の84～88%で，10心拍/分以内の軽度の変化を認めたのにとどまった．左冠状動脈造影後には頻脈傾向，徐脈傾向がともにみられ，右冠状動脈造影後には主に徐脈傾向がみられた．10心拍/分以上の心拍数変化を生じた症例の注入前・後の心拍数を Table 6 に示した．

ii）左心室圧，dp/dt

左心室圧測定は，患者あたり1または2回実施

Table 5　Changes of ST segment and T-wave

Examined region	ST segment	Lead II	V_5 (V_4)	T-wave	Lead II	V_5 (V_4)
LV	No change	25 (96)	24 (92)	No change	23 (88)	23 (88)
	Depression	–	2 (8)	Depression	1 (4)	2 (8)
	Elevation	1 (4)	–	Elevation	2 (8)	–
				Increment of negative T-wave	–	1 (4)
LCA	No change	103 (98)	96 (92)	No change	97 (92)	83 (79)
	Depression	1 (1)	8 (8)	Depression	3 (3)	9 (9)
	Elevation	1 (1)	–	Elevation	3 (3)	3 (3)
				Inversion	1 (1)	2 (2)
				Increment of negative T-wave	–	5 (5)
				Biphasic changes	1 (1)	2 (2)
RCA	No change	52 (83)	63 (100)	No change	52 (83)	54 (86)
	Depression	11 (17)	–	Depression	9 (14)	6 (10)
	Elevation	–	–	Elevation	2 (3)	1 (1)
				Inversion	–	2 (3)

The figures indicate the number of injections and those in brackets show the coverage in percentage for the respective items.

Table 6　Changes of heart rate

Examined region*	No. of Measurement	Changes of heart rate: No change	Decrease by 10/min or more	Increase by 10/min or more
LV	26	23 (88.5)	1 (3.8)	2 (7.7)
LCA	105	88 (83.8)	7 (6.7)	10 (9.5)
RCA	63	53 (84.1)	8 (12.7)	2 (3.2)
Total	194	164 (84.5)	16 (8.2)	14 (7.2)

The figures indicate the number of injections and the figures in brackets the coverage in percentage of the number of injections with the given changes as against the total number of injections at the region concerned.

された．しかし，注入後10～15秒の測定は技術的に難しく，欠測が多かった．

収縮期最高圧では各測定時の値と注入前値を比較して検定した結果，注入後3分で有意な上昇が認められた(Wilcoxon 検定，$p<0.01$)．また，注入後10～15秒で低下し，1分で上昇する傾向($0.10<p<0.05$)がみられたが5分後には前値との間に有意差は認められなかった（Fig. 1)．

拡張終期圧について同様の検定を行った結果，注入後10～15秒，30秒，1分，3分および5分のいずれにおいても統計学的に有意な上昇がみられた（Wilcoxon 検定，$p<0.05$または$p<0.01$）が経時的変化の検定では注入後5分では前値との間に有意差は認められず（Friedman 検定 Turky 型多重比較)，回復がみられた(Fig. 2)．また，各症例について注入前値と注入後の測定時期で最大の上昇を示した値をプロットした（Fig. 3)．注入前に18mmHg 以上と高い値を示した患者が4例含まれていたが，他の症例と比べて特に目立った変化は示さず，本剤の拡張終期圧に及ぼす影響は注入前の値により左右される傾向はみられなかった．上昇幅の平均は3.47mmHg，最大は8mmHg

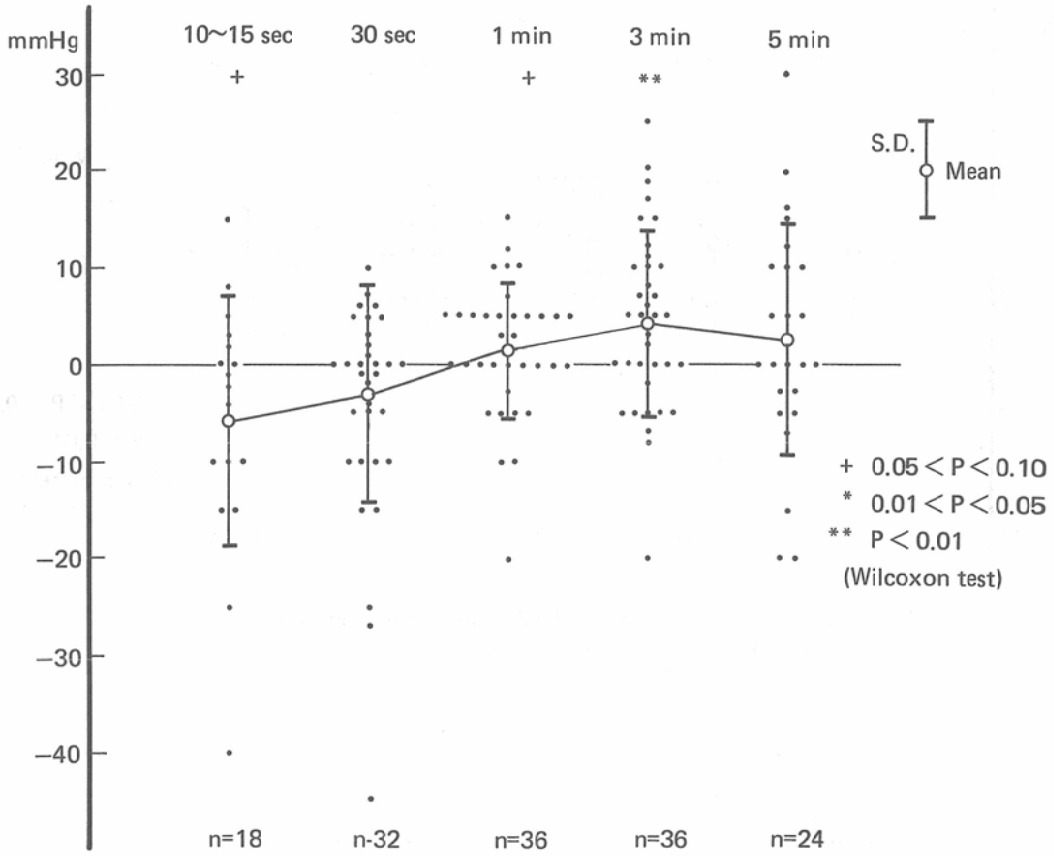

Fig. 1 Changes of maximal systolic pressure of left ventricle. Each point indicates a difference from the value before injection.

であった.

peak dp/dt については, 投与前値に比較して有意な変動はいずれの測定時にもみられなかった. Wilcoxon 検定) (Fig. 4). 測定値について各時期にバラツキを CV (coefficient of variation) で比較検定したところ, 有意なバラツキは認められなかった (F 検定 : $p<0.10$) が, 特に投与後10～15秒では注入前値より大きいバラツキが観察され, 個体変動が大きいことが示唆された.

2) 血漿浸透圧, Hb 量, Hct 値

左心室造影前後の血漿浸透圧, Hb 量, Hct 値の変化は小さく, 正常範囲内であった. 統計学的には, Hct 値の 5 分後, 10～20分後の低下が有意 (Wilcoxon 検定, $p<0.01$)であった. 平均値の変化を Table 7 に示す.

3) 血液および血清生化学的検査

イオパミロン370投与に起因する異常所見は認められなかった.

(4) 有用性

総合的に判定された有用性は「極めて有用」84%,「有用」16%で, 全例で有用性が認められた.

5. 考　案

現在, 血管心臓造影に普通用いられているイオン性造影剤はコントラストにすぐれ, 心血管内腔の解剖学的構造について詳細な情報を提供するために大いに貢献してきたことは今さらいうまでもない. しかし, 重大な副作用は少ないというものの心血管系には少なからず影響を与えることは否定できない事実である. したがって, 血管造影が広く普及した今日, すぐれたコントラストを有しながら心血管系への影響がより少ない造影剤の開発が期待されたわけである.

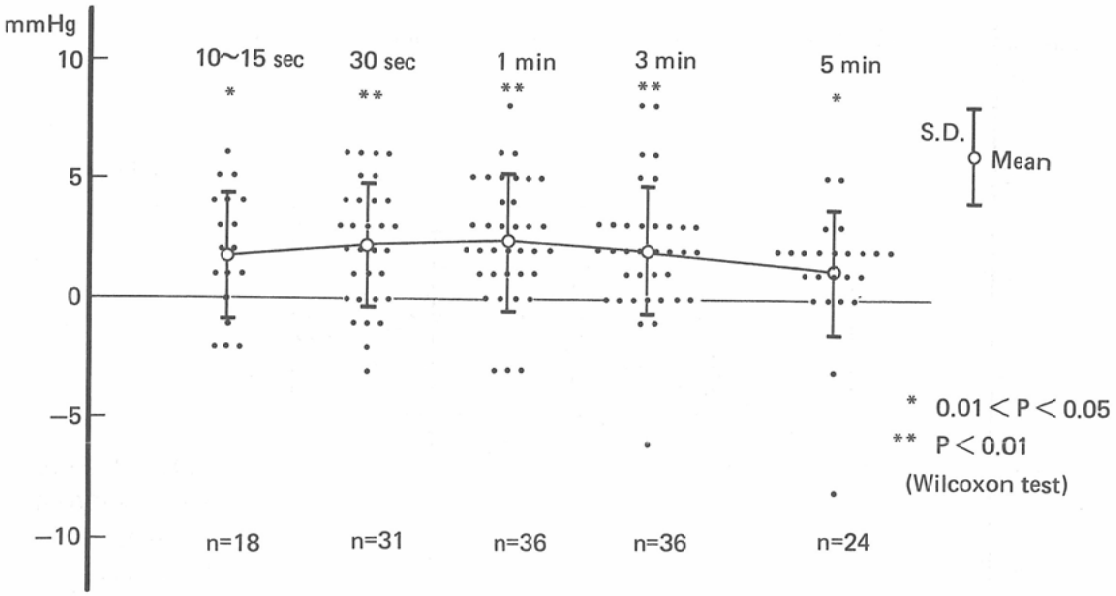

Fig. 2　Changes of left ventricular end diastolic pressure. Each point indicates a difference from the value before injection.

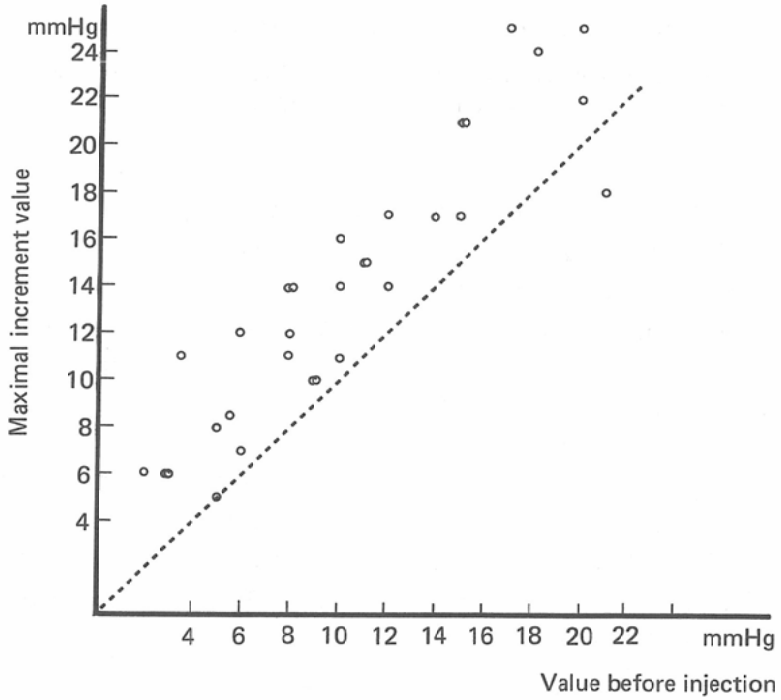

Fig. 3　Left ventricular end diastolic pressure before injection and the maximal increment value (n=31).

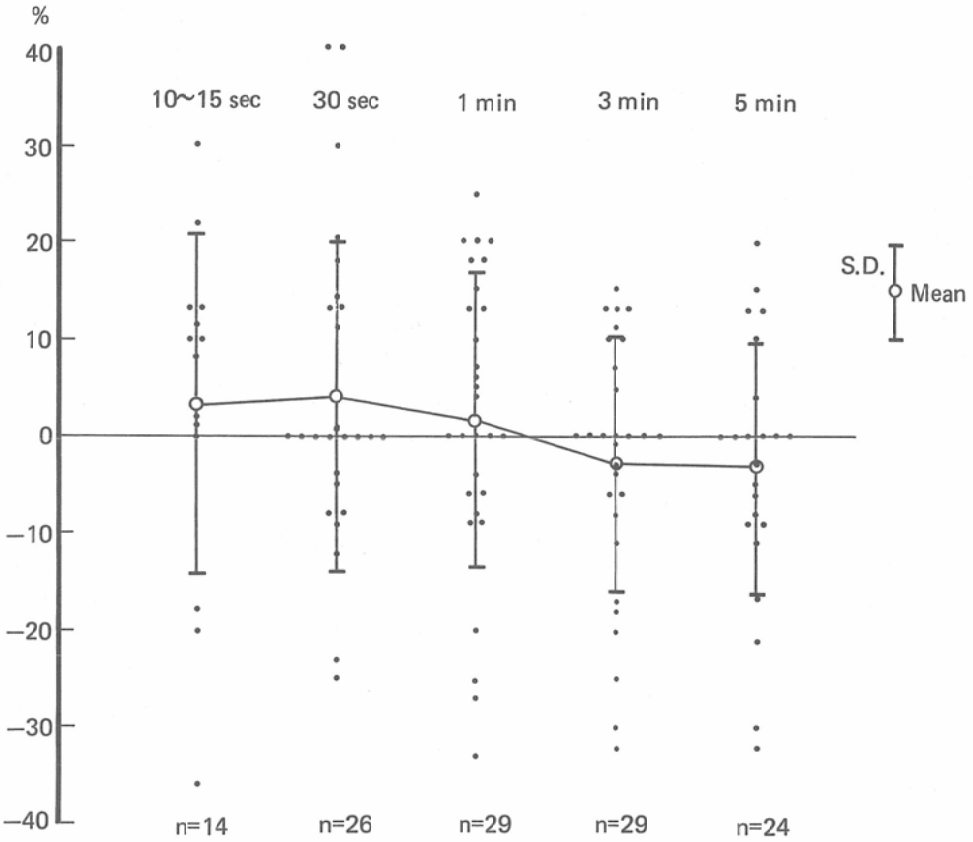

Fig. 4 Changes of peak dp/dt of left ventricle. Each point indicates changes (%) from the value before injection with the value used as 100%.

Table 7 Plasma osmolality, Hb and Hct levels before and after left ventriculography

	n	Mean ± S.D.		
		Before	in 5 min.	in 10–20 min.
Plasma osmolality (mosmol/1)	29	294.0 ± 8.95	291.1 ± 9.10	291.7 ± 5.38
Hb level (g/dl)	28	12.7 ± 1.65	12.3 ± 1.75	12.5 ± 1.55
Hct level (%)	28	38.7 ± 3.64	37.3 ± 3.96	37.7 ± 3.58

Metrizamideを始めとする非イオン性造影剤，ioxaglateのような半イオン性造影剤はその期待に沿った造影剤ということができる．本研究で使用したIopamidolも非イオン性造影剤の一種であり，イオン性造影剤より循環機能に対する影響，注入時の不快感が少ないとされている．

本研究はIopamidolの左室，冠状動脈造影における性能のパイロット試験を目的とし，厳正な結論を得るために血管心臓造影に実績をもつ5施設の共同研究とした．

その結果，造影効果は良好であったし，心電図の変化は軽度であった．さらに心拍数，左室収縮期最高圧，左室拡張終期圧，peak dp/dt を指標とした循環動態に及ぼす影響も軽微であった．左室収縮期最高圧は造影後3分に有意の上昇をみたが軽度のものであったし，左室拡張終期圧は左室造影後に有意の上昇を示したが，5分後に有意差はなくなった．症例の中に少数ながら造影剤注入前の肺動脈楔入圧が高い例が存在したが，これらでも左室拡張終期圧の上昇をみなかった．これらの成績を総合するとIopamidolは心筋抑制作用が少なく，安全性が高いことを示すものといえよう．

被験者が左室造影時に訴えた熱感は高度のものは皆無であるにしても，中等度のものが約半数を占めたことはまだ改善の余地がある．

イオン性造影剤は洞房結節の自律性と房室伝導性に直接作用し，循環動態に影響を与える[11]．延髄の血管運動中枢を介して迷走神経の緊張が亢進することも示唆されている[12]．イオン性造影剤が心臓血管系に影響を与える最も重要な因子はNaイオンと高浸透圧であってヨード含有量や構造式による毒性に基づくものではないといわれている[13]．

造影剤がもつ陽イオンが心電図の変化や不整脈をひきおこし，殊に心室細動の発生に影響を与えることはよく知られたことである．その中でもNaイオンの量が最も重要であって，細胞外液Naイオンの過剰，およびNaイオンとCaイオンの拮抗作用は再分極を遅延させる[14]．

心筋収縮力を低下させることもわかっている[1)15]．非イオン性造影剤であるIopamidolはNaイオンを含まないため，Naイオンの存在に基づく心血管系への影響は考えられない．非イオン性造影剤による心血管造影時に期外収縮の発現や心拍数変化が少なく[16]，大動脈拡張期圧[17]，左室圧[18]，dp/dt[18]への影響が少ないのはそのためである．

しかし，一方，造影剤のNa塩を一定度以下に減少させると心電図変化，心室細動を生じやすい．76%diatrizoateのNa-methylglucamine塩はNaが190mEq/lであると心室細動の発現率は最低である．Na量をそれより増減させると心室細動の発生が増加する[19)~21)]．Na量が少ないと心筋内のNa流出に変化がおこり，再分極を長びかせずに脱分極を延長させる．したがって心筋細胞の自律性を増大させる[19)21)]ともいわれる．至適Na量は他のイオンの存在によって変ることも知っておかねばならない．このことからみれば，全くNaイオンを含まない非イオン性造影剤はイオン性造影剤に比して心室細動の発現が多くなる等であるが実際には少ない[22]．その理由については不明な点が多い．Na塩が含まれないという不利な点を浸透圧が低いなど他の利点で補っているということではなかろうか．

造影剤の浸透圧も循環動態に大きな影響を与える．注入薬剤の浸透圧が高いことは反射性徐脈を生じる大きな因子となる[23)24]．高浸透圧薬剤は組織液を毛細管内に移動させ[25]．血管内容量を増大させる結果，血管壁の受容体を伸展させる．高浸透圧の造影剤だけでなく，glucose, sucrose, mannitolなどの高浸透圧溶液でも同様の効果を生じ，徐脈をおこさせる．

高浸透圧溶液はまた心筋収縮力抑制の直接原因になる[22)27)28]．glucose, sucrose mannitol, polyvinyl pyrolidoneの高浸透圧溶液にも心筋抑制作用があるが，生理的食塩水にはそのような作用はない[29]．ただ，高浸透圧のglucose溶液は造影剤あるいは5%食塩水よりは抑制が軽く，しかも短時間であるから，心筋抑制作用は単に浸透圧だけでない他の因子にも関係がある[30]と考えるのが妥当であろう．造影剤投与によって生じる末梢血管抵抗の低下も心筋収縮力の低下，徐脈に加えて，低血圧，ショック，心筋虚血を招く原因となる[31]．

非イオン性造影剤は浸透圧が低いために心筋収縮力に対して最も影響が少ない[32)~34]．そのことは正常の心筋灌流状態でも虚血状態でも同様である[26]．以上の理由で浸透圧が従来の造影剤の約1/3であるIopamidolがより安全な造影剤であることは容易に推察できる．

従来の造影剤が注入後血圧を低下させることはよく知られているが非イオン性造影剤はその現象が少ないことが報告されている[35]．本報告でもそ

れは確認された．ただ，血圧低下の程度とその持続時間は報告によって幅が大きい．

高浸透圧の造影剤は赤血球に鋸歯状変形を来たす原因となる[36]．このような赤血球の変形は血液の粘稠度を増加させ肺動脈圧上昇の原因となる．Iopamidolはイオン性造影剤よりもやや粘稠度が高く，注入局所血管内の流量の減少を来たすことが考えられる．粘稠度を減少させることは今後の課題である．

なお，Iopamidolは同じ非イオン性造影剤であるmetrizamideに比し，安価であり，溶液としての安定度が高いという点も実用性の点から評価できる．

6．結　論

非イオン性造影剤であるIopamidolは良好な造影能・診断能を有し，心電図，循環動態に与える影響が少ないことを5施設の共同による31例の臨床研究で評価した．さらにその重要な因子となっているNa塩を含まないこと，浸透圧が低いことについて考案を加えた．Iopamidolはmetrizamideに比較して安価であること，溶液としての安定度が高いことも考慮するならば臨床上，安全で，実用的な造影剤として今後広く用いられるべきものと考える．

文　献

1) Braunwald, E. and Swan, H.J.C. (Ed.): Cooperative study on cardiac catheterization. Circulation, 37& 38 (Suppl. III): 1-113, 1968
2) 門間和夫，中沢　誠：造影剤の心臓血管作用．時間的経過と注入部位による差．心臓，6：1003—1010，1974
3) Cucchini, F., Di Donato, M., Baldi, G., Effendy, F.N., Bongrani, S., Colla, B. and Visioli, O.: Left ventriculography and selective coronary arteriography with a new nonionic contrast medium—Hemodynamic, metabolic, and ECG comparison with an established contrast medium. Giorn. It. Cardiol., 9 (7): 744—754, 1979
4) Di Guglielmo, L.: Use of iopamidol in coronary arteriography. Radiol. Med., 67 (Suppl. 1): Tomo 1, 401, 1981
5) Oberson, R.: Die Koronarographie mittels IOPAMIDOL. Medicine et Hygiene, 38: 2687—2689, 1980
6) Partridge, J.B., Robinson, P.J., Turnbull, C.M., Stoker, J.B., Boyce, R.M. and Morrison, G.W.: Clinical cardiovascular experiences with iopamidol: A new non-ionic contrast medium. Clinical Radiology, 32: 451—455, 1981
7) Selin, K., Wallin, J. and Björk, L.: Coronary angiography with iopamidol. Acta Radiol. Diag., 23: 545—548, 1982
8) Weikl, A. and Hubmann, M.: A survey of contrast media used in coronary angiography. Cardiovasc. Intervent. Radiol., 5: 202—210, 1982
9) Felder, E., Pitre, D. and Tirone, P.: Radiopaque contrast media. Preclinical studies with a new nonionic contrast agent iopamidol. Il Farmaco. 32: 835—844, 1977
10) イオパミロン，日本シェーリング資料
11) Higgins, C.B. and Feld, G.K.: Direct chronotropic and dromotropic actions of contrast media: Ineffectiveness of atropine in the prevention of bradyarrhythmias and conduction disturbances. Radiology, 121: 205—209, 1976
12) Katzberg, R.W., Morris, T.W., Schulman, G., Faillace, R.T., Boylan, L.M., Foley, M.J., Spataro, R.F. and Fischer, H.W.: Reactions to intravenous contrast media. Part I: Severe and fatal cardiovascular reactions in a canine dehydration model. Radiology, 147: 327—330, 1983
13) 渡辺　寛：選択的冠動脈造影法の研究—特に虚血性心疾患の冠動脈像および安全性の検討—．日胸外会誌，19：511—524，1971
14) Smith, R.F., Harthorne, J.W. and Sanders, C.A.: Vectrocardiographic changes during intracoronary injections. Circulation, 36: 63—76, 1967
15) Newell, J.D., Higgins, C.B., Kelley, M.J., Green, C.E., Schmidt, W.S. and Haigler, F.: The influence of hyperosmolality on left ventricular contractile state: Disparate effects of nonionic and ionic solutions. Invest. Radiol., 15: 363—370, 1980
16) Hellström, M., Jacobsson, B., Sorensen, S.E. and Eriksson, B.O.: Metrizamide and metrizoate for cardioangiography in infants. Acta Radiol. Diag., 21: 263—267, 1980
17) Enge, I., Nitter-Hauge, S., Andrew, E. and Levorstad, K.: Amipaque: A new contrast medium in coronary angiography. Radiology, 125: 317—322, 1977
18) Higgins, C.B., Sovak, M., Schmidt, W.S., Kel-

ley, M.J. and Newell, J.D.: Direct myocardial effects of intracoronary administration of new contrast materials with low osmolality. Invest. Radiol., 15: 39—46, 1980

19) Paulin, S. and Adams, D.F.: Increased ventricular fibrillation during coronary arteriography with a new contrast preparation. Radiology, 101: 45—50, 1971

20) Snyder, C.F., Formanek, A., Frech, R.S. and Amplatz, K.: The role of sodium in promoting ventricular arrhythmia during selective coronary arteriography. A.J.R., 113: 567—571, 1971

21) Simon, A.L., Shabetai, R., Lang, J.H. and Lasser, E.C.: The mechanism of production of ventricular fibrillation in coronary angiography. A.J.R., 114: 810—816, 1972

22) Almén, T.: Effects of metrizamide and other contrast media on the isolated rabbit heart. Acta Radiol. Suppl., 335: 216—222, 1973

23) Grainger, R.G.: Osmolality of intravascular radiological contrast media. Brit. J. Radiol. 53: 739—746, 1980

24) Eckberg, D.L., White, C.W., Kioschos, J.M. and Abboud, F.M.: Mechanisms mediating bradycardia during coronary arteriography. J. Clin. Invest., 54: 1455—1461, 1974

25) Iseri, L.T., Kaplan, M.A., Evans, M.J. and Nickel, E.D.: Effect of concentrated contrast media during angiography on plasma volume and plasma osmolality. Am. Heart J., 69: 154—158, 1965

26) Carson, H.P. and Lazzaro, R.: Hemodynamic responses initiated by coronary stretch receptors with special reference to coronary arteriography. Am. J. Cardiol., 25: 571—578, 1970

27) Trägårdh, B., Almén, T. and Lynch, P.R.: Addition of calcium or other cations and of oxygen to ionic and non-ionic contrast media: Effects on cardiac function during coronary arteriography. Invest. Radiol., 10: 231—238, 1975

28) Trägårdh, B., Lynch, P.R. and Vinciguerra, T.: Effects of metrizamide. A new non-ionic contrast medium on cardiac function during coronary arteriography on the dog. Radiology, 115: 59—62, 1975

29) Carson, R.P., Weber, W.J. and Wilson, W.S.: Effect on selective coronary arteriography on myocardial blood flow in the intact dog. Am. J. Med. Sci., 257: 228—233, 1969

30) Gootman, N., Rudolph, A.M. and Buckley, N.M.: Effects of angiographic contrast media on cardiac function. Am. J. Cardiol., 25: 59—65, 1970

31) Shaw, D.D., Wolf, G.L. and Baltaxe, H.A.: Role of peripheral vasodilatation in the hypotensive response to left ventriculography in anesthetized dogs. Circ. Res., 46: 276—282, 1980

32) DiDonato, M., Bongrani, S., Cucchini, F., Baldi, G., Fappani, A., Colla, B. amd Visioli, O.: Cardiovascular effects induced by the injection of a new nonionic contrast medium (Iopamidol): Experimental study in dogs. Invest. Radiol., 14: 309—315, 1979

33) Sink, J.D., Wechsler, A.S., Pellom,G.L. and Thompson, W.M.: Effect of B-15,000 (Iopamidol). A new nonionic contrast agent, on cardiac function of the isolated rat heart. Invest. Radiol., 14: 508—512, 1979

34) Bongrani, S., Baldi, G., Cucchini, F., DiDonate, M. and Visioli, O.: Influence of contrast media osmolality on isolated rabbit heart performance. Acta Radiol. Diag., 20: 769—778, 1979

35) Morris, T.W., Kern, M.A. and Katzberg, R.W.: The effects of media viscosity on hemodynamics in selective arteriography. Invest. Radiol., 17: 70—76, 1982

36) 山川隆司，新見英幸，石川雄一，中山　龍，山本明美：心臓血管造影剤の血液のレオロジー的性質に及ぼす影響．心臓，13：768—774，1981