The University of Osaka
Institutional Knowledge Archive

Title	慢性右室圧負荷患者における123I-BMIPP心筋脂肪酸代謝画像の特徴 : 心室中隔部の集積低下所見の臨床的意義
Author(s)	堀, 祐郎; 石田, 良雄; 福地, 一樹 他
Citation	日本医学放射線学会雑誌. 2002, 62(8), p. 430-435
Version Type	VoR
URL	https://hdl.handle.net/11094/18680
rights	
Note	

The University of Osaka Institutional Knowledge Archive : OUKA

https://ir.library.osaka-u.ac.jp/

The University of Osaka

慢性右室圧負荷患者における^{123}I-BMIPP心筋脂肪酸代謝画像の特徴：心室中隔部の集積低下所見の臨床的意義

堀　祐郎　石田　良雄　福地　一樹　林田　孝平　高宮　誠

国立循環器病センター放射線診療部

Myocardial Fatty Acid Imaging with ^{123}I-BMIPP in Patients with Chronic Right Ventricular Pressure Overload: Clinical significance of reduced uptake in interventricular septum

Yoshiro Hori, Yoshio Ishida, Kazuki Fukuchi, Kouhei Hayashida, and Makoto Takamiya

Regionally reduced 123I-BMIPP uptake in the interventricular septum (SEP) is observed in some patients with chronic right ventricular (RV) pressure overload. We studied the significance of this finding by comparing it with mean pulmonary arterial pressure (mPAP). ^{123}I-BMIPP SPECT imaging was carried out in 21 patients with pulmonary hypertension (PH; 51+−14 years; 11 men and 10 women; 7 with primary pulmonary hypertension, 11 with pulmonary thromboembolism, and 3 with atrial septal defect). mPAP ranged from 25 to 81 mmHg (49±16 mmHg). Using a midventricular horizontal long-axis plane, regional BMIPP distributions in the RV free wall and SEP were estimated by referring to those in the LV free wall. Count ratios of the RV free wall and SEP to the LV free wall (RV/LV, SEP/LV) were determined by ROI analysis. RV/LV showed a linear correlation with mPAP (r=0.42). However, SEP/LV was inversely correlated with mPAP (r=−0.49). When SEP/RV was compared among three regions of SEP in each patient, basal SEP/RV was most sensitively decreased in response to increased mPAP (r=−0.70). These results suggest that the assessment of septal tracer uptake in ^{123}I-BMIPP SPECT imaging is useful for evaluating the severity of RV pressure overload in patients with PH.

Research Code No.: *723.1*

Key words: *I-123 BMIPP, SPECT, Myocardium, Right ventricular overload, Pulmonary hypertension*

Received March 18, 2002; revision accepted May 16, 2002

Department of Radiology and Nuclear Medicine, National Cardiovascular Center

別刷請求先
〒565-8565　大阪府吹田市藤白台5-7-1
国立循環器病センター放射線診療部
堀　祐郎

はじめに

心筋脂肪酸代謝の状態を画像評価する手段として，SPECTの分野では^{123}I-βmethyliodophenyl pentadecanoic acid (BMIPP)を用いる手法がある．^{123}I-BMIPPはカルボキシル基の位にメチル基を人工的に導入した側鎖脂肪酸のヨード標識製剤で，細胞内摂取は天然脂肪酸と同様に行われるが酸化を受けずにトリグリセリドを中心とした脂質プールに蓄積する性質を持つ(代謝捕捉)ところから，心筋集積分布に基づいて局所的な脂肪酸代謝障害が評価される．

急性冠症候群や重症慢性冠動脈疾患の症例において狭窄冠血管支配領域に高頻度に集積異常(欠損像)が観察され，血流トレーサ(^{201}Tl，^{99m}Tc標識血流製剤)よりも虚血を鋭敏に描出する性質が明らかになった[1]．また，肥大型心筋症では心筋肥厚部に一致して集積異常(欠損像)がしばしば観察され，その機序として肥厚部の虚血あるいは疾患固有の代謝障害の可能性が示唆されている[2),3]．一方，高度な心筋ストレスが持続する心室圧負荷などのケースでも心筋代謝に影響が生じ^{123}I-BMIPP像の変化が注目されるが，このようなケースに対する検討はほとんど行われてこなかった．

著者らは，心室圧負荷に対する心筋代謝の変化を評価するため，肺高血圧症による右室圧負荷疾患患者を対象にこれまで検討を行ってきた[4),5]．本論文では，同患者における右室心筋並びに心室中隔の^{123}I-BMIPP集積分布と右室圧負荷との関係を示し，心室中隔部で観察される局所的な^{123}I-BMIPP集積異常所見の臨床的意義について報告する．

対象と方法

対象は肺高血圧症患者21例(男性11例，女性10例)で，平均年齢は51±14歳(23～68歳)である．平均肺動脈圧は25～81mmHgの範囲に分布した(平均49±16mmHg)．基礎疾患は，7例が原発性肺高血圧症，11例が慢性肺血栓塞栓症，3例が心房中隔欠損症である．心エコー図並びに心筋血流SPECTを全例に実施したが，心筋症，虚血性心疾患，弁膜症の合併例は含まれなかった．

安静下で^{123}I-BMIPP(111MBq)を静注し20分後に心筋

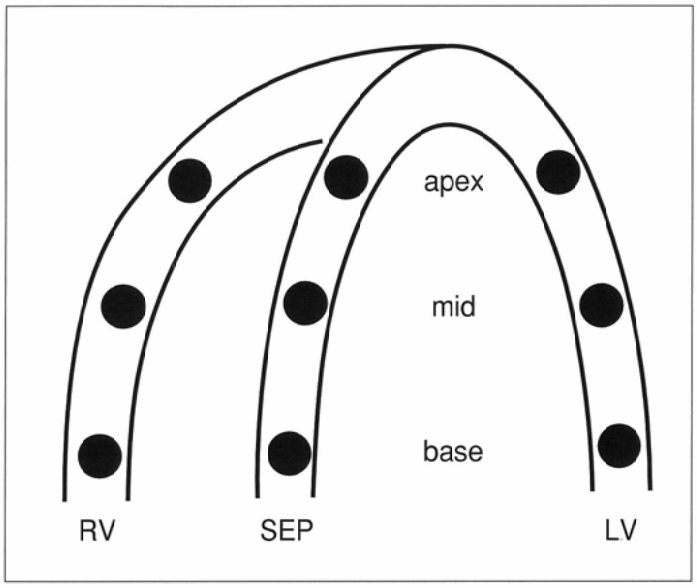

Fig. 1　Schema of the midventricular horizontal long-axis slice in ^{123}I-BMIPP SPECT imaging. Regions of interest (ROIs, 2 × 2 pixels each) were placed on the apical, middle, and basal areas of each left ventricular (LV) free wall, right ventricular (RV) free wall, and interventricular septum (SEP). Using mean counts for the apical, middle, and basal ROIs, the count ratios of RV free wall and SEP to LV free wall (RV/LV and SEP/LV) were determined. Particularly in SEP, SEP/LV was separately determined in the three ROIs of SEP (apexSEP/LV, midSEP/LV, baseSEP/LV).

SPECTイメージングを実施した．3検出器型SPECT装置(Siemens社製MultiSPECT 3)を用いて，低エネルギー用高分解能コリメータを装着し，エネルギーウインドウ幅159KeV±10％のもとで，6°ごと60ステップ(64×64 matrix，収集時間40秒/ step)の360°収集を行い，posteriorからRAO60°までを除いた240°を用いて再構成した．吸収補正並びに散乱線補正は適用しなかった．1voxelのサイズは4.91mm^{3}であった．

心筋SPECT像の評価は，両心室の中央部をスライスする水平長軸断層像を用いて行った．同断層像の左室自由壁(LV)，右室自由壁(RV)，心室中隔(SEP)の各領域において，それぞれを心尖部(apex)，中間部(mid)，心基部(base)の3区画に分け，各区画における2×2 pixelの関心領域(ROI)の放射能カウントを測定した(Fig. 1)．LVをレファレンスとしてRVとSEPのトレーサ集積度を評価するため，RVとLVとの放射能カウント比(RV/LV)，およびSEPとLVとのカウント比(SEP/LV)を測定，さらにSEPのapex，mid，baseについてそれぞれのSEP/LV(apexSEP/LV，midSEP/LV，baseSEP/LV)を測定し，平均肺動脈圧(mPAP)との関係を検討した．mPAPはウエッジプレッシャーカテーテルを用いて深呼気の状態下で計測した．^{123}I-BMIPP検査との間隔は2カ月以内で，その間における治療法には変化がなかった．

統計解析として，RV/LV，SEP/LV，apexSEP/LV，midSEP/LV，baseSEP/LVとmPAPとの関係をPearsonの相関係数を求めて検定した．さらに，mPAPをもとに対象患者をA群(40mmHg以下の群)，B群(40～60mmHgの群)，C群(60mmHg以上の群)の3群に分けて，各群におけるapexSEP/LV，midSEP/LV，baseSEP/LVの値を多重比較検定(Bonferroni/Dunn法)にて検討した．いずれも$p<0.05$を有意差ありと判定した．

結　果

対象21例の^{123}I-BMIPP SPECT像の視覚評価において，心室中隔の^{123}I-BMIPP集積低下が8例に観察された．同例では，正常集積の13例に比して，mPAPの有意な上昇が認められた(61±9 mmHg vs. 41±14 mmHg, $p<0.005$)．また，集積低下が観察された8例について^{99m}Tc-MIBI SPECTにより心筋血流を評価したところ4例では心室中隔に^{123}I-BMIPPと同様の集積低下を認めたものの，4例では集積低下を認めないか，^{123}I-BMIPPよりも軽度の集積低下を認めるのみであった．このことから，心室中隔における^{123}I-BMIPPの集積低下は心筋血流の低下を反映しているだけではなく，心筋脂肪酸代謝障害も反映していると考えられた．そこで，右室自由壁と中隔部の^{123}I-BMIPP集積の状態を左室自由壁の集積を基準に定量化し，右室圧負荷との関係を検討した(Fig. 2)．その結果，RV/LVはmPAPが上昇するにつれて増加する傾向がみられた．しかし，SEP/LVはmPAPの上昇に対して減少し，両者の間には負の相関が認められた($r=-0.49$，$p=0.025$)．そこで，心室中隔について部位別に検討を行ったところ(Fig. 3)，apex，mid，baseの3区画におけるSEP/LVとmPAPとの関係の比較において，baseSEP/LVとmPAPの間に最も顕著な負の相関が認められた($r=-0.70$，$p=0.0005$)．さらに，mPAPに基づいて対象を3群に分けて中隔部の部位別SEP/LVを比較検討したところ(Fig. 4)，A群ではapexSEP/LV，midSEP/LV，baseSEP/LVの間に有意差が認められなかった．しかし，B群ではbaseSEP/LVはapexSEP/LV，midSEP/LVよりも有意に低値を示し，C群ではbaseSEP/LVはapexSEP/LV，midSEP/LVよりも有意に低値を示すとともに，加えてmidSEP/LVはapexSEP/LVよりも低値を示す傾向がみられた．

Fig. 5に，A群，B群，C群の代表的な症例を呈示した(Fig. 5)．右室圧負荷が高度なC群の例で，心室中隔の心基

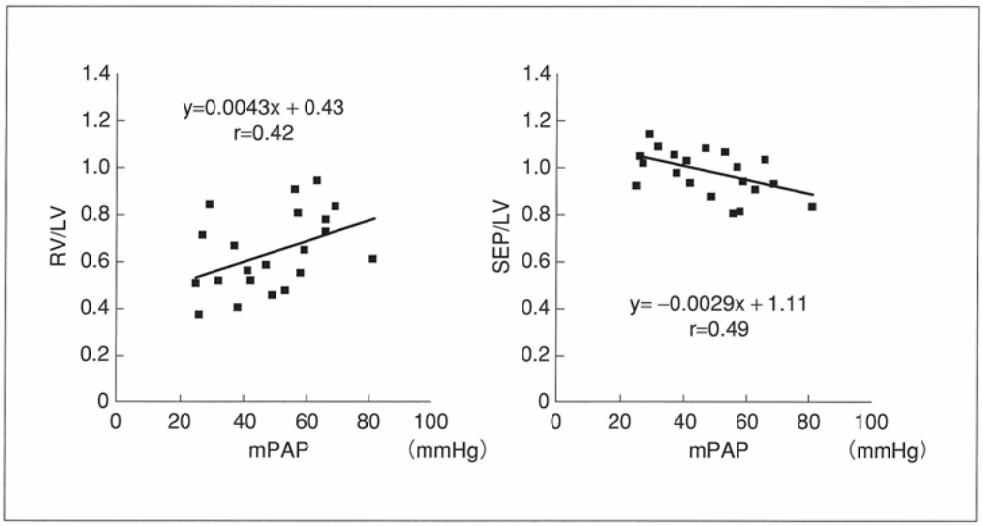

Fig. 2 Relationship between RV/LV and SEP/LV, and mean pulmonary arterial pressure (mPAP) in patients with wpulmonary hypertension. RV/LV was positively correlated with mPAP (left), while SEP/LV was inversely correlated with mPAP (right).

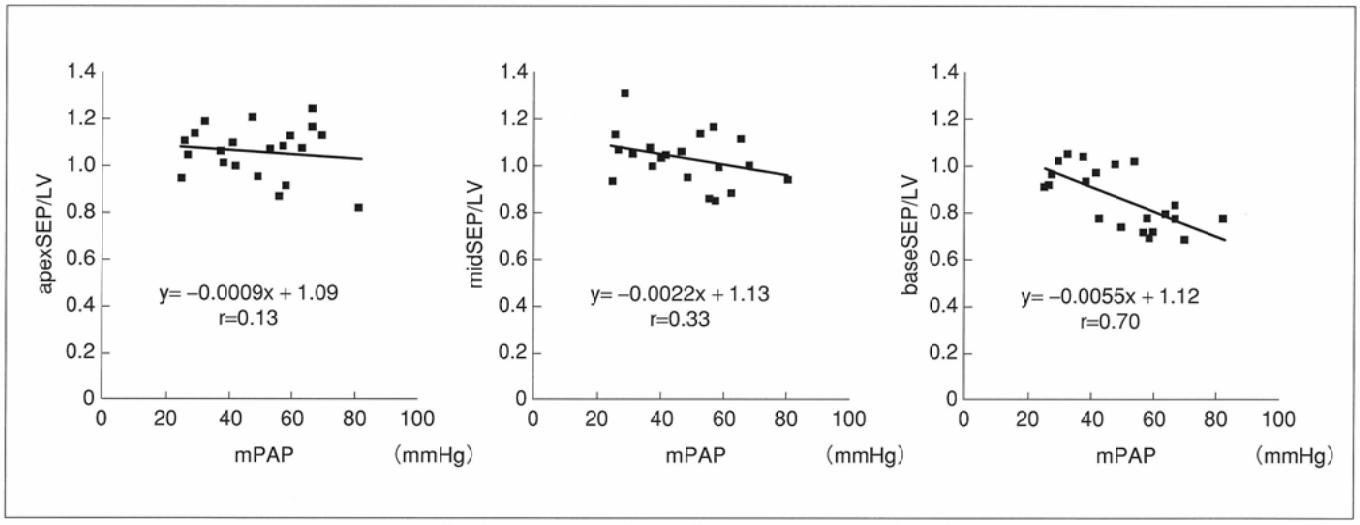

Fig. 3 Relationship between apexSEP/LV (left), midSEP/LV (center), and baseSEP/LV (right), and mean pulmonary arterial pressure (mPAP) in patients with pulmonary hypertension. The inverse correlation between SEP/LV and mPAP was statistically significant in the basal septum.

部側に^{123}I-BMIPPの局所的な集積低下が観察されている．Fig. 6は，肺動脈血栓内膜摘除術を実施した慢性肺血栓塞栓症の一例における術前後の^{123}I-BMIPP像である．術後にはmPAPの顕著な減少が得られたが，これに随伴して術前の中隔基部の^{123}I-BMIPP集積低下が術後には明らかな改善を示した．

考　察

代謝捕捉型の心筋脂肪酸代謝トレーサである^{123}I-BMIPPは，心筋の局所的な代謝異常の描出に有効であり，虚血性心疾患並びに肥大型心筋症ではそれぞれ低冠灌流部(高度冠狭窄部)，心筋肥厚部に一致して集積低下所見(欠損像)がしばしば観察されてきた．著者らは，右室圧負荷疾患である肺高血圧症の患者への適用から，同疾患患者では心室中隔部に^{123}I-BMIPP集積低下がしばしば観察されることを経験してきたが，本研究ではその臨床的意義を検討した．その結果，(1)心室中隔部に局所的な^{123}I-BMIPP集積低下を示す症例は，集積正常の症例に比べて右室の後負荷であるmPAPの上昇が非常に高度であること，(2)右室自由壁の^{123}I-BMIPP集積度(RV/LV)がmPAPの上昇に比例して増加するのに対し，心室中隔の^{123}I-BMIPP集積度(SEP/LV)はmPAPと負の相関を示すこと，(3)心室中隔でも心基部のほうが心尖部よりもmPAP上昇に対する^{123}I-BMIPP集積度の低下が高度であること，が明らかになった．この結果は，mPAP上昇に伴う右室心筋のストレスの増大に対して，右室自由壁

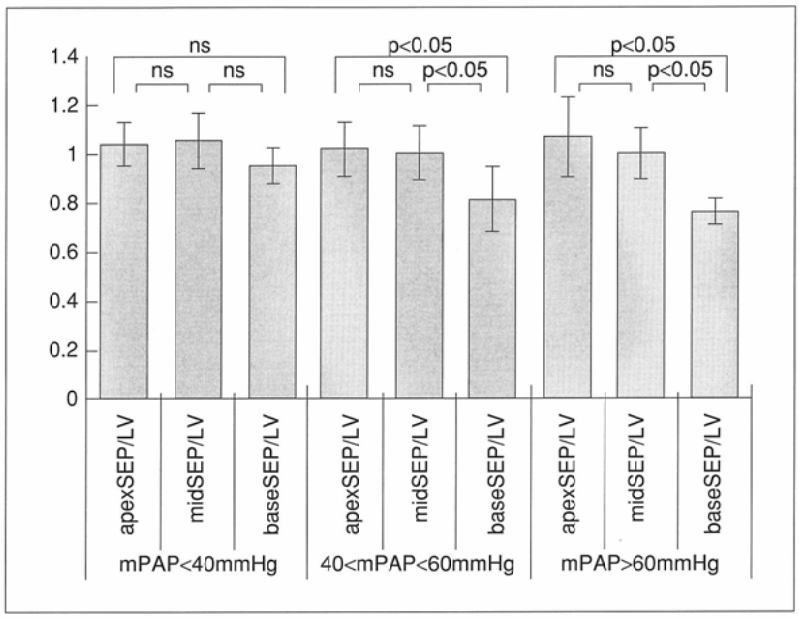

Fig. 4　Comparison of regional SEP/LV as related to mPAP in patients with pulmonary hypertension. Patients were divided into three groups based on mPAP: group A with <40 mmHg, group B with 40 to 60 mmHg, and group C with >60 mmHg of mPAP. Although there was no difference in regional SEP/LVs among the three septal regions in group A, SEP/LV was significantly lower in the basal region of SEP than in the apical and middle regions of SEP in groups B and C.

A: mild PH　　B: moderate PH

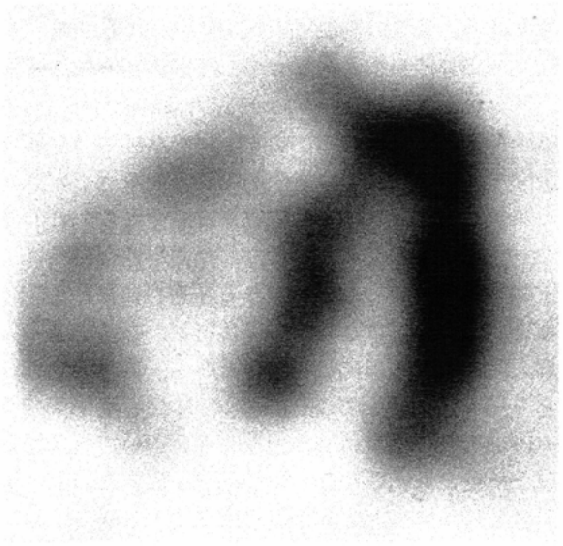

C: severe PH

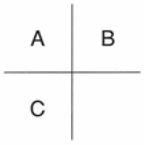

Fig. 5　Representative ^{123}I-BMIPP horizontal long-axis tomograms of the heart in patients with pulmonary hypertension (PH). In a patient with mild PH (mPAP=32 mmHg), no reduction of septal ^{123}I-BMIPP uptake was noted (A). In a patient with moderate PH (mPAP=49 mmHg), septal ^{123}I-BMIPP uptake was mildly reduced in the basal septum (B). In a patient with severe PH (mPAP=81 mmHg), a marked reduction of septal ^{123}I-BMIPP uptake was found in the septum (from basal to apical region) (C).

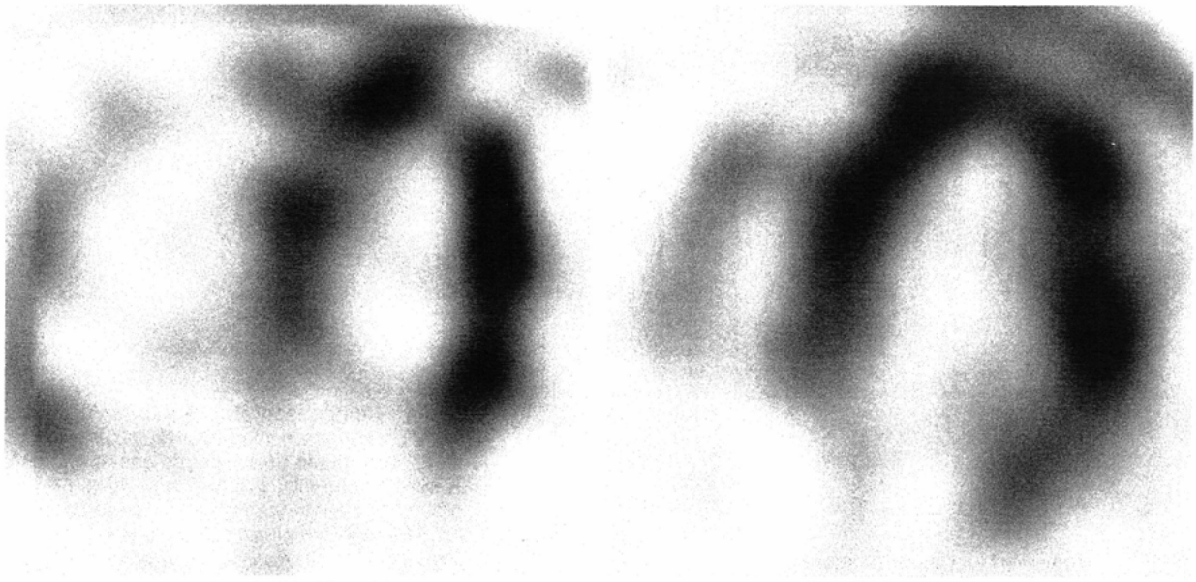

A: mPAP=48mmHg　　B: mPAP=13mmHg

Fig 6 The change in myocardial ^{123}I-BMIPP uptake before (A) and after (B) thromboendarterectomy in a patient with chronic pulmonary thromboembolism and PH. In association with the reduction in mPAP, septal ^{123}I-BMIPP uptake was prominently improved after surgery.

A | B

よりも心室中隔部(特に心基部側)がより強い影響を受け心筋代謝障害に陥りやすいことを示唆した.

心室圧負荷による心仕事量の増大に対して心筋エネルギー代謝が亢進するのは明らかであるが，正常調節を超える病的な変化が惹起されるかどうかはこれまで十分に検討されてこなかった．Kagayaらの報告によれば，大動脈縫縮にて左室圧負荷を加えたラットを用いた実験的検討で，遊離脂肪酸類似物質である^{14}C-BMHDAが左室心筋で集積低下を示し，過度な圧負荷が心筋脂肪酸代謝を障害する可能性を示唆している[6]．今回の研究は，^{14}C-BMHDAとほぼ同等の心筋集積機序を持つ^{123}I-BMIPPを用いて心筋の脂肪酸利用の状態を観察したものであるが，重症肺高血圧の症例で心室中隔部に^{123}I-BMIPPの集積低下が観察され，Kagayaらの成績を支持する結果を得た.

^{123}I-BMIPPは，脂肪酸のカルボキシル基の位にメチル基を導入した側鎖型脂肪酸のヨード標識製剤で，天然の遊離脂肪酸(長鎖脂肪酸)と同様に濃度勾配による受動拡散(輸送蛋白の存在下)で細胞内に摂取されたのち，ATP依存性にミトコンドリア外膜の酵素によってアシル化され活性型(水溶性)の長鎖アシル-CoA(BMIPP-CoA)になる．そして，L-カルニチンと結合しカルニチンシャトルを介してミトコンドリア内に入る．しかし，その後の代謝は天然脂肪酸と異なり，β酸化に先行してα酸化を必要とする性質から，α酸化の緩徐な反応によってβ酸化への移行が抑制される結果となる．そこで，一部はミトコンドリアでβ酸化され最終産物であるPIPA(p-iodophenyl-acetic acid)になるものの，大部分はトリグリセライドを中心とした脂質プールに蓄積され停留する．^{123}I-BMIPPの画像はこの停留状態を描出したもので，したがってβ酸化の代謝回転を直接的に反映しないが，脂肪酸代謝の変動に伴う脂肪酸摂取プロセス並びに脂質プールの変化が反映されると考えられている[7)-9)]．虚血の際の心筋^{123}I-BMIPP集積低下は，細胞内ATPの低下によってアシル化が阻害され細部外への逆拡散が増加するためと考えられている[10),11)]．さらには，β酸化が障害されると脂質プールの容量が減少し心筋集積が低下する機序も想定されてきた[12)]．このような^{123}I-BMIPPの性質を考慮すると，今回観察された重症肺高血圧患者における心室中隔部での^{123}I-BMIPP集積低下は，圧負荷による虚血あるいは直接的なβ酸化の障害などが考えられるが，正確な機序は今回の研究からは明らかでない．しかし，右室自由壁の集積に異常が観察されない一方で，心室中隔に異常が観察されたことが非常に注目されるところである.

肺高血圧症患者を対象としたIshidaらの同様の報告[4)]によると，右室自由壁における^{123}I-BMIPPの集積はmPAPと正の相関を認め，重症肺高血圧の症例においても血流トレーサ(^{99m}Tc-MIBI)の集積と乖離せず，心筋脂肪酸代謝障害を検出できなかったとしている．一方，Takeyamaら[13)]は，慢性右室圧負荷ラットを用いた検討で，^{14}C-BMHDA集積は右室自由壁では保たれるが心室中隔で明らかな低下が認められると報告している．これらの成績は，今回のわれわれの成績と一致するものである．また，今回用いた指標は，肺高血圧の影響が少ないと考えられる左室自由壁の^{123}I-BMIPP集積をレファレンスとし，右室自由壁，心室中隔の集積度の個人間比較を可能にしたものであり，信頼性は高いと考えられる．したがって，今回示された心室中隔での^{123}I-BMIPP集積低下所見は肺高血圧患者において重症性を示す重要な所見と考えられる．なぜ心室中隔でこのような異常が発生するかについては今後検討を要する課題であるが，FayadらによるMRI tagging法を用いた検討[14)]で慢性肺高血圧症患者では心室中隔の局所心筋収縮率の低下が認めら

れ，特に心基部側でより高度であることが示されている．この成績は右室圧負荷のかかり方が右室自由壁と心室中隔で異なることを示唆している．心室中隔は左室方向に圧排され平坦化するため右室自由壁に比べ圧負荷が強いと推定される．このような心室中隔への過負荷が^{123}I-BMIPP集積低下に強く関連する可能性が十分に考えられる．

また，症例呈示にあるように，著者らは肺動脈血栓内膜摘除術の術後にmPAPの低下とともに心室中隔の^{123}I-BMIPP集積低下が顕著に改善した症例を経験した(Fig. 6)．さらに多数例での検討が必要であるが，心室中隔の^{123}I-BMIPP集積低下は圧負荷の軽減により正常化し得る可逆的な変化であることが注目された．このように，心室中隔部は右室自由壁とは対照的に右室圧負荷の上昇に対して^{123}I-BMIPPの集積低下が進行することから，同集積低下所見は肺高血圧症の重症度指標として活用できると考えられた．

結　語

肺高血圧症(慢性右室圧負荷疾患)で観察される心室中隔部(特に心基部側)の^{123}I-BMIPP集積低下所見は，mPAP上昇が高度な重症例で観察される特徴所見であり，重症度評価にきわめて有用である．

文　献

1) Tateno M, Tamaki N, Yukihiro M, et al: Assessment of fatty acid uptake in ischemic heart disease without myocardial infarction. J Nucl Med 37: 1981–1985, 1996
2) Kurata C, Tawarahara K, Taguchi T, et al: Myocardial emimssion computed tomography with iodine-123-labeled beta-methyl-branched fatty acid in patients with hypertrophic cardiomyopathy. J Nucl Med 33: 6–13, 1992
3) Takeishi Y, Chiba J, Abe S, et al: Heterogeneous myocardial distribution of iodine-123 15-(p-iodophenyl)-3-R,S-methylpentadecanoic acid (BMIPP) in patients with hypertrophic cardiomyopathy. Eur J Nucl Med 19: 775–782, 1992
4) Ishida Y, Yasumura Y, Nagaya N, et al: Myocardial imaging with ^{123}I-BMIPP in patients with congestive heart failure. Int J Card Imaging 15: 71–77, 1999
5) Nagaya N, Goto Y, Satoh T, et al: Impaired regional fatty acid uptake and systolic dysfunction in hypertrophied right ventricle. J Nucl Med 39: 1676–1680, 1998
6) Kagaya Y, Kanno Y, Takeyama D, et al: Effects of long-term pressure overload on regional myocardial glucose and free fatty acid uptake in rats. Circulation 81: 1353–1361, 1990
7) Knapp FF Jr, Ambrose KR, Goodman MM: New radioiodinated methyl-branched fatty acids for cardiac studies. Eur J Nucl Med 12: S39–S44, 1986
8) 藤林靖久，米倉義晴，川井恵一，他：^{123}I-BMIPPの心筋機能診断薬としての臨床的有用性に関する基礎的検討－脂肪酸代謝障害による影響－．核医学25：1131–1135，1988
9) Fujibayashi Y, Nohara R, Hosokawa R, et al: Metabolism and kinetics of Iodine-123-BMIP in canine myocardium. J Nucl Med 37: 757–761, 1996
10) Fujibayashi Y, Yonekura Y, Takemura Y, et al: Myocardial accumulation of iodinated beta-methyl-branched fatty acid analogue, iodine-125-15-(p-iodophenyl)-3-(R,S) methylpentadecanoic acid (BMIPP), in relation to ATP concentration. J Nucl Med 31: 1818–1822, 1990
11) Hosokawa R, Nohara R, Fujibayashi Y, et al: Metabolic fate of Iodine-123-BMIPP in canine myocardium after administration of etomoxir. J Nucl Med 37: 1836–1840, 1996
12) Nohara R, Hosokawa R, Hirai T, et al: Basic kinetics of 15-(p-iodophenyl)-3-R, S-methylpentadecanoic acid (BMIPP) in canine myocardium. Int J Card Imaging 15: 11–20, 1999
13) Takeyama D, Kagaya Y, Yamane Y, et al: Effects of chronic right ventricular pressure overload on myocardial glucose and free fatty acid metabolism in the conscious rat. Cardiovasc Res 29: 763–767, 1995
14) Fayad ZA, Ferrari VA, Kraitchman DL, et al: Right ventricular regional function using MR tagging: normals versus chronic pulmonary hypertension. Magn Reson Med 39: 116–123, 1998