OUKA
Osaka University Knowledge Archive

Title	子宮頚癌根治照射による小腸障害の臨床的ならびに実験的研究
Author(s)	朝倉, みどり
Citation	日本医学放射線学会雑誌. 1977, 37(2), p. 148-167
Version Type	VoR
URL	https://hdl.handle.net/11094/18695
rights	
Note	

Osaka University Knowledge Archive : OUKA

https://ir.library.osaka-u.ac.jp/

Osaka University

日本医学放射線学会雑誌 第37巻 第2号

子宮頸癌根治照射による小腸障害の臨床的ならびに実験的研究

東京女子医科大学放射線医学教室（田崎瑛生教授）
朝倉みどり

（昭和51年6月28日受付）

Clinical and Experimental Investigation on Small Intestinal Injury following Radiation Therapy for Carcinoma of Uterine Cervix

Midori Asakura
Department of Radiology, Tokyo Women's Medical College
(Director: Prof. Eisei Tazaki, M.D.)

Research Cord No.: 609

Key Words: *Small intestinal injury, Radiation-induced injury, Carcinoma of uterine cervix*

Radiation injury of a small bowel was observed in 6 out of 460 patients with carcinoma of uterine cervix who were treated by radiation between April 1966 and December 1973 at Tokyo Women's Medical College, Department of Radiology. Three out of these 6 patients were treated conservatively and 3 others underwent surgery but died subsequently. These 6 patients showed marked adhesions of intestinal loops clinically and surgically, that may be accounted for radiation injury of the small bowel. From clinical experience, it is necessary to use small radiation field to decrease the small bowel injury by radiation.

In animal experiment using mice abdominal radiation confirmed that $LD_{50/80}$ is larger with center split, maintaining the integral dose equal. In adult dogs, severe small bowel obstruction was observed with over 4000 rad irradiation. Small bowel injury was milder in cases with center split, intracavitary irradiation and small radiation field. It was concluded that center split is one of the methods to prevent radiation injury of the small bowel.

I. 緒　言

小腸は，放射線に対して最も感受性の高い臓器の一つであり，その放射線による影響や効果については基礎的研究から臨床的研究にいたるまで，いろいろの方面から研究がなされている．

一方，子宮頸癌に代表される骨盤内臓器への放射線治療の後に起こる副障害としての放射線起因性の消化管障害に関しては，1897年，Walsh[40]が初めて記載して以来，1915年に，Füth & Ebelerの症例報告[18]等が続き，1930年代には，数多くの報告がなされるようになり，1930年，Buie & Malmgrenは，直腸障害に対して“Factitial Proctitis”という用語を用いる等[4]，以来今日に至るまで，直腸やS状結腸については十分な検

討や研究がおこなわれている[18)26)].

これに反して，小腸障害については，発生頻度の少いこと，原発病巣の進展に直接関係のないことなどから，直接に影響をうけ障害の起きることの避けがたい直腸や膀胱の障害ほど，十分な検討が行われてはいない[17)37)].

しかし，小腸障害は頻度こそ少いとはいえ[19)]，その解剖学的な位置や[21)]，生理的状態からも，一旦障害の発生をみると，致命的な結果となり易く，臨床的にきわめて重要視されねばならない．こうした観点から，当教室における，子宮頸癌の放射線治療の症例を retrospective に分析し，小腸障害を引き起こす諸要因，特に照射方法について考察し，合わせて動物実験により検討を加えた．

II. 研究方法

1. 臨床例の検討

1966年4月1日より1973年12月31日までに，当教室で治療を行つた婦人科領域の患者のうちで，子宮頸癌治療例中の小腸障害発生例について，既往歴，照射法，照射線量等の分析を行い，小腸障害の誘因，障害発生の予防法（特に照射法に関して），障害の治療等について考察を行つた．

2. 動物実験

臨床例の検討により得た情報に基づき，ハツカネズミと，成犬を用いて，照射法によるハツカネズミの小腸障害の程度，組織学的変化の検討を行い，さらに成犬の小腸照射による障害発生の線量

Table 1. Number of patients with gynecological diseases treated by radiation
Dep. of Radiology, Tokyo Women's Medical College 1966-04-01 To 1973-12-31

Disease			Number of patients
Carcinoma of uterine cervix	Irradiation alone	Stage I	23
		Stage II	46
		Stage III	118
		Stage IV	38
	Pre-and postoperative irradiatio		175
	Recurrent cancer. Others		49
	Carcinoma of cervical stump		11
	Total		460
Carcinoma of endometrium			43
Carcinoma of vagina			9
Carcinoma of external genitalia			8
Carcinoma of ovary			48
Others			35
Total			603

依存性を検討し，前述した研究からの結果の再確認を行つた．

III. 臨床例の検討

1. 小腸障害発生頻度

1966年4月1日より1973年12月31日まで，当教室における婦人科領域の放射線治療患者数は603例であり，子宮頸癌は460例であつた（Table 1）．

子宮頸癌治療例460例中，障害発生に関連すると思われる外部照射線量 4,000rad 以上の照射例は425例であり，この症例を対象とした．これ

Table 2. Intestinal injury following irradiation for carcinoma of the uterine cervix (1966-04-01 To 1973-12-31)

	Small intestine	Sigmoid colon	Rectum	Total		%
Irradiation alone, Stage I	0 (1)	1 (0)	1 (0)	2 (1)	2/9	10.5
Irradiation alone, Stage II	0 (0)	0 (0)	2 (2)	2 (2)	2/45	4.4
Irradiation alone, Stgae III	1 (2)	1 (0)	18 (11)	20 (13)	20/105	19.0
Irradiation alone, Stage IV	0 (0)	0 (0)	2 (0)	2 (0)	2/34	5.9
Pre- and Postirradiation	0 (0)	0 (0)	0 (1)	0 (1)	0/168	0
Recurrent cancer, Others*	2 (0)	0 (0)	0 (2)	2 (2)	2/45	4.4
Carcinoma of cervical stump	0 (0)	0 (0)	0 (2)	0 (2)	0/9	0
Total	3 (3)	2 (0)	23 (18)	28 (21)	28/425	6.6

Number in parentheses indicates number of transient injury
* Involves exploratory laparotomy.

ら425例中の全腸管の障害発生率はTable 2に示す.

全腸管障害例49例中，恒久障害は28例，保存的治療での治癒例や一過性障害は21例である.

又，部位別発生は，小腸6例（恒久3例，一過性3例），S状結腸2例(恒久2例)，直腸41例(恒久23例，一過性18例）で，小腸障害の発生率は，1.4%（恒久例，一過性例ともに，0.7%）であつた.

腸障害では，一般に保存的療法を行い，これら

Table 3. Surgical management of patients with radiation-induced intestinal injury

Region	Age (yr)	Carcinoma of uterine cervix	Interval (months)	Injury	Surgical treatment	Prognosis	Primary cancer
Small intestine	59	Exploratory laparotomy (stage Ⅰ)	6	Adhesion and stenosis	Ileoascending by-pass procedure	Death	Not present
	52	〃 (stage Ⅱ)	5	Adhesion	Ileosigmoid by-pass procedure	〃	〃
	60	Irradiation alone (stage Ⅲ)	12	Adhesion and stenosis	Palliative operation (drainage)	〃	〃
Sigmoid colon	35	Irradiation alone (stage Ⅰ)	7	Ulcer, adhesion and stenosis	Descending colostomy	Alive	〃
	67	Irradiation alone (atage Ⅲ)	12	Ulcer	Descending colostomy	〃	〃
Rectum	54	Irradiation alone (stage Ⅲ)	9	Ulcer and rectovaginal fistula	Sigmoid colostomy	Alive	〃
	60	〃 (stage Ⅱ)	4	Ulcer	Sigmoid colostomy	Death	
	59	〃 (stage Ⅳ)	7	Ulcer and stenosis	Sigmoid colostomy	〃	〃
	46	〃 (stage Ⅲ)	12	Vegicorectovaginal fistula	Sigmoid colostomy	Alive	〃

Table 4. Injury of small intestine following radiation therapy

No.	Age (yr)	Stage	Past History	Intracavitary irradiation (rads)	External irradiation	Interval (months)	Treatment	Prognosis primary cancer
1	45	I	Nothing particular	5700	4800rads/36days	17	Conservative management	alive not present
2	60	III	Appendectomy	4100	1400rads 2300rads 1100rads 1200rads 6000rads/51days	12	Palliative operation (drainage)	death not present
3	52	III	Appendectomy Exploratory laparotomy	7800 *	1900rads 1900rads 1800rads 5600rads/55days	5	By-pass procedure	death not present
4	36	III	Cesarean section	4800	4000rads 1600rads 5600rads/55days	12	Conservative management	alive not present
5	59	I	Recurrent adnexitis Left salpingectomy Exploratory laparotomy	4800	900rads 3600rads 4500rads/25days	6	By-pass procedure	death not present
6	28	III	Nothing particular	5100	2500rads 2500rads 1600rads 6600rads/53days	5	Conservative management	alive not present

*contains appositional dose treated by other doctors.

の効果が認められない場合や，緊急時には，外科的処置を行つた．外科的処置を必要とした小腸障害は3例で，全例，手術後数日から数週間の間に死亡した．剖検等の検索により，原発部位および腹腔内に，癌の残存は認められなかつた（Table 3）．

2．小腸障害症例の検討（Table 4）．

症例1．

既往歴：25歳頃より関節リウマチ炎あり．

現病歴：1968年9月頃より腰痛あり．次第に増悪．同時期より白色帯下あり．

同年10月上旬，某病院受診．子宮頸癌Ⅰ期の診断をうける．組織診断，扁平上皮癌．

同年10月23日，当科受診し，11月13日入院．

入院時検査成績：特に異常なし．

入院経過：1968年11月20日治療開始．外部照射は Tele ^{60}Co にて前後2門，18cm×17.5cmの照射野に 3cm×6cm の中央遮蔽使用．200rad/日で，総線量4,800rad/36日．腔内照射は，外部照射と並行し，^{137}Cs 23mg を使用し，5回分割にてA点線量5,700R/35日．治療経過は良好で，特記すべき事なし．同年12月25日治療終了．

退院後経過：1970年3月（治療終了後1年3ヵ月）排尿痛，頻尿あり．膀胱鏡検査にて潰瘍を認め，同年3月17日～4月18日放射線膀胱潰瘍にて入院，保存的療法施行．

1971年1月下旬（治療終了後2年1ヵ月），腹痛，呕吐，下痢を訴え，腹部単純X線写真にて異常ガス像を認める．

同年2月5日，入院．

同年2月6日，経口的消化管造影にて，小腸内分泌液の増加と，Enteritis の所見を認める（Fig. 1）．

同年2月8日，注腸造影施行．多量の糞塊の貯溜を認めるのみであつた．保存的療法にて症状改善し，2月16日退院．以後特に自覚症状なく経過観察中．

症例2．

既往歴：1962年（53歳），虫垂切除術．

現病歴：1968年8月頃より，時々血性帯下あり．同年10月頃には，持続する性器出血となつたが放置．

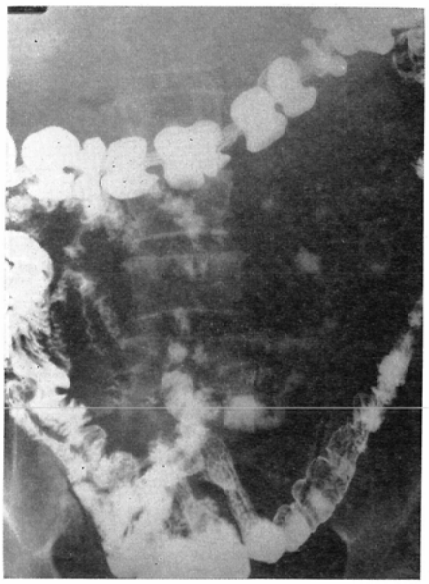

Fig. 1. Patient 1. Barium study shows segmentation of barium in dilated loops of the ileum with hypersecretion, and puddling of barium in the terminal part of the ileum.

1969年1月，出血及び腰痛増強，某病院受診．同年1月28日，当科受診．臨床診断，子宮頸癌Ⅲb 期．組織診断，扁平上皮癌．同日，入院．

入院時所見：体格肥満型，栄養良好．他に特記すべきことなし．局所所見，右旁組織の浸潤が骨盤壁までおよぶ．検査成績にも異常なし．

入院経過：1969年2月4日治療開始，外部照射は，Tele ^{60}Co にて 18cm×17.5cm の全骨盤照射．180rad/日で 1,440rad/11日．次いで，中央遮蔽にて2,340rad/20日．さらに両側方より 13cm×17.5cm で1,080rad/11日．最後に4cm×15cmで70度振子照射を 1,200rad/9日照射し，合計線量 6,000rad/51日であつた．腔内照射は4回分割，A点線量 4,100Rであつた．治療経過は良好で，特記すべきことなし，同年3月26日，治療終了．

退院後経過：1970年2月，子宮腟部に放射線潰瘍を認め，治療により2ヵ月後に治癒．

同年9月中旬（治療終了後6ヵ月），腹痛があ

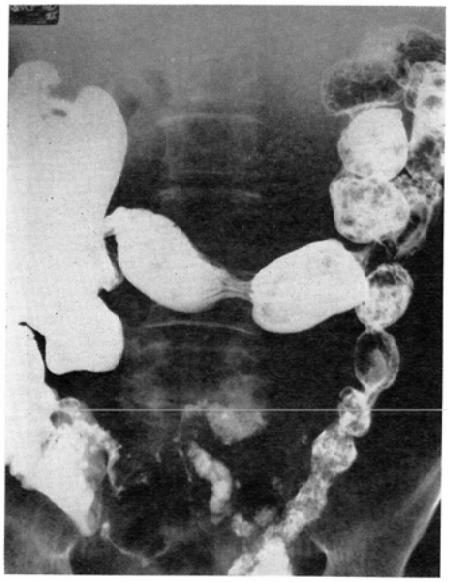

Fig. 2. Patient 2. Barium study shows marked segmental strictures in the terminal part of the ileum. Destruction of mucosal pattern is identified.

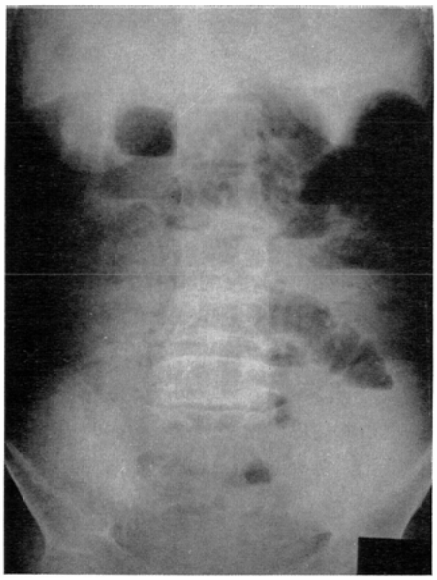

Fig. 3. Patient 2. Marked by dilated small bowel gas pattern and air-fluid formation are noticed on plain abdominal film.

り約一週間持続.

同年9月25日，経口的消化管造影施行．小腸遠位部に狭窄及び浮腫を疑う所見があり，大腸の癒着様状態も認められた（Fig. 2）).

保存療法にて経過観察.

同年12月2日，腹痛増強して呕吐を伴うようになり，排便，排ガスなし.

同年12月14日，症状増悪のため来院．イレウスの診断にて入院，対症療法を行う（Fig. 3）.

同年12月15日，ショック状態となり.

同年12月16日，外科にて回腸空置術施行．術後血圧上昇せず，腎ショック状態持続.

同年12月20日，尿毒症にて死亡.

剖検所見：腸管は，相互および骨盤内臓器と癒着．腸管の線維性肥厚著明で，腸管膜の肥厚短縮を伴い，腸はあたかも一塊にみえた．これは，放射線照射による線維化に起因するものと思われる.

症例3.

既往歴：1948年（31歳），虫垂切除術.

現病歴：1969年3月中旬より性器出血あり．次第に増量する.

1968年7月5日，某医受診．子宮頸癌Ⅲb期（扁平上皮癌）の診断にて，手術のため入院.

同年7月19日，手術施行．開腹したところ，浸潤は骨盤壁にまでおよび，剔出不能にて，試験開腹終る.

同年7月22日，腔内照射施行．Ra 50mg×1本×20時間，1,000mgh．引き続き，23日，24日も同様に腔内照射を行う．合計 3,000mgh.

同年7月28日，当科受診し，直ちに入院.

入院時所見：体格中等度，栄養良好．他に特記すべきことなし．局所所見，子宮腟部の腫瘍は表在性で，表面は顆粒状を呈する．浸潤は右前方に強く，骨盤壁まで達していた.

検査成績：I.P. にて，右腎盂，腎胚および尿管の拡大，レノグラムで右腎機能障害を認めた.

入院経過：1969年7月28日より外部照射開始．Tele ^{60}Co にて，全骨盤照射，照射野18cm×17.5cm，180rad/日で，1,980rad/16日．次いで側方よ

り，12cm×17.5cm，180rad/日で，1,640rad/20日．その後，中央遮蔽を用いて18cm×17.5cmで1,630rad/19日．合計線量5,050rad/55日の照射を行つた．腔内照射は，当院にては^{137}Cr 23mgにて２回分割を行い，他医施行の腔内照射推定線量との合計で，A点線量は7,800R．治療経過は良好で，９月10日に治療終了．

退院時検査で，右側の水腎尿管症は改善されておらず，むしろ増悪傾向にあり，左側腎も腎盂の拡張が認められた．

退院後経過：1969年２月上旬（治療終了後５ヵ月），疝痛様腹痛出現．

同年２月25日，腹痛，呕吐激しく，排便，排ガスないため入院．保存療法を行うも，症状改善せず（Fig. 4）．

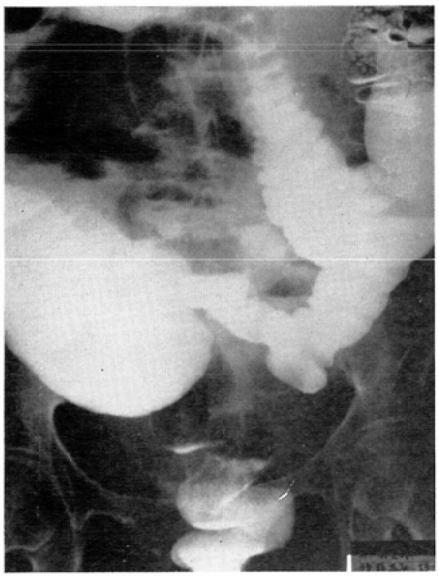

Fig. 4. Patent 3. abnormal gas pattern with air-barium formation and the dilated caecum is noticed on barium enema study.

同年２月27日，手術のため外科に転科．

同年３月２日，癒着剝離術および人工肛門造設術施行．術後も腹痛，呕気が持続する．

同年３月18日，回腸，S状結腸吻合術（回腸空置）施行．術後，腹部症状は軽減したが腎出血出現し，全身状態悪化．

同年３月27日，死亡．

手術所見：回腸は，末端より２cm口側において，腸間膜および腹壁と癒着しており，線維性瘢痕となつており，この部分より回腸末端にかけて狭窄は著明である．但し，通過は認められる．回盲部も瘢痕化し，腫瘤状を呈している．

症例4．

既往歴：1969年９月，帝王切開．

現病歴：1969年９月，帝王切開時，子宮全剔をすすめられるが，そのまま放置．

同年11月より，下腹部痛および腰痛出現．

1970年２月９日，当院婦人科受診．子宮頸癌Ⅲ期の診断にて，当科受診．

同年３月10日，入院する．

入院時所見：体格中等度，栄養良好．肝臓を２横指触知する他，特記すべきことなし．局所所見は子宮腟部は外向性結節状を呈し，浸潤は右旁結合組織にて骨盤まで達する．検査成績は，特に異常なし．

入院経過：1970年３月17日治療開始．外部照射はTele ^{60}Coにて中央遮蔽を用い，16cm×15cm，200rad/日で，4,000rad/33日．次いで，右骨盤腔に４cm×15cmの照射野で，70度振子照射を1,600rad/13日追加．合計線量は5,600rad/46日．腔内照射は４回分割で，A点5,500Rの照射を行う．治療経過は順調で，他に特記すべきことなし．同年５月１日治療終了．

退院後経過：1970年10月頃より，軽度の腹痛を時々訴えるが，経過観察．

1971年５月（治療後１年）腹痛，呕吐を訴え，救急外来受診，排ガス，排便は，わずかに認める．下腹部に圧痛あり．腹部単純X線写真にて鏡面形成を認める（Fig. 5）．イレウスの診断にて入院．保存療法を行う．症状軽減し，同年６月上旬退院．以後排便状態を正常にすべく，生活指導を行い，経過良好．

症例5．

既往歴：約30年前より，附属器炎を繰り返えす．1957年（46歳）：左卵巣摘出術．

現病歴：1970年３月初旬より，大腿部異和感と

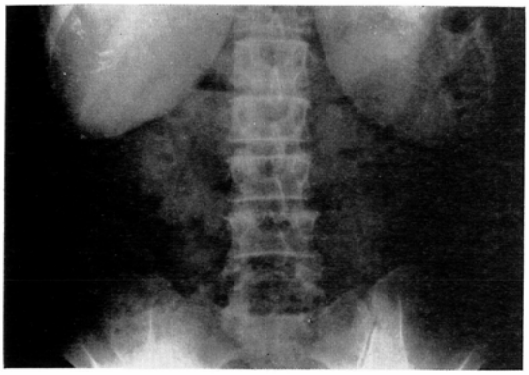

Fig. 5. Patient 4. Abnormal gas pattern with air-fluid formation in the ileum on plain abdominal film.

腰痛あり.

同年3月13日，当院婦人科受診．子宮腟部びらんの診断にて，組織診施行．扁平上皮癌と診断される.

同年4月15日，術前照射の依頼で当科受診，子宮腟部の発赤を認めるのみで，子宮旁結合織への浸潤なく，子宮頸癌Ⅰa 期と診断.

同年4月20日～22日，術前腔内照射施行．A点線量 2,800 R.

同年4月25日，手術施行．開腹したところ，骨盤全体に癒着強く，試験開腹に終る.

同年5月8日，根治照射のため当科へ転科入院する.

入院時所見：体格中等度，栄養良好，肥満型．他に特に異常なし.

検査成績にて，Wa 反応陽性．レノグラムにて腎の排泄障害あり.

入院経過：1970年5月11日，外部照射開始．Tele ^{60}Co にて中央遮蔽，17cm×17cm，180rad/日で900rad/5日．その後，70度振子照射を4cm×15cm，200rad/日で3,600rad/26日施行．総線量4,500rad/33日．腔内照射は，術前照射を施行しているため，1回追加，合計線量は，A点 4,800 Rを照射．治療経過は良好で，同年6月13日治療終了.

退院後経過：1970年12月7日（治療後6ヵ月），下腹部痛出現．以後，疼痛が度々あり．同年12月23日，間歇的腹痛あり．右下腹部に著明で，同部に腫瘤触知する.

同年12月24日，経口的消化管造影施行．わずかに，回腸末端部に，正常回腸粘膜像の欠損を伴った狭窄様所見を認めたが，明らかな異常所見を認めず，附属器炎の診断で，抗生物質投与し，経過観察.

1971年1月4日，腹痛に加えて，呕気，呕吐，下痢出現.

同年1月18日，腹部単純X線写真にて，上腹部に異常ガス像を認め，入院．保存的療法を行う.

同年1月28日，保存療法にて症状改善せず．経口的消化管造影にて，回腸末端の著明な狭窄像および粘膜浮腫像を認める．外科へ転科（Fig. 6）.

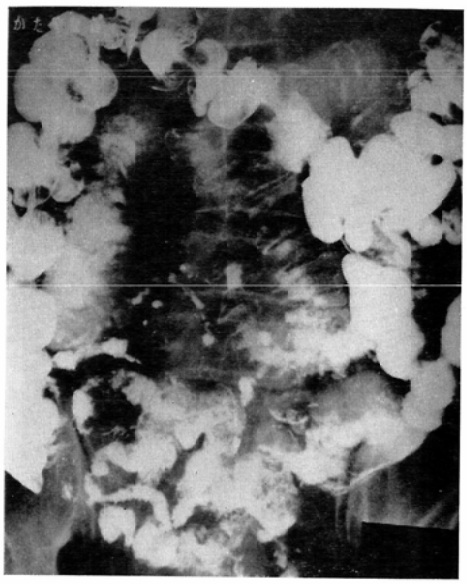

Fig. 6. Patient 5. Barium study shows saw-toothed appearance and puddling of barium in terminal ileum and loss of normal intestinal mucosal pattern

同年2月2日．回腸空置術施行．術後，食思不振強く，低蛋白血症，低血圧状態持続.

同年3月28日．突然吐血あり，十二指腸潰瘍の穿孔と思われたが，全身状態悪く，手術不能.

同年3月31日．肺炎を併発し，死亡.

手術所見：骨盤腔内に回腸は一塊となり，癒

痕化を呈す．正常部分は，Treitze 靱帯より約２cm で空腸が結腸とつながつたような印象をうけた．

手術時剔出標本の組織所見：腸管粘膜は，かなり強い炎症がある他に，粘膜下に不規則な浮腫を認め，漿膜面にも浮腫および強度の線維化が認められた．

症例6．

既往歴：特記すべきことなし．

現病歴：1970年８月頃より，黄色帯下あり．時々血液の混在を認めた．

同年10月10日，性器出血が著明となる．

同年11月22日，某医受診．子宮頸癌Ⅲb 期（扁平上皮癌）の診断をうける．

同年12月７日，当科受診．

同年12月10日，入院．

入院時所見：体格中等度，栄養良好．他に特記すべきことなし．局所所見，左旁結合織への浸潤著明で骨盤壁までおよんでいるが，右側への浸潤なし．子宮腟部は花菜状を呈する．検査成績に異常なし．

入院経過：1970年12月６日，外部照射開始．Tele ^{60}Co にて全骨盤照射，16cm×16cm，180 rad/日で 2,520rad/23日．次に中央遮蔽にて2,520 rad/22日．その後，左骨盤腔に６mc×14cm，200 rad/日で，1,000rad/８日追加，合計線量6,040rad/53日目．腔内照射は３回分割で，A点 5,100 R照射．治療経過は順調で，1971年１月27日，照射終了する．

退院後経過：1971年４月初旬，心窩部痛あり，経口的消化管造影施行し，異常なし．

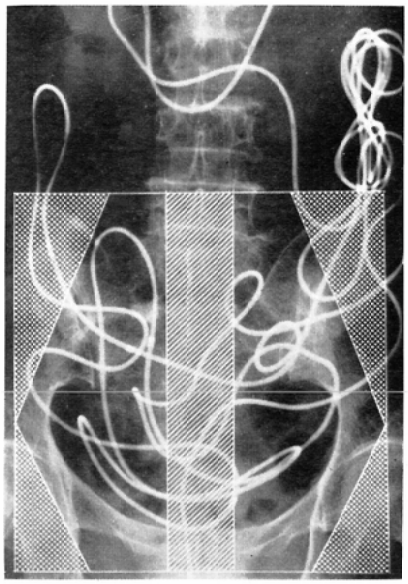

Fig. 7. Various irradiation fields projected over abdominal film with abdominal string

1972年１月，左側腹部痛あり，腹部単純X線写真にて異常所見なし．便通をつけることにより症状軽減する．以後経過観察．

1973年４月（治療後２年３ヵ月），腹部単純X線写真にて，異常ガス像あり．左側腹部に圧痛と抵抗を触知．保存的療法にて症状消失．以後腹痛の出現なし．経過観察中．

3．子宮頸癌治療時の，照射野内に占める小腸の割合

前述の小腸障害発生例について，外部照射時の小腸の被曝が十分に考慮されることから，照射野内に占める小腸の計測を行つた．

子宮頸癌放射線治療中の患者10名に対し，腸ヒ

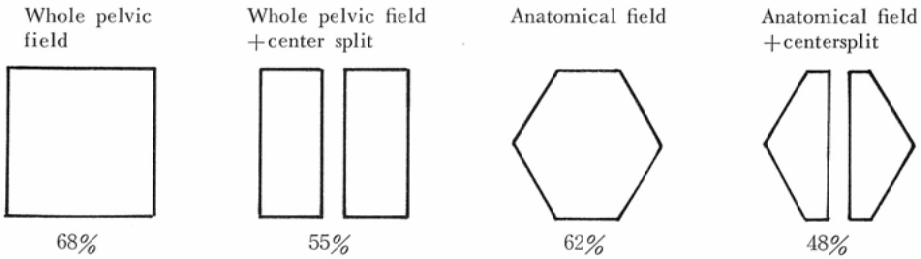

Fig. 8. Proportion of the small intestine involved in each irradiation field to the whole small intestine

モを用いて[33]，照射野内の小腸および全小腸の長さを測定した．全骨盤照射野，全骨盤照射野＋中央遮蔽，解剖学的照射野，解剖学的照射野＋中央遮蔽の各々の照射野での小腸の占める割合を算出した（Fig. 7）．

個々の症例における各照射野での小腸の占める割合はTable 5に示した．この値は平均値はFig. 8の如くで，中央遮蔽の使用により照射野内に含まれる小腸の割合は，著しく減少させることが出来ることが確認された．なお実際，臨床に用いた照射野および照射方法の変遷はFig. 9に示した．

Table 5. Area of small intestine involved in various irradiation fields in proportion to the whole small intestine

No.	Length of S.I. (cm)	Whole pelvic field		W.P.F. with c.s.		Anatomical field		A.F. with c.s.	
		Length (cm)	(%)	Length (cm)	(%)	Length (cm)	(%)	Length (cm)	(%)
1	253	157	62.1						
2	246	156	63.4	122	49.6	142	57.7	107	43.5
3	230	115	50.0	101	43.9	102	44.3	84	36.5
4	105	87	82.9	65	61.9	87	82.9	65	67.9
5	205	118	57.6	95	46.3	110	53.7	87	42.4
6	205	160	78.0	132	64.4	137	66.8	105	51.2
7	262	210	80.2	157	59.9				
8	237	175	73.8	140	59.1	160	67.5	124	52.3
9	161	95	59.0	77	47.8	93	57.8	73	45.3
10	218	160	73.4	125	57.3	135	61.9	104	47.7
Av.	212.2	143.3	68.0	112.6	54.5	120.8	61.6	93.6	47.6

Av. : Average, S.I. : Small intestine. W.P.F. : Whole pelvic field, A.F. : Anatomical field, c.s. : center split.

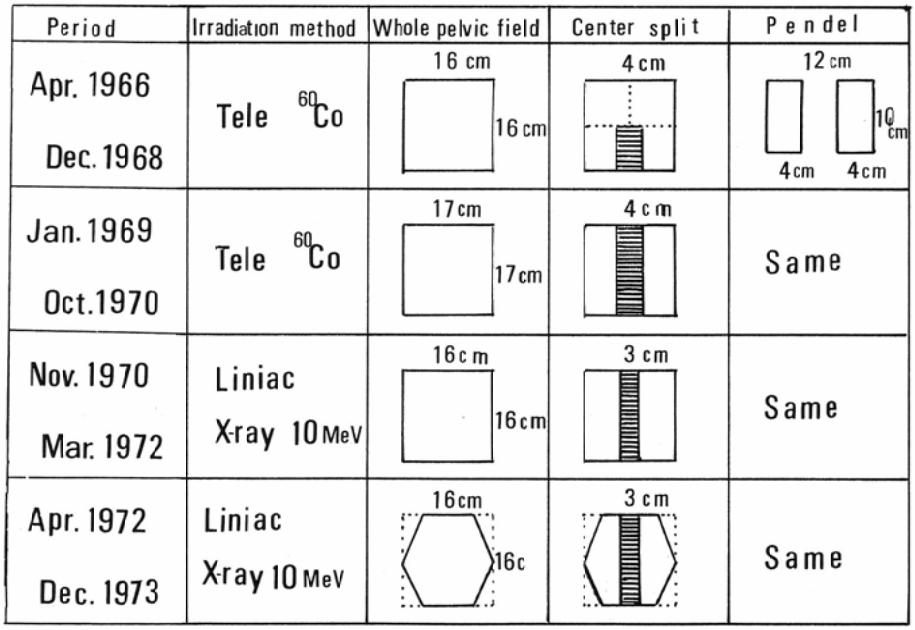

Fig. 9. Irradiation method and field Apr. 1966～Dec. 1973

4. 臨床例よりの考察

当教室で経験した小腸障害発生例の検討により，小腸障害の誘因として考慮すべき事項を，Fig. 10に示す．

既往歴，体質等については，治療医が如何とも仕得ない事であり，改善しうる事項は，照射方法に関してである．ゆえに照射法の改善をはかるべく，2・3の動物実験を下記の如く施行した．

IV. 動物実験

1. ハツカネズミの腹部照射時における中央遮蔽の意義について

(1) 実験方法および，予備実験

i) 実験動物：8週齢の ddY 系雌のハツカネズミ（平均体重24.5g）

ii) 照射野：子宮頸癌放射線治療時の全骨盤照射野と，中央遮蔽の関係を十分に反映し，なおかつ小腸への照射が十分なされるという事で，次の3種類の照射野を設定した（Fig. 11）．

a) 直径 2.6cm の円型照射野（以下 2.6cmφ と略す）．

b) a) の中心を含む中央部分を0.5cm（2mm厚さの鉛で），中央遮蔽した照射野（以下 2.6cmφ+C.S. と略す）．

c) b) と同じ照射容積を有する直径 2.4cmの円型照射野（以下 2.4cmφ と略す）．

iii) 照射量：ハツカネズミのX線全身照射による LD 50/30[16)29)36)]から推測して，本実験が全腹部照射となる事から，照射線量は下記の5種類とした．

1. Past historoy: Histry of laparotomy
   Inflammation of pelvic cavity
   Heterotopic endometritis
   Others
2. Radiation: Irradiation dose
   Irradiation field
   Arrangement of isotope
   Others
3. General medical condition:
   Diabetes mellitus
   Hypertension
   Diseases of heart and great vessels
   Others
4. Others

Fig. 10. Factors of small intestinal injury following radiation therapy

a) 800rad, b) 1,000rad, c) 1,200rad, d) 1,400rad, e) 1,600rad

iv) 照射装置ならびに照射条件：250kV X線深部治療用装置を用いた．半価層 3.5mmAl，照射条件は 150kV，25mA，Al フィルター2mm，焦点小腸間距離26cm を使用した．なお，電流変動による線量の誤差を防ぐためエレクトロモニターを使用した（Fig. 12）．

(2) 本実験および結果

i) 生存日数，平均生存率および LD 50/30：ハツカネズミは1群を10匹とし，2.6dmφ，2.6cmφ+C.S.，2.4cmφ の各照射野で，照射線量は各々 800rad，1,000rad，1,200rad，1,400rad，1,600rad の照射15群と，control 10匹の1群，

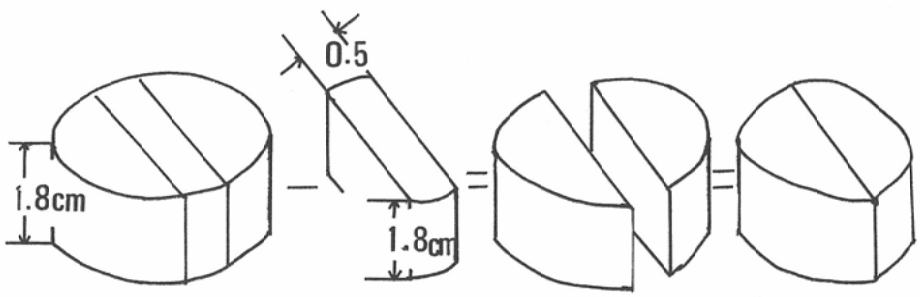

2.6-cm diameter　Center split　2.6-cm diameter with center splity　2.4-cm diameter

Diameter of cylinder =Diameter of irradiation field　Height of cylinder=Thickness of mouse body

Fig. 11. Form of various irradiation field and their irradiation volume



Fig. 12. Electronic monitir.

Table 6. Result of whole abdominal irradiation in mice

Group No.	Number of mice used	Dose of irradiation(rads)	Diameter of irradiation field (cm)	Average of survival		
					%	days
1	10	1600	2.6	(10)	0	8.1
2	〃	〃	2.6 with c.s.	(9)	10	11.9
3	〃	〃	2.4	(9)	10	10.8
4	10	1400	2.6	(9)	10	11.9
5	〃	〃	2.6 with c.s.	(2)	80	27.1
6	〃	〃	2.4	(8)	20	11.4
7	10	1200	2.6	(0)	100	30.0
8	〃	〃	2.6 with c.s.	(2)	80	25.1
9	〃	〃	2.4	(3)	70	28.6
10	10	1000	2.6	(0)	100	30.0
11	〃	〃	2.6 with c.s.	(0)	100	30.0
12	〃	〃	2.4	(1)	90	27.6
13	10	800	2.6	(0)	100	30.0
14	〃	〃	2.6 with c.s.	(0)	100	30.0
15	〃	〃	2.4	(0)	100	30.0
16		control		(0)	100	30.0
Total	160	／	／	／		／

計 160匹につき，照射後30日間観察を行つた．この結果は Table 6 に示す．

1,600rad 照射群 (No. 1，2，3) において生存率 6.3%，平均生存数10.2日であり，特に，2.6cmφ 群 (No. 1) は10日以内に全例死亡している (Fig. 13)．

1,400rad 照射群 (No. 4，5，6) では，生存率 36.6%，平均生存日数16.7日であり，2.6 cmφ+C.S. 群 (No. 5) は，2.4cmφ 群と同じ照射容積であるにもかかわらず，生存率の増加と，平均生存日数の延長が著明に認められた (Fig. 14)．

1,200rad 照射群 (No. 7，8，9) では生存率80.3%，平均生存日数27.9日と，1,600rad,

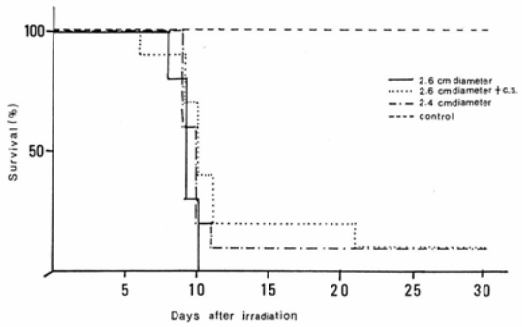

Fig. 13. Surviival rate of whole abdominal irradiation in mice (1600rads)

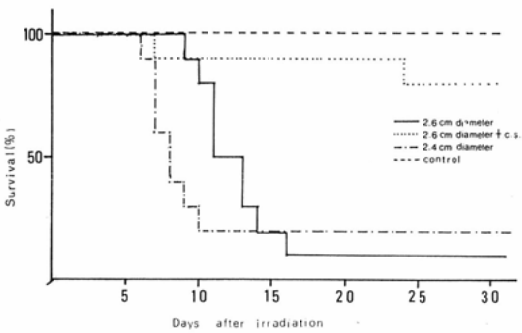

Fig. 14. Surviral rate of whole abdominal irradiation in mice (1400rads)

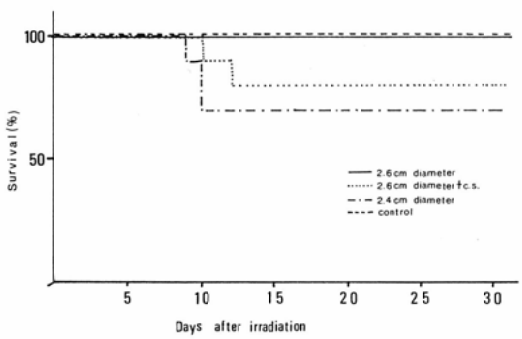

Fig. 15. Survival rate of whole abdominal irradiation in mice (1200rads)

1,400rad 照射群に比較して，生存日数の著しい延長がみられた (Fig. 15).

1,000rad, 800rad, および cotrol 群で，30日間の観察中に死亡したものは，2.4cmϕ，1,000 rad 照射の１匹にすぎなかつた.

以上の結果から，各照射野別に LD 50/30の線量を算出した (Table 7). 等容積線量の照射を行つた２群の LD 50/30を比較すると，2.6cmϕ+C.S. 群は 1,358rad であり，2.4cmϕ 群の 1,259 rad に比して有意の差をもつて大きい線量となつた.

Table 7. Result of abdominal irradiation in mice : $LD_{50/30}$

Size of irradiation field diameter (cm)	Irradiation dose (rads)	
	Min.—Max.	$LD_{50/30}$
2.6	1170—1369	1265
2.6 wsth center split	1313—1404	1358
2.4	1235—1284	1259

ii) 解剖所見：前実験において，死亡例は，即日又は30日間生存例は31日目に全例解剖し，腸の全体の肉眼的所見を記録した.

開腹後，そのままの位置で観察すると，重なりあつた小腸ループの所々に，壊死におちいつた部分が認められ，腸間膜の末梢部分に telangiectasis や，出血がみられた.

次に消化管を一本の管としてとりだしてみると，壊死に陥つた部分は大腸や小腸の遠位に著明であつた. 又壊死部には狭窄を伴うものも認められた (Fig. 16). これらの変化は，高線量照射群 (1,600rad, 1,400rad) に著明であつたが，C.S. の有無による差は不明瞭であつた.

iii) 組織所見：小腸の照射による組織変化をみるために，1,400rad, 1,200rad, 1,000rad 照射の 2.6cmϕ+C.S. 群と，2.4cmϕ の群から，30日生存例の全腸管の組織標本を作成した. 又，比較的早期の変化をみるために，2.6cmϕ+C.S., 2.4cmϕ の照射野で，1,200rad, 1,000rad の照射を行い，照射後７日目に全腸管の組織標本を作成，control として非照射群からも同様の標本を作成，マッソン染色を行つた.

小腸部分は，照射後日数に関係なく，照射群は control に比較して，絨毛の減少又は消失が著しく，特に高線量照射後30日の群では絨毛はほとんど消失し，小腸粘膜は平担に近くなつてい

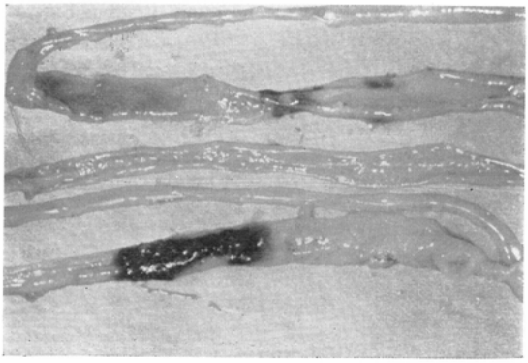

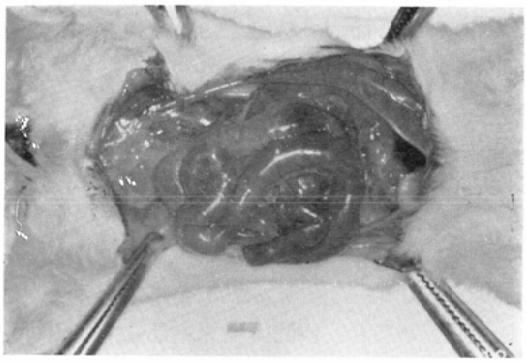

Fig. 16. Gross appearance of mouse intestine resected immediately after death, revealing color change in necrotic portion. Necrosis is noticed in distal ileum and colon.

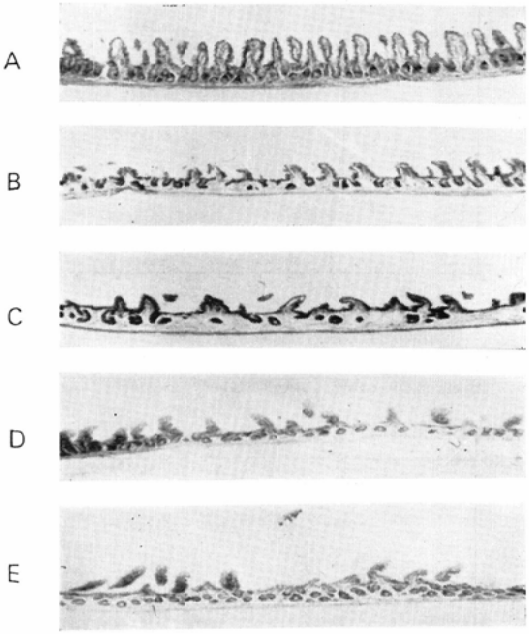

A. Control
B. 120rads, 2.6cm diameter field with center split, 7 days after irradiation.
C. 1200rads, 2.4cm diameter field, 7 days after irradiation.
D. 1000rads, 2.6cm diameter field with center split, 30days after irradiation.
E. 1000rads, 2.4cm diameter field, 30days after irradiation.

Fig. 17. Microscopic change of mouse small intestine, recieving whole abdominal irradiation.

Table 8. Method of irradiation to small intestine of dogs

No.	Sex	Body weight (kg)	Method of irradiation	Size of radiation field (cm)	Irradiation dose (rads)	Method
1	F	Unknown	External irradiation : Electron 12 MeV	4 diameter	3000	a
2	F	15.0	〃 〃	〃	〃	a
3	F	13.5	〃 〃	〃	2000	a
4	M	17.0	〃 〃	〃	4000	a
5	F	11.0	〃 〃	〃	2000	a
6	F	13.5	〃 Electron 10 MeV	4 × 8	3000	b
7	F	18.0	〃 〃	4 ×10 (c.s. 2)	3000	c
8	F	20.5	Intracavitary irradiation ^{137}Cs	20 mRaeq-5 pieces× 2	about 4700	d
9	F	22.0	〃 〃	〃	baout 7000	d
10	F	21.0	External irradiation : Electron 10 MeV	4 diameter	3000	a
11	F	15.0	〃 〃	〃	〃	a
12	F	18.0	〃 〃	〃	1000	a
13	F	13.5	〃 〃	4 ×10 (c.s. 2)	4000	c

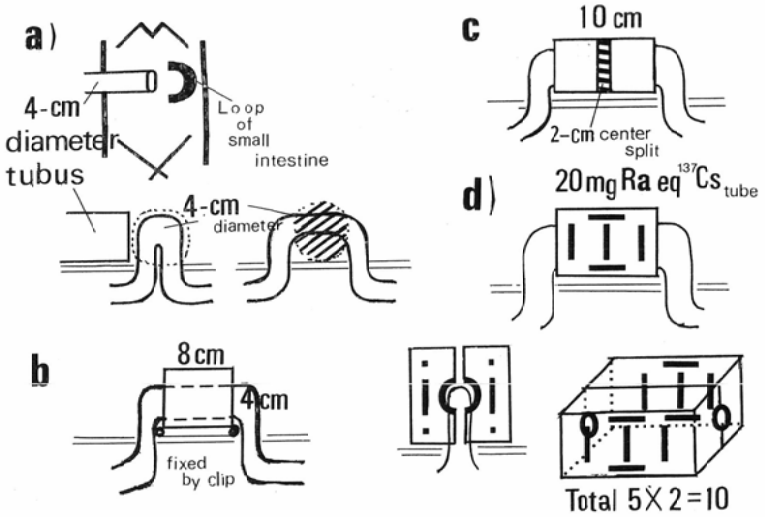

Fig. 18. Method of irradiation to small intestine of dogs

る．又，粘膜下組織の空隙が目立ち，全体に粗で，線維化および内膜の肥厚，内腔の塞栓の存在等の血管の変化が目立つている（Fig. 17）．

2. の実験成犬における小腸照射の実験

（1） 実験方法

i）実験動物：体重11～21kg の成犬（雌12頭，雄1頭）計13頭．

ii）照射方法：成犬を麻酔下にて開腹し，回腸の一部（回盲部から10cm 以上口側）を体外に引き出し腹を閉じ，体外に引き出された小腸に対して下記の照射を行つた（Table 8，Fig. 18）．

a）4 cm 直径の照射筒を用いて，12MeV の Electron の切線照射．

b）4 cm×8 cm の照射野で，10MeV の Electron の外部照射．

c）4 cm×10cm の照射野に2 cm 幅の中央遮蔽を用いて，10MeV，12MeV の Electron の外部照射．

Table 9. Result of irradiation to small intestine of dogs

No.	Interval to death (days)	Reason of death	Beginning of diarrhea (day)	Interval of diarrhea (days)	Macroscopic finding of lesion
1	3	Spontaneous death	Unknown	Unknown	Sepsis & Necrosis of lesion
2	104	Killed by rabonal	12 th	3	N(+)
3	102	〃	5 th	60	N(+) & H(+)
4	70	Spontaneous death	10 th	4	I(卅), S(卅) & F(+)
5	67	Killed by rabonal	Unknown	Unknown	N(+)
6	90	〃	28 th (bleeding)	60	I(卅), S(卅) & A(卅)
7	88	〃	No diarrhea		S(—) & A(—)
8	180	〃	〃		S(+)
9	65	Spontaneous death	5 th (bleeding)	10	A(卅), U(+) & H(+)
10	127	Killed by rabonal	No diarrhea		D(+) & S(+)
11	120	〃	〃		D(+), S(卄), F(+) & I(—)
12	99	〃	〃		Unknown
13	57	Spontaneous death	Unknown	Unknown	A(卅, U(+) & Lymphadenopathy

A : Adhesion, D : Deformity, F : Fibrosis, I : Ileus, H : Hypoplastic, N : Narrowing, S : Stenosis & U : Ulceration.

d）アプリケーターを用いて，密封小線源，20 mg Raeq の ^{137}Cs 針，1面5本×2面．

照射後は，小腸を腹腔内にもどし，平均3ヵ月間，経過観察を行つた．この期間に死亡した犬は直ちに，他は3ヵ月後に殺し開腹し，照射後の変化を肉眼的，組織学的に観察した．

（2）実験結果（Table 9）

i）生存日数：No. 1は，実験当初で，照射後の処置が不適当であつたため敗血症で照射後3日目に死亡したため，この例は除外する．観察例の12頭中，自然死（Ileus 又は衰弱死）は3頭で，平均生存日数は64日であり，残りの9頭は3ヵ月観察期間中生存した．

ii）下痢：早期障害の指標として下痢の発現を観察すると，下痢あり5例，なし5例，不明2例であつた．照射方法及び線量による下痢の有無は

Table 10. Result of irradiation to small intestine of dogs with diarrhea

Irradiation dose (rad)	1000	2000	3000	4000	7000
External irradiation 10 MeV	／	−	+	+	／
External irradiation 10 MeV with c.s.*	／	／	−	／	／
External irradiation 12 MeV	−	+	+	／	／
External irradiation 12 MeV with c.s.*	／	／	?	／	／
Internal irradiation	／	／	／	−	+

* c.s.: center split

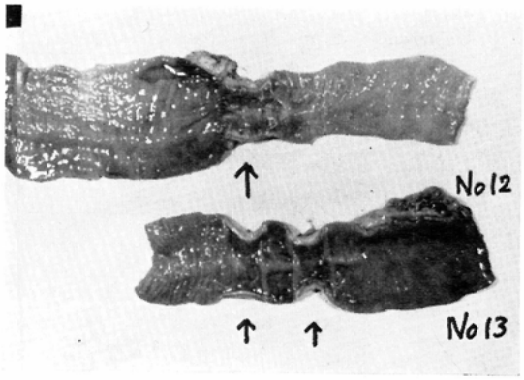

Fig. 19. Gross appaerance of small intestine of a dog 2 months after irradiation, marked stricture noticed on irradiation field (arrow)

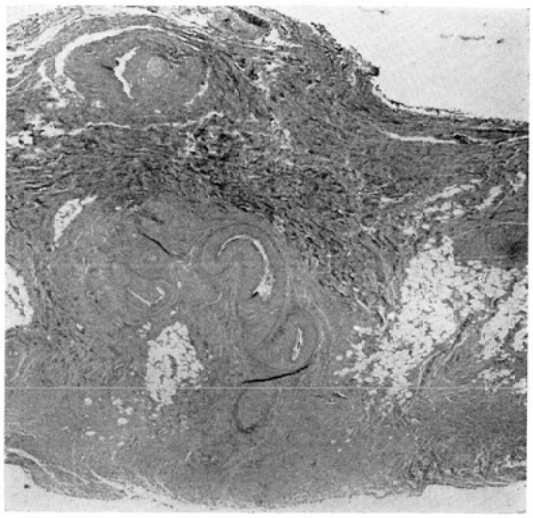

Fig. 20. Microscopic finding of small intestine following abdominal irradiation. Ulcer, fibrosis, and kinking of vessel wall are noticed.

Table 10に示した．

iii）剖検所見：密封小線源 4,300rad 例をのぞいた全例に，中等度から高度の狭窄，癒着等の変化をおこつており，症例によつては壊死，潰瘍形成，閉塞等のより進展した変化を示した．この変化を照射法により比較すると，外部照射線量 4,000rad 以上と，密封小線源 7,000rad 照射例，および3,000rad で4 cm×10cm の照射野で中央遮蔽していない例に，重篤な癒着，狭窄，潰瘍形成がおこつており，これら4例中3例は，イレウスで死亡している（Fig. 19, 20）

V. 考　察

小腸障害が，他の障害に比して十分な検討や研究がおこなわれていない理由の一つに，その発生頻度の少ないことがある．一般に，腸管障害のおこる割合は，各研究者の報告によると，5～25%[2)5)18)19)25)]とされており，腸管障害中に占める小腸の割合は20～26%[3)6)7)38)]，全症例中の小腸障害については 0.4～5%[17)19)]と報告されている．当教室の経験例における腸管障害および小腸障害の発生頻度は，460例中49例（10.7%），460例中6例（1.3%）であり，腸管障害中に占める小腸障害の割合は49例中6例（12.2%）と諸

家の報告より少なくなつている．又重症の小腸障害で手術の必要だつたのは，460例中3例（0.6%）で，この値は Graham ら（1963）[15] の 0.6%，Joelsson ら（1971，1973）[18)19)] の 0.4～0.7% という報告と大体一致している．

又，放射線治療後，障害の起きるまでの期間としては5ヵ月～37ヵ月，平均14ヵ月で，これは Fabrikant（1951）[8] の71例についての平均13ヵ月という報告に一致しているが，この値は短い方で，平均期間としては20ヵ月（3ヵ月～36ヵ月）[43] から長くて25ヵ月～36ヵ月[17)18)42)] であり，少数例では，8年[10] とか，12.5年[14] とかの報告もあり，最長期間としては22年という記載がある．

次に，当教室で経験した小腸障害6例の結果を検討してみると，重症で，外科処置を必要とした症例はいづれも開腹の既往歴があり，症例3，4，5は，その開腹所見からも腹腔内癒着が強度であつた．特に症例4および5では，前者は保存療法のみ，後者は外科的処置を必要とした症例であるが，その原発病巣への治療方法は，ほぼ同じで，外部照射は後者の方がかえつて少なかつたにもかかわらず，症状は後者の方が高度であつた．この差は，症例5の既往歴にみられる繰り返した附属器炎により，腹腔内および骨盤内の癒着がより高度であつたためと思われる．このような高度の癒着の存在は，小腸障害を考慮するならば，放射線治療難易例となるであろう．症例2，3の場合には，虫垂切除の既往が影響したであろうと思われる．

このように，小腸障害の重要な原因の一つとして，過去の腹腔又は骨盤への手術侵襲や，骨盤内臓器の炎症が問題となる．これらについては比較的以前から重要な原因になると考えられており[12)18)19)20)32)34)35)] Jones（1935）[20] は，腸管の癒着が，障害の原因の一つと考え，癒着による腸管の固定を避けるために，トレンデンベルグの体位で照射することや，蠕動亢進剤を投与することをすすめている．癒着による腸管の固定が，障害発生にどのように関与するかについても考えられ

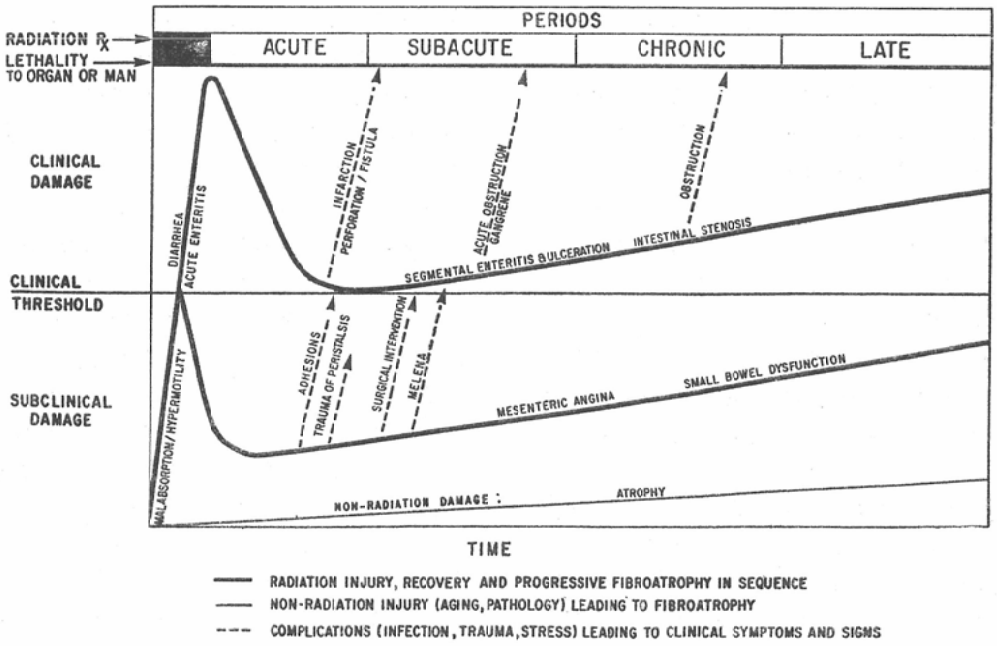

Fig. 21. Clinicopathological course of the irradiated small intestine. (From "Clinical Radiation Pathology" by P. Robin and G.W. Casarett)

ており[17)32)37)] (Fig. 21)[32)], Friedman (1955)[12)]は，動物実験により腸管癒着の障害における役割を報告している．

一方，腸管障害患者 100例の natural history の分析を行つた．DeCosse (1969)[6)]らは，非障害群との比較において過去の腹腔又は骨盤腔の炎症や手術歴は supracervidal hysterectomy を除いて，障害発生には関係がなく，高血圧，糖尿病，心血管系疾患に，障害に対して有意の差を認めると述べている．又，同様のことは小腸障害のおきやすいタイプについて報告したvan Nagellら(1974)[39)]も，総線量，外部照射量および開腹や炎症の既往歴は，小腸障害の発生には関係がなく，一方，低体重，若年，糖尿病，高血圧の存在が小腸障害をおこしやすくすると述べている．これらの非障害例と障害例を対比し，統計的処理を行つた結果の報告で[6)39)]，過去の骨盤腔への手術侵襲や炎症が，障害発生とは関係がないという結果の出ることは注目すべきであろう．なお当教室の障害6症例では，体質等についての分析はくわしくなされていない（但し，糖尿病，高血圧疾患の者はない）ので，これについては，今後の研究が必要と思われる．

小腸と子宮との関係についてみると，解剖学的[21)]には，子宮体部を小腸ループがとりまいている状態にあり[17)38)]，これは消化管のバリウムによる造影所見において明らかで，小腸，特に回腸の回盲部（固定されている）に近い，回腸遠位部が，骨盤腔内に重り合つて認められる[28)]．この所見は，内臓下垂のある場合には，立位，臥位ともに，回腸の大部分が骨盤内に陥入している．したがつて，子宮頸癌の放射線治療時の照射野には回腸，特にその遠位部は十分に含まれ，相当の damage をうけることは必須である．しかし，小腸が健全な状態にあれば，可動性も大きく，蠕動運動が常におこつているために[10)]，照射を受ける部位は腸管の同一部位にはならず，局所が過剰に照射をうけることはなく，照射をうけた部分も，周囲の健常組織からの回復が十分におこなわれ，晩期障害のおきることはないと思われる．しかし，癒着によつて腸管が骨盤腔内に固定された場合，常に同一部位が照射されることとなり，damage は大きく，さらに腔内照射がこれに加わるとすると，子宮近旁の小腸はA点とほぼ同じ照射量をうけることとなり，damage は非常に大きくなる．一般には，外部照射による障害が問題にされるが，Joelssonらによる，Sweden, Radiumhemmt での治療経験では，1971年，1973年の報告ともに[18)19)]外部照射より腔内照射の方が小腸障害の発生に関係があると述べている．又，Kottmeier (1953) によると，古い Stockholm 法を用いて治療をしていた1936～1945年の間，子宮頸癌で治療をうけた 2,756人の患者の分析[24)]では，小腸障害例はなく，1945年以降，より個別化され，高い activity が与えられるような照射法になつてから，5年生存率が増加した反面，小腸障害の発生もふえたという報告があるがこれも注目すべきことである[19)]．

以上のことから，中央遮蔽をすることにより，腔内照射と外部照射により受ける線量の重複がなくなり，又少しでも照射される小腸の容積をへらすことになる．その上，固定された障害部位において，回復を与える健常組織を少しでも残すことが出来ると考えられる．これを模式図にしたものが Fig. 22である．これらの理由で中央遮蔽することにより小腸障害の発生が予防されることになると思われる．ハツカネズミの実験で，中央遮蔽の有無により容積線量は同じでも LD 50/30に大きい差が認められることから，中央遮蔽の有効性が立証されると考える．動物実験での結果が直ちに臨床面に結びつくとは思われないが，中央遮蔽を用いることは，不必要に全骨盤照射を行うよりも小腸障害防止に，多少とも良い結果が得られると考える．なお，解剖学的照射野や中央遮蔽を積極的に取り入れた治療がおこなわれるようになつて以来，小腸障害はおこつていない．

このほか，臨床診断については，一般に，腸管の放射線による病理学的変化，すなわち，腸管の透過性増大による蛋白質の漏失，腸上皮の破壊に伴う血管の塞栓，結合組織等の浮腫，線維性変化

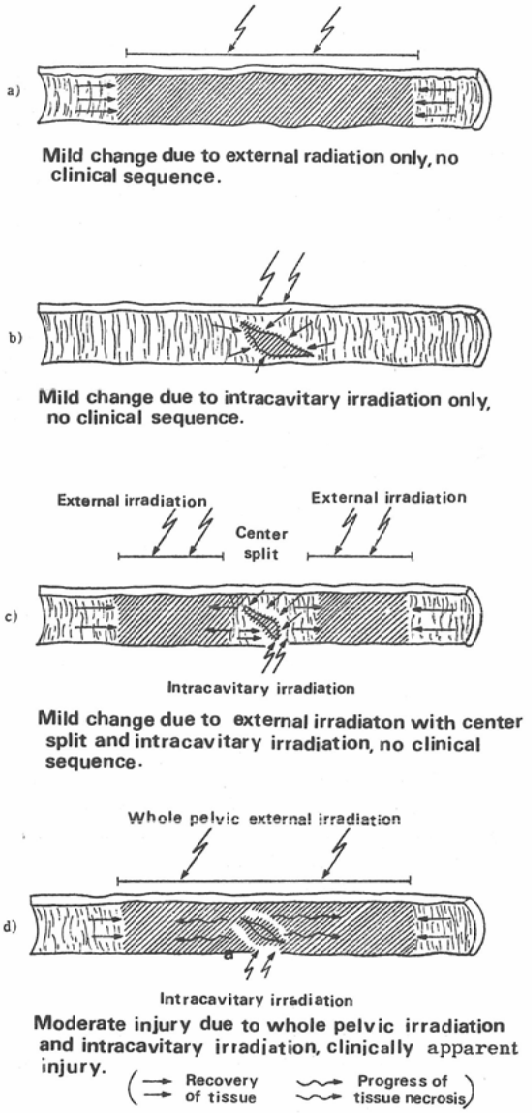

Fig. 22. Recovery of radiation-induced small intestinal injury (from model by E. Tazki)

や潰瘍の瘢痕化による管腔の狭窄，又は閉塞による臨床症状，低蛋白血症，貧血，体重減少，食思不振，下痢，腹痛等が出現し，閉塞があれば呕吐や激しい腹痛がおきる[19)42)]．しかし，これらの症状の現われる前に，実際は病変があるにもかかわらず無症状の時期があり[30)]，このためにも，又外科的処置が必要な例での確実な病像及び部位等を知るためにも，バリウム等による小腸の造影診断は有用である[18)19)30)]．造影診断における小腸障害のX線学的所見は，病理学的変化（浮腫，潰瘍，狭窄）を反影しており，病巣の発展段階によっていろいろの変化を示す[28)]．狭窄像は，実際の長さよりもその周囲の浮腫のために長く認められたりするが，正常部位への移行は再発癌に比してはつきりしている．但しこれらの変化は，regional enteritis の変化とほぼ同じため[28)35)]，放射線照射の history がない場合の鑑別診断はむづかしい．なおX線診断の経験上，病変は回腸遠位部におこりやすいので，小腸のバリウムによる造影時には，回盲部をも含めた回腸遠位部が摘出された写真を得ることが大切である．この時期の写真

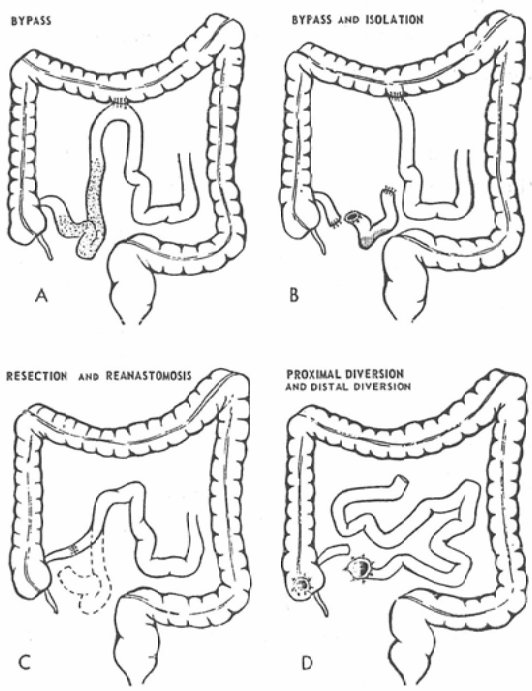

A. Simple by-pass procedure of damaged area of the intestine.
B. By-pas of damaged area of intestine with isolation of this segment from the intestinal tract.
C. Resection of injured area of intestine.
D. Diversion of intestinal tract proximal and distal to injured area of intestine.

Fig. 23. Operations for radiation injuries of the ileum (From "Cancer of the Uterus and Ovary" by J.P. Smith, et al.)

がないために，実験病変があつても診断出来ないことがある．適確な時期の撮影と診断が障害の起つた場合の早期治療につながる．

最後に，治療法についてであるが，問題となるのは，重症で外科的処置を必要とする症例で，我々の経験例で外科的処置が必要であつたのは3例で，すべて回腸空置術を施行し，術後数日から数週間で死亡している．

手術処置に関しても多くの報告がみられるが，手術方法は基本的には，diversion と resection[34] とがあり，具体的に4つの型にまとめられる (Fig. 23)[33]．Smith ら (1969)[35] は正しい外科処置は可能なかぎり保存的であるべきで，多くの症例は，By-pass の設置により管理されたと述べており，又，Graham ら (1963)[15] はresection なしの ileo-transversostomy が治癒率を改善すると述べている．

一方，Joelsson (1973)[19] らは，障害部の resection と reanastomosis を主に行つて，手術例23例中死亡2例（9％）と良い結果を得ているが，これは障害部位が短かつたためで，0.5cm～4cm が限度であると述べている．本邦での症例で，小林ら (1972)[23] は，患者の状態と局所所見が許すなら，従来の保存的方法よりは障害部位の全切除が確実な治療法であると述べている．但し各手術例の成績をみると，穿孔例の予後は悪く，これは術前にすでに腹膜炎等を併発し，状態の悪い場合が多いためと思われ，術後，数日から数週間で死亡している．

VI. 結　　語

1966年4月より1973年12月まで，当教室で経験した小腸障害の臨床例の検討を行い，これより，中央遮蔽の有効性につき，ハツカネズミの腹部照射および成犬の小腸の直接照射を行つた．

ハツカネズミの実験にて，中央遮蔽の有無により LD 50/30は有意の差で中央遮蔽群が高線量となつた．

又，成犬では，一回照射 3,000rad 以上で狭窄，癒着等の変化がおこり，4,000rad 以上では重篤な Ileus をおこすが，中央遮蔽併用例や，小照射野例，密封小線源で低線量率照射例では，これらの damage を少くし得る事が判明した．

稿を終るにあたり，御指導，御校閲を賜わつた，恩師田崎瑛生教授に深甚なる謝意を表すると共に，御指導，御鞭撻をいただいた，伊藤よし子講師，本学第2病理梶田昭教授，慈恵医大病理学教室山下広講師，放医研物理部川島勝弘博士，ならびに御協力いただいた教室員各位，技師各位，産婦人科教室大内教授に，心より感謝致します．

なお，本研究は厚生省がん研究助成金によりなされ，本論の要旨は，昭和48年第32回日本医学放射線学会総会にて発表し，同会にて行われた，田崎瑛生教授の宿題報告「子宮頸癌放射線治療法の2，3の問題点」の一部をなすものである．

文　　献

1) Abrahamson, R.H.: Arch. Surg. 81 (1960), 553.
2) Anderson, R.E., Witkowski, L.J. and Pontius, G.V.: Surgery 38 (1955), 605—609.
3) Aune, F.F. and White, B.V.: J. Am. Med. Assoc. 147 (1951), 831—834.
4) Buie, L.A. and Malmgren, G.E.: Intern. Clin. 3 (1930), 68—77.
5) Botstein, C., Schulz, R.J. and Simon, N.: Am. J. Roentgenol. 187 (1962), 44—49.
6) DeCosse, J.J., Wentz, W.B., Reagan, J.W., Dworken, H.J. and Holden, W.D.: Ann. Surg. 170 (1969), 369—384.
7) Denker, H., Johnsson, J.E., Liedbery, G. and Tibblin, S.: Acta Chir. Scand. 137 (1971), 692—695.
8) Fabrikant, J.I., Anlyan, W.G. and Creaduck, R.N.: South Med. J. 52 (1959), 1186.
9) Frank, R.C. and Pohle, E.A.: Ann. Surg. 133 (1951), 104.
10) Friedman, M.: "Roentgen Rads and Riddles, a Symposium on Supervoltage Radiation Therapy", p. 227 (1959) United State Atomic Energy Commision.
11) Friedman, N.B.: Arch. Pathol. 34 (1942), 749—787.
12) Friedman, N.B.: Arch. Pathol. 59 (1955), 2—4.
13) Futh, H. and Ebeler, F.: Zentralbl. Gyneacol. 39 (1915), 217.
14) Gardner, C.E. and Anlyn, W.G.: Surgery 31 (1932), 746.
15) Graham, J.B. and Villalba, R.J.: Surg. Gynecol. Obstet. 116 (1963), 665—668.

16) 久田欣一：最新放射線科学，p.129，金原出版．1969.
17) 伊藤よし子，石川みどり，竹内修己，田崎瑛生：癌の臨床，21 (1975)，497—504.
18) Joelsson, I., Raf, L. and Soderberg, G.: Acta Radiol. 10 (1971), 591—603.
19) Joelsson, I. and Raf, L.: Acta Chir. Scand. 139 (1973), 194—200.
20) Jones, T.E.: Am. J. Obstet. Gynecol. 29 (1935), 309—317.
21) 金子丑之助：日本人体解剖学 Vol. Ⅱ 9版，p. 64—72，南山堂，1969.
22) 木村光男：癌の臨床，16 (1970)，721— 736.
23) 小林真佐夫，杉浦純宦：日本外科宝函，41 (1972)，168—179.
24) Kottmeier, H.L.: "Cancer of the Femal Genitalia", the Abraham Flexner Lectures No. 11, 1953, Baltimore.
25) Kottmeier, H.L. and Gray, M.J.: Am. J. Obstet. Gynecol. 82 (1961), 74—82.
26) Lindahl, F.: Acta Chir. Scand. 136 (1970), 725—730.
27) Localio, S.A., Stone, A. and Friedman, M.: Surg. Gynecol. Obstet. 129 (1969), 1163—1172.
28) Marshak, R.H. and Cinder, A.E.: Radiology of small intestine, pp. 1—8, 499, (1970), W.B. Saunders, Baltimore.
29) 仲尾善雄：新版アイソトープ講義と実習，p. 194，丸善，1966.
30) Nummi, P., Titinen, J. and Mahonen, H.: Scand. J. Urol. Nephrol. 7 (1973), 30—32.
31) Requarth, W. and Roberts, S.: Arch. Surg. (Chic), 73 (1956), 682.
32) Rubin, P. and Casarett, G.W.: "Clinical Radiation Pathology", pp. 193—240, (1968), W.B. Saunders, Baltimore.
33) 斉藤 洩：胃と腸，4 (1969)，441.
34) Schmitz, R.L., Chao, J-H. and Bartolome, J.S.: Surg. Gynecol. Obstet. 138 (1974), 29—32.
35) Smith, J.P., Golden, P.E. and Rutledge, F.: "Cancer of the Uterus and Ovary", p. 241—256. (1969), Year Book Medical Publishers, Chicago.
36) 立入 弘：放射線医学入門，p. 443，南山堂，1961.
37) 田崎瑛生，伊藤よし子：産婦人科治療，22 (1971)，634—641.
38) 田崎瑛生，伊藤よし子，吉田智恵子，荒居竜雄，森田新六：癌の臨床，18 (1972)，126—130.
39) van Nagell, J.R., Maruyama, Y., Parker, J.C. Jr. and Dalton, W.L.: Am. J. Obstet. Gynecol. 118 (1974), 163—167.
40) Walsh, D.: Br. Med. J. 2 (1897), 272.
41) Warren, S. and Friedman, N.B.: Am. J. Pathol. 18 (1942), 499—513.
42) Wiley, H.M. and Sugarbaker, E.D.: Cancer 3 (1950), 629—640.
43) Yuen, B.H. and Boyes, D.A.: Am. Surg. 36 (1970), 642—645.