The University of Osaka
Institutional Knowledge Archive

Title	實驗的肺結核のレ線治療並びにレ線學的檢索
Author(s)	七條, 仁一
Citation	日本医学放射線学会雑誌. 1958, 18(2), p. 209-224
Version Type	VoR
URL	https://hdl.handle.net/11094/18707
rights	
Note	

The University of Osaka Institutional Knowledge Archive : OUKA

https://ir.library.osaka-u.ac.jp/

The University of Osaka

實驗的肺結核のレ線治療並びにレ線學的檢索

奈良県立医科大学放射線医学教室（主任高田教授）
七條 仁一

（昭和32年10月31日受付）

I. 緒 言

肺結核（空洞並びに結核腫）に対する化学療法には臨床上色々の問題[1)2)3)4)5)]があり，其の治療の限界が認められている．又外科的療法にも種々の制約[6)7)8)9)10)11)]があり，之等両療法の適応外に出た肺結核に対する治療というものは非常に少いといつてよい．

之に対して，放射線，特にレ線を照射して肺結核を治療する研究は Bacmeister[12)13)14)15)]，中島[17)]，小野[18)]等多数の報告があり，又臨床的にも相当成果をあげ，各方面で肺結核の治療の一方法として実施され平松[19)]，入江，門田[20)~24)]，松本[25)]，久留宮[26)]，赤星[27)28)]，立花[29)]等多数の報告がある．

それによると化学療法及び紫外線照射等と併用し乍ら1週1回，僅かなレ線照射をする事により大きな効果をあげているが，其の治癒機転に関しては不明な点が多い．

これは剖検例が非常に少いという点，任意のレ線量を任意の方法で照射し適当な時期に種々の検査並びに剖検し得る動物実験の方法がなかつた事に由来している．

然るに1954年発表の山村[30)~33)]氏の方法により簡単に家兎に実験的肺結核並びに空洞を作成する事が出来た．此の方法の利点は簡単である外に生菌のみならず死菌を使用しても容易に空洞を作成出来，病理組織学的に人結核と殆んど本質的に異らない点である．従つて死菌で作成した場合には化学療法なしにレ線治療のみを施行し，純粋にレ線治療の効果を追求出来ると共に任意の時期に容易に剖検する事が出来た．

肺結核のレ線治療についての動物実験は多数あるが上記の点で幾多の障害のためか例数も少く，其の治癒機転についても結核アレルギーに対するものを主とし，出来上つた空洞に対するのは少い．著者は山村氏法により実験的肺結核を作成し，出来上つてから一定期間を経たものにレ線治療のみを行い，種々の時期の病変に対する治療効果を肉眼的，顯微鏡的に観察すると共にレ線学的検索を試み知見を得たので報告する．

II. 實驗方法及び實驗成績

1. 実験的肺結核の作成
2. 実験的肺結核の病変特に空洞の定義
3. レ線学的検索
4. レ線治療
5. 病理組織学的研究

1. 実験的肺結核の作成

（1） 感作

動物は体重2～2.5kgのツベルクリン反応陰性の成熟家兎を使用し，次の組成を有する混合液を家兎大腿皮下に5日間隔4～5回注射し，ツベルクリン反応を陽性転化せしめた．使用せる結核菌は牛型結核菌（三輪株）のグリセリン寒天培地に3～4週間培養したものである．

混合液

1） 結核菌 100°C30分加熱死菌 125mg（湿量）
2） 流動パラフィン 10ml.
3） 脱水ラノリン 5ml.
4） 家兎肺臓の生理的食塩水浮遊液

以上をホモデナイザーにて均等混和する．

（2） 二次抗原の注射

上記の方法によりツ反応が陽性になつた家兎に次の組成を有する二次抗原を胸壁肋骨間を通じ直接肺内に注射した．即牛型結核菌（三輪株）の加熱死菌の一定量（5mg，3mg，1mg）を流動パラ

フィン3容，脱水ラノリン1容の混合液に浮遊せしめたものである．

注射は原則として左右肺臓内に施行した．著者の実験では 100例の全てに程度の差はあれ肺結核を作成出来た．

2.　実験的結核性病変特に空洞の定義

空洞が実験的に形成される過程を想像してみると，先づ肺臓の一定範囲に結核性炎症（滲出性の著しい乾酪性肺炎）がおこり，次にその中心部は次第に乾酪化の程度を強めると同時に周辺部に格子線維，膠原線維，線維芽細胞の増殖がおこり，結核性肉芽層が形成されてくる．

乾酪性物質はやがて軟化融解して気管支を経て排出されるが，一方乾酪物質の周辺には結合織性の壁が完成せられ，周囲肺組織と明らかに分劃せられる様になる．此の様な過程を考慮にいれて実験的に形成せられる肺臓の空洞（又は物質欠損）を分類して次の4型とした．

A型：中心部に壊死又は物質欠損が認められるが周辺に結核性肉芽層が認められないもの．

B型：壊死層の外側の間質部から壊死層内方に向つて格子線維や，膠原線維の増殖がはじまつているもの．

C型：壊死層の周辺に肉芽層の形成が明瞭に認められ，結合織（格子線維，膠原線維，線維芽細胞の増殖）による分画化がはじまつているもの

D型：C型においてみられた結合織の層が更に完成せられ，壊死及び物質欠損部に対して完全に分画化が行われたもの．

即ち A.B. 型は未熟な空洞（物質欠損）とも云うべきであつて，C.D. 型となるにつれて次第に空洞が完成せられ，人間にみられる空洞に近づいている．之等 A.B.C.D. 型の空洞の他に空洞迄に至らぬ小乾酪巣，滲出巣，結節，更に肋膜，横隔膜，縦隔膜への病変波及による癒着，肥厚等の諸結核病巣のレ線学的分析並びにレ線治療を検討した結果を以下詳述する．

3.　レ線学的検索

上記により作成された病変を時期を追つて胸部単純撮影（毎月1回撮影）を行い，更に必要に応じ断層撮影，血管撮影，気管支造影術を施行し観察した．又剔出肺にはビニール樹枝による肺鑄型[34)35)]を作成した．

病変は大体注射部位に一致し，又出現日数は肺注菌量により，多少の差異が認められた（表1）．

Table　1

Roentgen finding	Boild tubercle bacilli. 1 mg. inj. No. of cases.	Boild tubercle bacilli. 3 mg. inj. No. of cases.	Boild tubercle bacilli. 5 mg. inj. No. of. cases.
Cavitic.	16	9	13
Tuberculomatous	7	6	6
Infiltrative	24	9	9
Total	47	24	28

（1）　レ線陰影

病変はレ線写真上大別して，次の3種類に分類出来た．

1）　空洞狀陰影
2）　結核腫狀陰影
3）　浸潤狀陰影
} 附図 a.b.c.

（2）　レ線写真上陰影が現われる迄の日数

1）　1 mgの場合平均40〜50日で出現
2）　3 mgの場合平均30日で出現
3）　5 mgの場合平均20日で出現

（3）　死亡率は5 mgが一番高く3 mg，1 mgの順であつた．

各群の病変のレ線所見，陰影の出現迄の日数並びに経過を表2に示す．表の内死亡日数は肺内注射日より数えての日数である．

（4）　撮影方法

蓄放式シリウス号

脊腹方向撮影

Table 2.

Rabbit No.	Roentgen Finding.	Days from intrapulmonary inj.	Prognosis.
3 mg. Injection.			
K A 1	cavitic	30	52days died,
A 2	infiltrative	30	103days died.
A 3	infiltrative	40	154days died.
A 4	cavitic	30	alive.
A 5	cavitic	30	alive.
A 6	tuberculomatous	30	alive.
A 7	cavitic	30	158days died.
A 8	tuberculomatous	30	alive.
A 9	infiltrative	30	alive.
A 10	cavitic	30	50days died.
5 mg. Injection.			
K B 2	infiltrative	20	118days died.
B 3	infiltrative	20	47days died.
B 4	cavitic	20	42days died.
B 5	cavitic	20	70days died.
B 6	cavitic	20	alive.
B 7	cavitic	20	77days died.
B 8	cavitic	20	87days died.
B 9	infiltrative	30	130days died.
B 10	infiltrative	30	60days died.
B 11	cavitic	20	alive.
B 12	cavitic	20	101days died.
B 13	infiltrative	30	170days died.
B 14	tuberculomatous	20	190days died.
B 15	cavitic	20	43days died.
B 17	tuberculomatous	30	25days died.
B 18	tuberculomatous	30	90days died.
B 19	infiltrative	30	alive.
B 20	tuberculomatous	30	160days died.
B 22	infiltrative	30	32days died.
B 23	tuberculomatous	20	111days died.
B 24	cavitic	20	163days died.
B 25	cavitic	20	120days died.
B 26	tuberculomatous	20	100days died.
B 27	cavitic	20	33days died.
B 29	cavitic	20	77days died.
1 mg. Injection.			
K C 2	cavitic	20	199days died.
C 3	tuberculomatous	30	alive.
C 4	infiltrative	10	55days died.
C 6	infiltrative	30	53days died.
C 7	infiltrative	40	53days died.
C 8	infiltrative	40	alive.
C 9	tuberculomatous	30	alive.
C 10	tuberculomatous	47	alive.
C 12	tuberculomatous	30	alive.
C 13	infiltrative	40	alive.
C 14	infiltrative	30	55days died.
C 15	cavitic	30	alive.
C 16	tuberculomatous	10	57days died.
C 17	cavitic	15	alive.
C 18	cavitic	15	45days died.
C 19	cavitic	15	61days died.
C 21	infiltrative	50	alive.
C 22	infiltrative	50	alive.
C 23	infiltrative	50	alive.
C 24	infiltrative	50	alive.
C 25	infiltrative	50	alive.
C 26	infiltrative	50	alive.
C 28	cavitic	50	alive.
C 29	infiltrative	50	alive.
C 31	tuberculomatous	30	50days died.
C 32	cavitic	35	60days died.
C 33	infiltrative	50	alive.
C 34	tuberculomatous	30	40days died.
C 35	tuberculomatous	50	alive,
C 36	infiltrative	30	60days died.
C 37	infiltrative	50	alive.
C 39	cavitic	50	alive.
C 40	infiltrative	50	alive.
C 41	cavitic	30	40days died.
C 42	infiltrative	50	alive.
C 43	cavitic	40	alive.
C 47	infiltrative	35	alive.
C 49	cavitic	40	alive.
C 51	cavitic	20	30days died.
C 52	infiltrative	30	40days died.
C 53	tuberculomatous	30	alive.
C 54	cavitic	50	alive.
C 55	cavitic	20	40days died.
C 56	infiltrative	20	30days died.
C 57	infiltrative	50	alive.
C 58	cavitic	50	70days died.
C 59	infiltrative	50	85days died.
C 60	cavitic	50	alive.

撮影条件は動物の大きさにより多少調整し撮影した．

（5）　気管支造影法

著者は空洞と気管支との交通枝をみるために30例の気管支造影法を行つたが殆んど之を認めなかつた．其の例を示すと附図2aの如し（立位）．

附図2b.は灌注気管支をみるために空洞内へ造影剤を直接注入したもので此の場合も交通枝は見出されない（腹臥位）．

附図2c.は2週後の同一動物の同一空洞の造影剤の消長を示す（立位）．

附図3は此の剔出肺にビニール鑄型[34)35)]（ビニール強圧注入）を作成したもので明かに交通枝はみられ空洞内に樹脂は進入した．

（6）　血管撮影法　30例に行つた．

以上のレ線学的検索は別紙に詳述する．

4.　レ線治療

レ線治療は 100例の内，治療の対象としては，肺内注射後約3～4カ月を経て，病変があまり進行せず（瓣状機転を以て結核性炎症とは無関係に増大する様な肺気腫，ブラ等を除く）レ線写真上病巣がほゞ固定化した空洞，結核腫及び浸潤状の状態のものを選びその半数を対照とした．

（1）　動物の固定

動物は固定台上に強く四肢を伸展し，病巣に一致する部以外は，出来るだけ鉛板にておゝい照射した．

Fig. 4

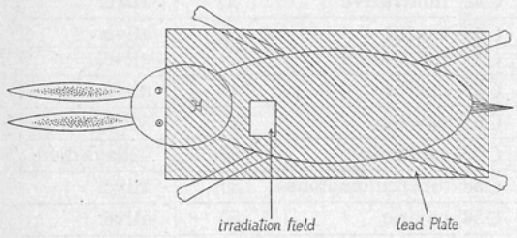

（2）　照射方法

1週間に1回照射し，照射量は 5r，より開始し，毎週5～10r 増量し，80r に到らしめ80r になれば同量を続行する．

（3）　照射条件

1）　島津信愛号

2）　管電圧 160K.V.P.

3）　管電流3mA.

4）　濾過板 Cu 0.5+ Al 0.5

5）　r/m 20.5

6）　皮膚焦点間距離30cm

7）　照射野 6×8

（4）　治療効果

治療群は対照群に比し，レ線写真上明らかに病変の改善がみられ，特に空洞の消失，病巣の縮少，硬化がみられた．

対照群は治療群に比し滲出傾向が大で，殆んどが3～4カ月以内に死亡し，長期観察をする事は出来なかつた（特に肺注菌量の大なるものは治療の対照となり得なかつた）が一般に，治療群は対照群に比べて体重の増加がみられた．

各群の生存率をみると表3，4の如く明かに有意義の差が認められる．照射レ線総量は次第に増加するが，大約 500r 位より治療効果が現れ始め，大体1500～2000r で病巣の改善がみられた．多数の治療例中2，3の例を代表して詳述する．

Table 3

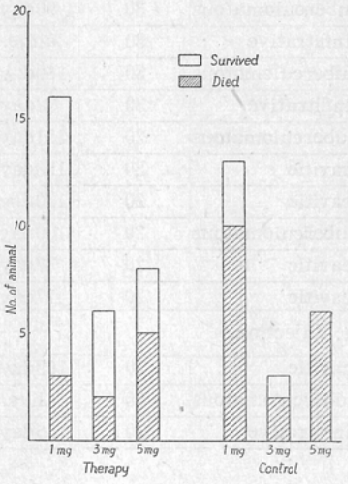

Table 4. Irradiation therapy (Over year after begining of radiation therapy)

No. of case.	Total dose. (r.)	Roentgen finding	Prognosis.
3 mg.			
2	300	infiltrative-bullatous	103days died.
4	1800	cavitic-disappeared	alive.
5	1600	cavitic-disappeared	alive.
6	2600	tuberculomatous-cirrhotic shrinked.	alive.
7	1100	cavitic-bullatous	158days died.
8	2700	tuberculomatous-cirrhotic shrinked.	alive.
5 mg.			
6	1200	cavitic-disappeared	alive.
9	160	infiltrative-enlarged	130days died.
11	2000	cavitic-disappeared	alive.
12	540	cavitic-bullatous	101days died.
19	2000	infiltrative-cirrhotic	alive.
20	380	tuberculomatous-cavitic	160days died.
23	70	tuberculomatous-enlarged	111days died.
24	540	cavitic-bullatous	163days died.
25	380	cavitic-bullatous	120days died.
1 mg.			
2	1200	cavitic-bullatous	199days died.
3	2000	tuberculomatous-cirrhotic	alive.
8	2000	infiltrative-cirrhotic	alive.
9	2000	tuberculomatous-cirrhotic	alive.
14	75	infiltrative-atelectatic	55days died.
15	2000	cavitic-disappeared	alive.
18	45	cavitic-bullatous	45days died.
19	115	cavitic-bullatous	61days died.
26	1100	infiltrative-not changed	alive.
28	1100	cavitic-cirrhotic	alive.
35	600	tuberculomatous-cirrhotic	alive.
40	600	infiltrative-cirrhotic	alive.
43	1100	cavitic-enlarged	alive.
49	1100	cavitic-disappeared	alive.
57	1100	infiltrative-cirrhotic	alive.
60	1000	cavitic-disappeared	alive.

No. of case.	Roentgen finding	Prognosis.
Control 3 mg.		
1	cavitic-bullatous	52days died.
3	infiltrative-enlarged	154days died.
9	infiltrative-enlarged	alive.
10	cavitic-bullatous	50days died.
5 mg.		
2	infiltrative-enlarged	118days died.
10	infiltrative-enlarged	60days died.
14	tuberculomatous-cavitic	190days died.
15	cavitic-bullatous	90days died.
18	tuberculomatous-enlarged	43days died.
29	cavitic-bullatous	77days died.
1 mg.		
4	infiltrative-enlarged	53days died.
6	infiltrative-enlarged	53days died.
7	infiltrative-cavitic	53days died.
10	tuberculomatous-enlarged	60days died.
12	tuberculomatous-not changed	alive.
13	infiltrative-not changed	alive.
17	cavitic-enlarged	35days died.
23	infiltrative-cavitic	111day died.
24	cavitic-bullatous	163days died.
32	cavitic-bullatous	60days died.
33	infiltrative-enlarged	alive.
35	tuberculomatous-cavitic	60days died.
54	cavitic-enlarged	40days died.
58	cavitic-bullatous	70days died.

(1) 第1例 5 mg肺内注射 (動物番号, 6号)

1) 飼育過程

31年7月3日より31年7月25日迄4回感作.

31年7月30日ツベルクリン反応陽性.

31年8月8日牛型結核菌加熱死菌5 mg肺内注射.

31年8月27日より32年2月6日迄毎月1回X線撮影.

32年3月13日剖検

2) レ線治療

レ線治療は31年11月より開始約5カ月間に総量

1200r.

3）レ線所見

肺内注射後大体31日で陰影を認め（附図5a），約2カ月で完全空洞状陰影（透亮）を認めた（附図5b）．治療後約5カ月で完全に空洞状陰影は消失した（附図5c）．

断層写真でも認められなかつた(附図5d.e.f.).

4）剖検所見

これを剖検すると，上葉及び気管周囲に多数の硬結性の結節をみとめ，肋膜，縦隔膜，横隔膜の強い癒着をみるのみである．結節と正常肺組織との区別は明かで，他に結核性炎症を正常肺野に認めない．浸潤及び空洞はみられなかつた（附図5g).

更に此の剔出肺のレ線写真をとると非常に固い結節の陰影として出ている（附図5h).

5）組織所見

対照群の組織像に較べれば，一般に細胞浸潤は殆んど消失し，之に代つた膠原線維，弾力線維，格子状線維の増殖が著明で乾酪巣内部へも線維が進入している．

（2）第2例　5mg肺内注射（動物番号，11号).

1）飼育過程

第1例に準じ32年7月1日に剖検

2）レ線治療

前例に準じ行い，剖検時レ線総量2000r.

3）レ線所見

肺注後20日頃より陰影を認め（附図6a)，65日で完全透亮像を認めた（附図6b).

治療後総量1500r で空洞状陰影は完全に消失した（附図6c).

4）剖検所見

剖検すると両側肺野に多数の小結節をみとめ，空洞が存在したと考えられる右下肺野には，やゝ大なる硬結性の結核腫をみとめた（附図6d，6e).

癒着は前者同様肋膜，横隔膜に相当高度なものが認められた．空洞は全く認められなかつた．

（3）第3例　3mg肺注（動物番号，6号).

1）飼育過程

31.5.18より 31.6.11迄に5回感作.

31.6.18ツベルクリン反応陽性.

31.6.20二次抗原肺内注射.

31.6.27より 32.7.1 迄毎月1回撮影.

31.7.1 剖見.

2）レ線治療

9月19日より上記の通り治療開始，剖検時レ線総量2600r.

3）レ線所見

肺注後約1カ月で完全な結核腫状の陰影が現れた（附図7a).

陰影出現後，約70日目より照射を開始，約2カ月で病巣は限局し固い陰影となつた．治療後10カ月に於ては更に硬化縮少の傾向が認められた（附図7c).

4）剖検所見

剖検すると，前2者に比しあまり癒着は認められず，病巣と健康肺野とは比較的明瞭にみられ，一部非常に固い小硬結を認め（附図7d)，レ線写真で一部石灰化病巣と考えられるがその割面を観察，石灰化巣を摘出する事により確める事が出来た（附図7e).

5. 病理組織学的検索

（1）剖検所見

家兎は耳静脈よりラボナール麻酔にて開胸するか，又は直接撲殺し，胸腔を切開して肺臓を剔出した．空洞の位置は大体，注射部位に一致し，円型，又は楕円型のものが多く，中には不規則な型のものも認められ，大きさは直径約 0.3cm位より3cm位に及ぶものも見られた．空洞内の乾酪物質は，軟化融解して，流出し去つているが，一部のものでは尚融解が不完全で壁に凝固壊死物質のかなり厚い層をみる事がある．又乾酪物質が排出されず，限局して結節状を呈している場合も多く，乾酪巣や乾酪性肺炎を主として浸潤巣も撒布している．

時に非常に巨大な嚢胞を呈し，之が肺葉全体に及ぶというものがあり，之等の発生経過をレ線学

的に検討した結果，明かに空洞とは区別すべきものと考え，此の点については別紙発表．

空洞を切開すると，内面は乾酪物質がみられ，表面は平滑なものが多く，空洞壁は稍と貧血性で内腔に気管支，血管等が梁を形成している事があり，灌注気管支はビニール鑄型で明らかに出ているにかゝわらず，肉眼で非常に認め難いものであつた．以上種々病変が注射部位を中心に雑多に撒布しているのが実状である（附図8a.b.).

治療例の剔出肺では，病変と正常肺組織との区別が非常に明瞭であり，空洞の存在したものは（擬狀機転のものは，定義のところでのべた如く空洞より除く）之が消失し，結節性硬結性の輪廓の鮮明な病巣となり散在し，レ線所見に示した通り縮少した傾向をはつきり知る事が出来る．従つて乾酪巣や，浸潤巣は殆んど認められない．又対照例に1例もなかつた石灰化を明かに認める事が出来た（附図7e).

（2） 組織学的所見

1） 対照の組織学的所見

実験的に死菌にて作成した肺結核に於ても，臨床的肺結核（空洞）と類似した構造を有している．卽空洞の最も内側には乾酪化した壞死層があり，その中に白血球，リンパ球，其の他の細胞の破壞された核砕片が見られる．壞死層と肉芽層との移行部は一般に壞死の程度が高度で核砕片すらみられず，その外側は類上皮細胞，リンパ球，其の他円型細胞，ラングハンス氏巨細胞等を含んだ肉芽層で，此の外に結合性の被膜層があり，更に滲出性炎症像を示す肺胞へと移行する．之を写真で示すと，附図9aは実験的肺結核の空洞であり，結核特有の肉芽組織，浸潤層が認められる．

附図9bは照射前の乾酪巣を中心とした病巣であり，多数の小円型細胞浸潤及び単球，類上皮細胞を認める．空洞壁の結締織は非常に少ししか認められない．

附図9cは壞死層であり，他の層とはつきり区別出来小空洞を認める．

附図9dは結節より稍と離れた浸潤で，剝離性気管支炎及び小血管のウツ血を認める．

以上組織学的には人結核と殆んど同様である．

2） 治療後の組織学的所見

レ線治療後の結核性諸病変は同時日を経た対照に較べ一般に炎症像が消退している．卽，空洞は收縮して，内腔が消失し，乾酪物質を厚い結締織性壁でとりまいている．更に壁より乾酪物質内へ膠原線維，弾力線維，格子狀線維が進入増殖して，その組織化が著明に認められる．又乾酪壞死層の増大は明かに抑制せられ，あらゆる層の細胞浸潤が殆んど消失しており(附図10b), 此の事は空洞以外の諸病変卽，結核腫，浸潤，乾酪巣にも云われ，特に結核腫では結締織線維の増殖が著明に認められる．

更に此の狀態のものをハイデンハインのアザン染色で確めると，鮮明な深青色として認められる（附図10c).

III. 考　察

本実験的肺結核の諸病変は，山村氏等[30)~33)]の発表にも明かな如く，生菌の場合は勿論死菌の場合でも人肺結核病変と病理組織学的に本質的には何ら異ならない．ちなみに生菌で作成した場合と死菌で作成した場合の差は，空洞壁に於ける結合織の増殖が死菌では少く，被包化が不完全であるに過ぎない．

此の様に死菌でもつて人結核に近い実験的肺結核を100例作つたのであるが，そのレ線所見，ビニール鑄型より空洞と灌注気管支の問題，山村氏の云われる家兎に非常に多い肺気腫が所謂ブラの範囲に入るものであるという証明，その成因についての2，3の知見，ブラの血管並びに気管支の関係及び走行等，興味ある問題が提供されたのであるが別紙に報告する．

我々が肺結核に対して，レ線治療を行う場合，化学療法と併用するのであるが，レ線治療の適応としては臨床的には病変が活発に変化しているものは此の中に含めない．此の事は何もレ線治療が浸潤型の変動が激しい結核に対して効果がない事を意味するのではなくて，それに対するレ線量の配布が難しいからである．従つて通常は化学療法を行うも尙治癒しない空洞とか，結核腫に対して

であつて，現在の外科的療法の適応外にあるもの，更に適応であつても患者が之を拒否するものに用いられている．又レ線治療を積極的にやつている所では始めからレ線治療と化学療法を併用して，其の治癒過程を短縮するねらいで行われている．

従いレ線治療の効果は，化学療法と切離し別に論じ得る機会は非常に少い．著者は死菌を進んで用いたのは之が生菌の場合と生ずる空洞を始めとする諸病変が何等異なる事なく，人結核に類似しており，更に重要な事は生菌の場合と異なり，化学療法の必要を認めない事で何等の考慮なくレ線照射の影響を，追求する事が出来た．著者は 100例の実験的肺結核を作り，上記の点で適応を決定し，特にブラと考えられるもの（別紙報告）並びに重篤な乾酪性肺炎による短期間死亡のものを除き，約52例の対象をとりこの内約半数の30例をレ線照射の対象とした．本実験は従来の幾多の研究にみられる結核形成過程迄の所謂アレルギーに対するレ線の影響，結核形成に対するレ線の抑制作用というものでなく，出来上つてしまつた肺結核諸病変に対するレ線の効果についてゞある．

上記の方法で1週1回80r を照射する時は照射群は対照群に比して体重の増加を見，元気になり，全身状態も著明に改善しレ線学的にも更に病理組織学的にも治癒傾向を認める事が出来たのは実験結果に記した通りで，レ線所見で出来る限り公平に治療群と対照群を決めたのであるが其の死亡率をとつてみても明かに其の効果を知る事が出来た．

治療群の増悪したものの多くは瓣狀機転をもつて二次的原因で空洞が拡大したもの，無気肺，肺気腫を伴い呼吸困難より死亡したもの，家兎肺に非常に多いブラによる死亡等で対照群にみられる結核性病変進行に依る死亡は殆んど認められなかつた．1年余に亘る観察でレ線照射の効果は割合はつきりした型で現れており照射により増悪傾向を認めなかつたのは，始めに臨床的基盤で決めた適応が一応適当であつた事を示している．

此の場合結核と一応関係のない無気肺，肺気腫，ブラによる死亡は問題ないとしても，之等以外の例えば強い乾酪性肺炎に対するレ線治療の方法については非常に難しく，そのレ線配量の基本と云うものは判らなかつた．唯滲出期のレ線感受性は幾多の研究により明かな如く，増殖期のものに較べ高いので，此の実験に於て，5r 位より逐次増量し，80r に達する迄に10週を費した事は例へ最初の照射は滲出期であつた場合でも，次第に少量照射の影響で病変が滲出型より増殖型に変りそれと併行してレ線量も増量されて，より一層の効果をあげ得たとも考えられる．

又病理組織像で明かな如く，X線照射によつて特有な組織像は認められず（この事は大量照射の場合，組織細胞に認められる核濃縮とか核崩壊を中心とする細胞破壊を意味するだけで特有な像があるわけではない）放射線照射による肺炎，肺線維症の像も出ていない．唯炎症性細胞浸潤が消失し，膠原線維，弾力線維，格子狀線維の増殖が著明で乾酪巣，壊死巣の組織化が促進され，浸潤巣の消失が目立つている．

IV. 結　論

（1）　著者は 100例の家兎に死菌による実験的肺結核を作成して，其の発生経過をレ線所見，剖検，組織学的所見により観察した．

（2）　生菌の場合と死菌の場合との差は本文で屢ゝ述べた如く，共に人肺結核と本質的に異ならない．従つて化学療法なしにレ線治療のみを行い，其の効果を判定する事が出来た．

（3）　レ線照射の適応は本文記載の如くレ線所見で決定し，出来るだけ公平に2群に分け，其の1群に照射を行つた．結核病巣の性質，大きさ，場所で夫々その効果は異なるが，500r 位より治療効果が現れ，1500r 位ではつきりその結果を知る事が出来る．

（4）　明かに照射例ではレ線所見，剖検所見で病変の改善が認められ，2群の生存率又体重増加に著明な差がみられる．

（5）　レ線照射による肺結核の治癒機転に関し

Fig. 1 a

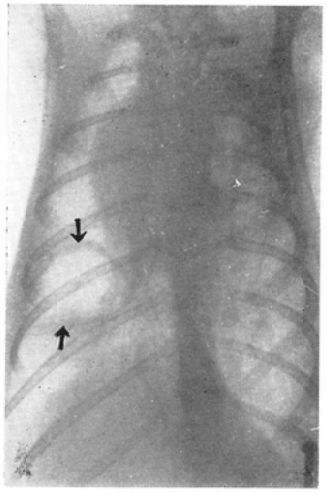

Fig. 1 b

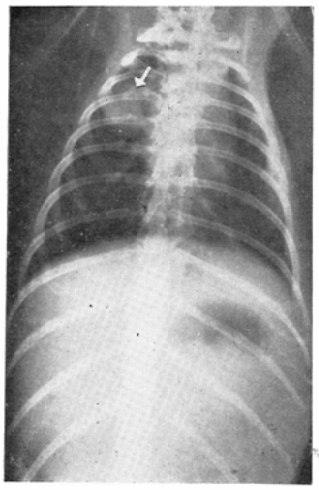

Fig. 1 c

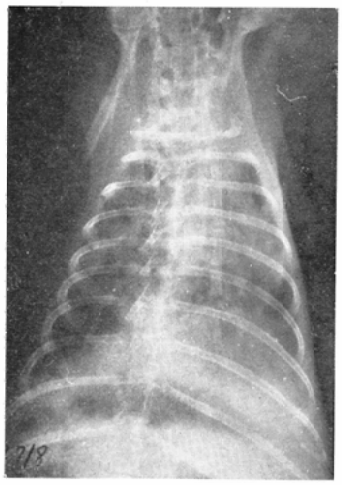

Fig. 2 a

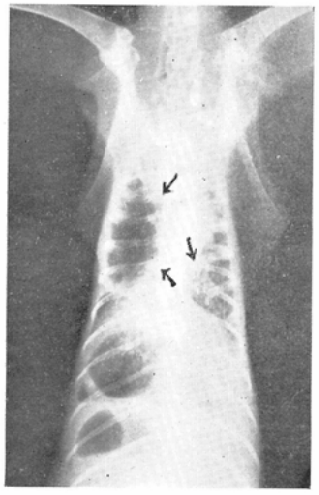

Fig. 2 c

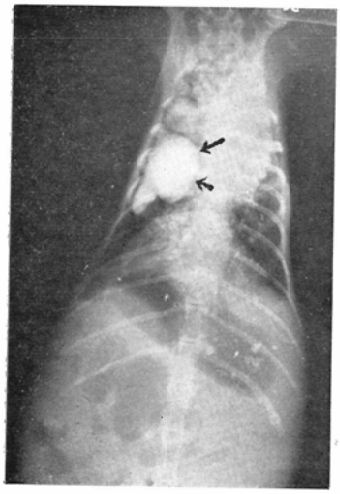

Fig. 2 b

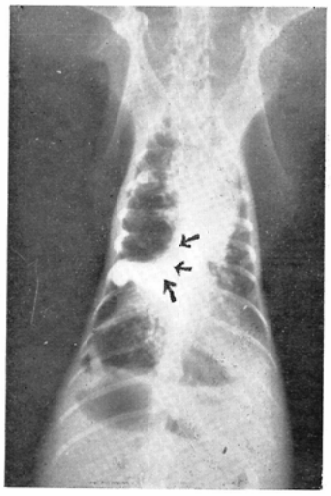

Fig. 3

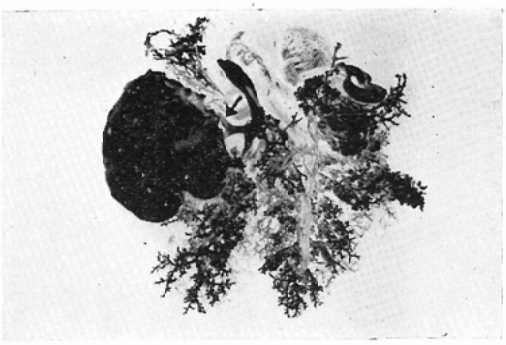

Fig. 5 a

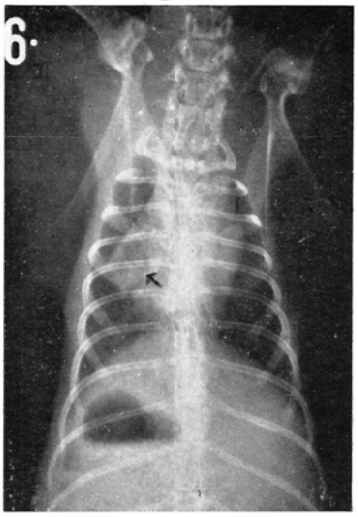

Fig. 5 b

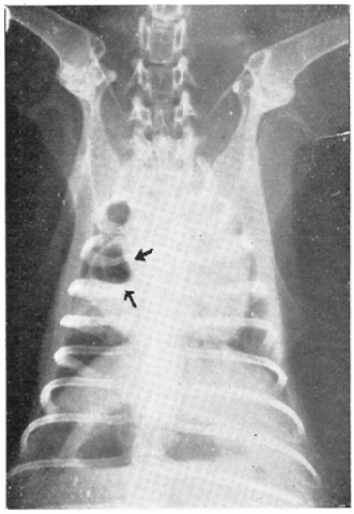

Fig. 5 c

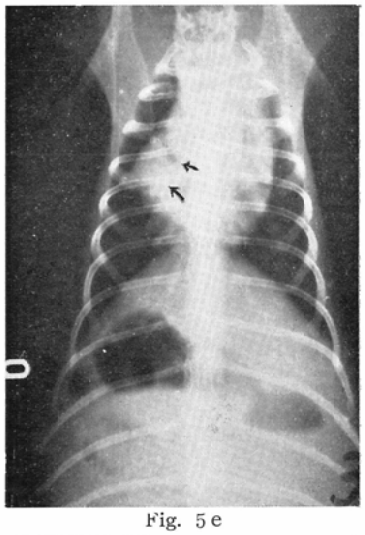

Fig. 5 d

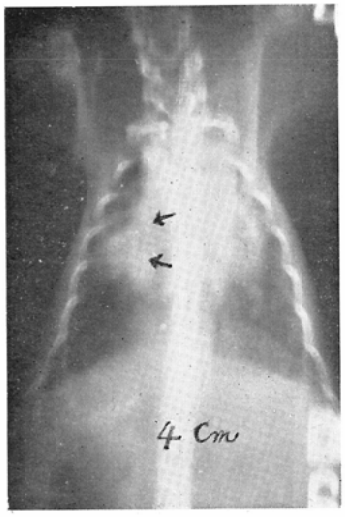

Fig. 5 e

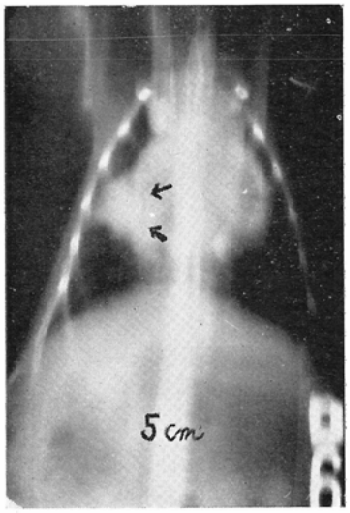

Fig. 5 f

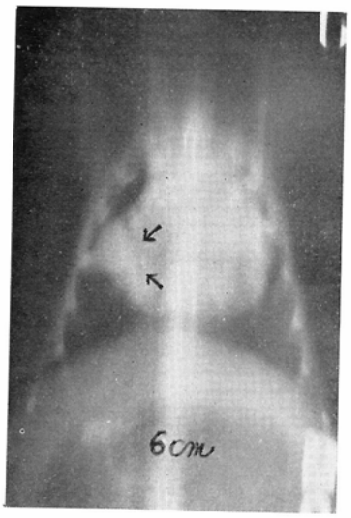

Fig. 5 g

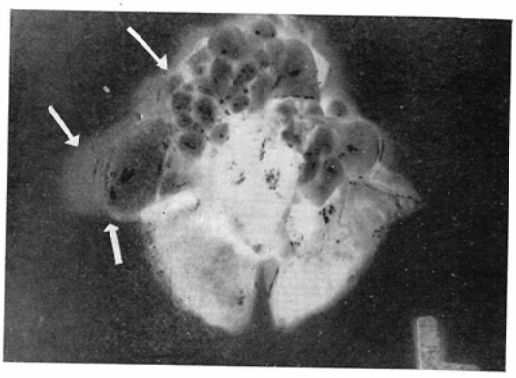

Flg. 5 h

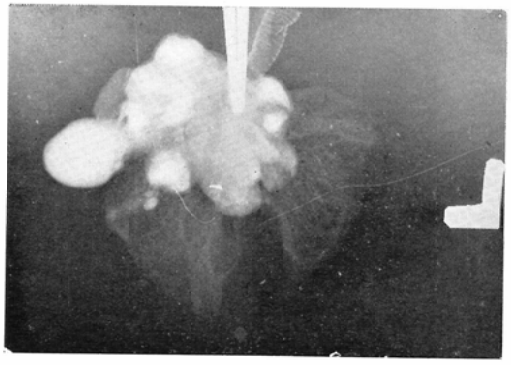

Fig. 6 a

Fig. 6 b

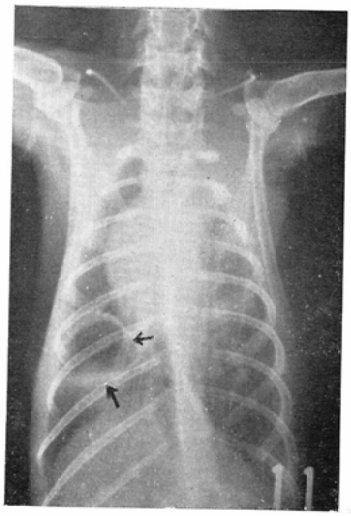

Fig. 6 c

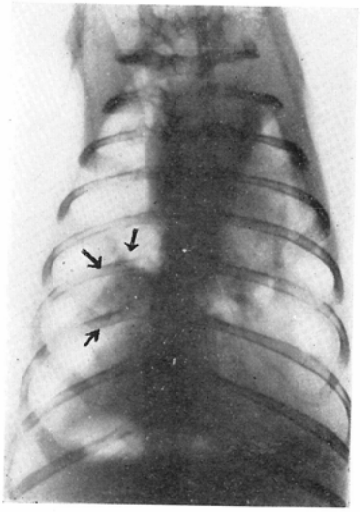

Fig. 6 d

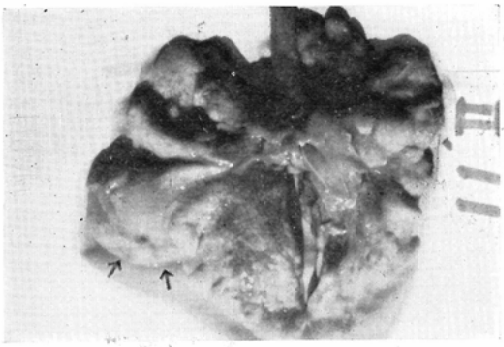

Fig. 6 e

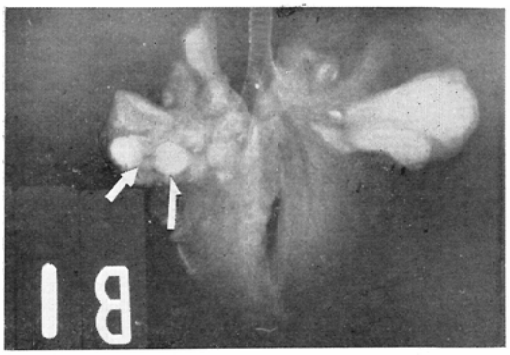

Fig. 7 a

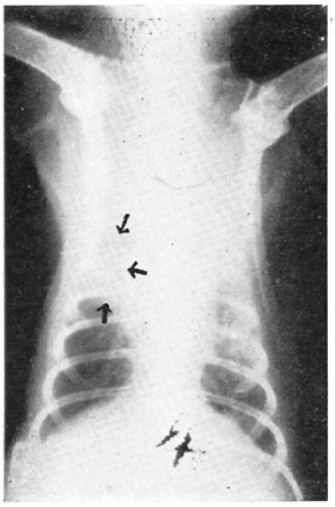

Fig. 7 b

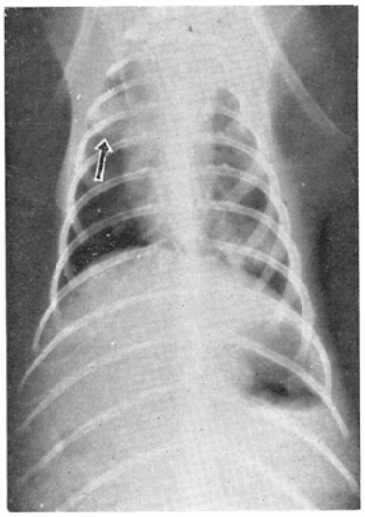

Fig. 7 c

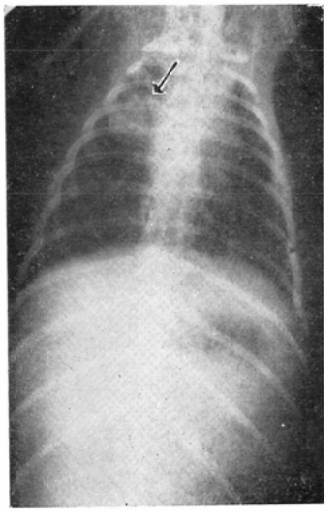

Fig. 7 d

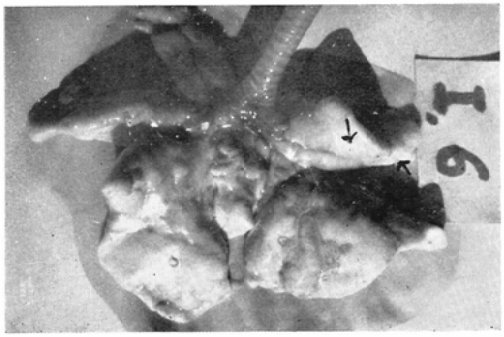

Fig. 7 e

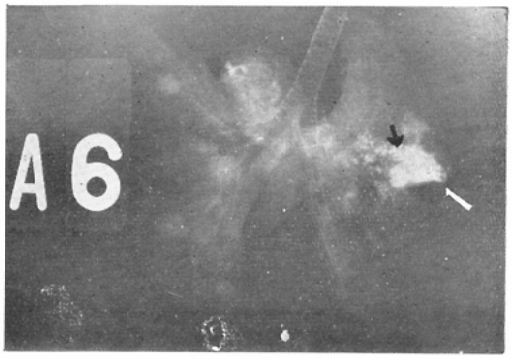

Fig. 8 a

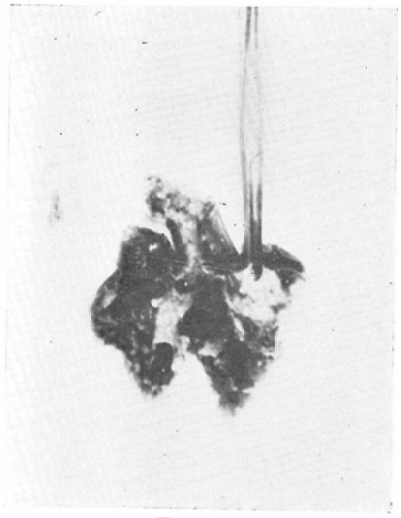

Fig. 8 b



Fig. 9 a

Fig. 9 b

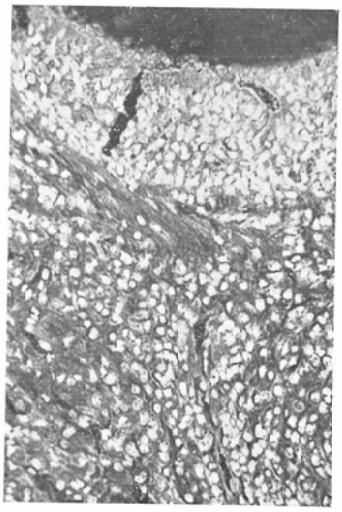

Fig. 9 c

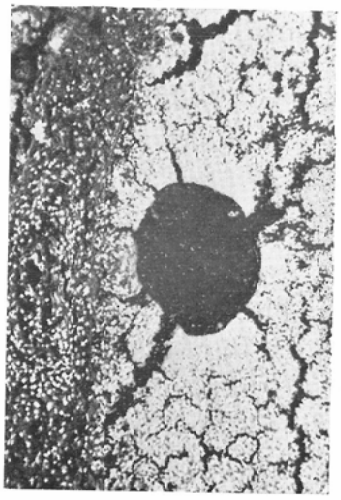

Fig. 9 d

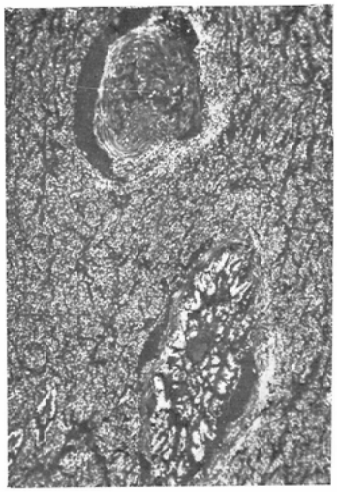

Fig. 10a

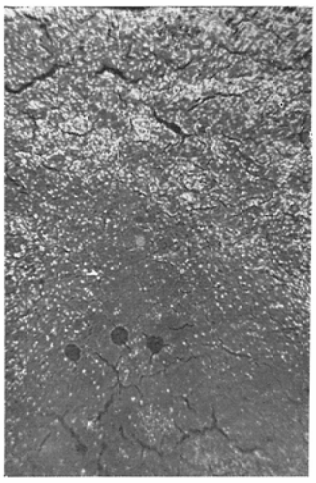

Fig. 10b

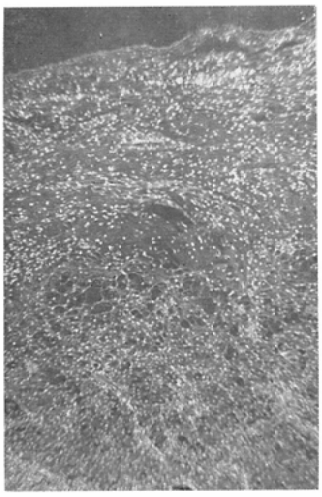

Fig. 10c

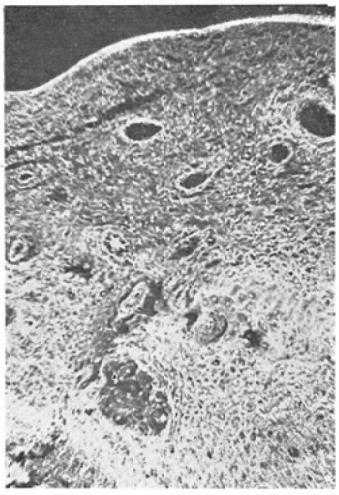

Fig. 1. a: Roentgenogram of the rabbit lungs, cavity shown by the arrow.

Fig. 1. b: Roentgenogram of the rabbit lungs, tuberculoma shown by the arrow.

Fig. 1. c: Roentgenogram of the rabbit lungs, infiltration shown by the arrow.

Fig. 2. a: Bronchogram; note the cavity shown by the arrow.

Fig. 2. b: Roentgenogram obtained a week after bronchography.

Fig. 2. c: Roentgenogram by a direct intracavitary of opaque materials.

Fig. 3. : Vinyl matrix.

Case. 1.

Fig. 5. a: Roentgenogram obtained 31 days after intrapulmonary injection of tubercle bacilli. (pre-roentgentherapy)

Fig. 5. b: Roentgenogram obtained months after intrapulmonary injection of tubercle bacilli; note the cavity formation. (pre-roentgen therapy)

Fig. 5. c: Roentgenogram post roentgen therapy.

Fig. 5. d: Laminagrams.

Fig. 5. e: Laminagrams.
Fig. 5. f: Laminagrams.
Fig. 5. g: Gross view of autopsied lungs.
Fig. 5. h: Roentgenogram of the autopsied. lungs

Case. 2.

Fig. 6. a: Roentgenogram obtaind 20 days after intrapulmonary injection of tubercle bacilli. (pre-roentgen therapy)
Fig. 6. b: Roentgenogram obtained 65 days after intrapulmonary injectitn of bacilli; note the cavity formation. (pre-roentgen therapy)
Fig. 6. c: Roentgenogram after roentgen therapy; total dose 1500r.
Fig. 6. d: Gross view of the autpsied lungs.
Fig. 6. e: Roentgenogram of the autopsied lungs.

Case. 3.

Fig. 7. a: Roentgenogram obtained I month after intrapulmonary injection of tubercle bacilli. (pre-roentgen therapy)
Fig. 7. b: Roentgenogram obtaind 2 months after roentgen therapy. The indurated lesion demonstrated.
Fig. 7. c: Roentgenogram of 10 months after roentgen therapy. The induration reduced.
Fig. 7. d: Gross view of the autopsied lungs.
Fig. 7. e: Roentgenogram of the autpsied lungs.
Fig. 8. a: Gross view of the autopsied lungs; cavity demonstrated.
Fig. 8. b: Gross view of the autopsied lungs; cavity demonstrated.
Fig. 9. Photomicrographs of the rabbits lungs; Hamatoxylin and eosin staining.
a: Granuration and cell infiltration demonstrated.
b: The caseous lesion shown.
c: The necrotic lesion shown.
d: Cell infiltration adjacent to the nodule shown.
Fig. 10. a: Photomicrographs of rabbits. (control)
b: Marked organisation and cell infiltration almost disappeared.
c: Azan staining; marked organisation and cell infiltration almost disappeared.

ては此の実験でも不明であるが，病理学的治癒機転は膠原線維，弾力線維，格子状線維の増殖と炎症性細胞浸潤の消失で病巣の組織化の促進である．

(6) 肺結核に対するレ線治療は，著者の実験から充分その効果を期待する事が出来る．

稿を終るにのぞみ，御懇篤なる御指導並びに御校閲を賜つた恩師高田博教授に深甚の謝意を表し，終始一貫御指導並びに御助言を賜つた西岡清春助教授に深甚の謝意を表します．

徳島大学河村文夫教授並びに教室員一同及び国立療養所刀根山病院第11研の諸先生に満腔の謝意を表します．

本論文要旨は昭31年12月第59回徳島医学会総会，昭31年11月第8回中国四国並びに第49回関西医学放射線学会合同部会及び昭32年5月第16回日本医学放射線学会総会に於て発表した．

文　献

1) 藤田真之助，江波戸欽弥他：胸部外科，8，531，昭30．—2) 入江英雄，門田弘：日本臨床結核，13，1610，昭30．—3)冲中重雄，長沢潤他：結核，30，219，昭30．—4) 渡辺皎平，中村治正：結核，30，341，昭30．—5) 五味二郎：日本臨床結核，14，33，昭30．—6)古賀良平，長沢誠司，米田良蔵：胸部外科，9，1365，昭31．—7) 赤倉一郎：胸部外科，5，28，昭27．—8) 吉村輝仁永：胸部外科，5，49，昭27．—9) 久留幸男：日本臨床結核，14，55，昭30．—10) 河合直次，藤田真之助他：胸部外科，9，85，昭31．—11) R.H. Overholt etc.: Pulmonary resection in the treatment of tuberculosis. J. th. surg. 15, 6, 384, 1946. —12) A. Bacmeister: Die Räntgen der Lungen und Kehlkopf Tuberkulose. 1924. —13) A. Bacmeister: D.M.W. 42, 96, 1916. —14) Bacmeister: Lehrbuch der Strahlentherapie. B. d. s. 185, 1926. —15) Bacmeister, A. Fortschritte in der Strahlenbehandlung der Tuberkulose. Lungentuberkulose-Fortschr. Ther. 104, 109, 1930. —16) Bebesin, K. und V. Cvetkou, Der Grundumsatz bei Lungentuberkulose krnken bei Räntgentherapie. Klin. Med. 2, 368, 1933. —17) 中島良貞：日本

医学放射線学会誌，3，67，昭17．—18）小野庸：日本医学放射線学会誌，12，45，昭27．—19）平松博：医学，5，1，昭23．—20）入江英雄：臨床と研究，29，919，昭27．—21）入江英雄，門田弘：日本臨床，13，1610，昭30．—22）入江英雄，門田弘：日本医学放射線学会誌，15，359，昭30．—23）入江英雄，茂松悖之：診断と治療，44，119，昭31．—24）門田弘：臨床と研究，32，1269，昭30．—25）松本勉：日本臨床結核，14，698，昭30．—26）久留宮，西田：日本医学放射線学会誌，7，2，7，昭23．—27）赤星一郎：4，70，昭25．—28）赤星一郎：医療，5，121，昭26．—29）立花武比古，高橋寅介：日本医学放射線学会誌，12，4，67，昭27．—30）山村雄一，矢坂茂，中村滋，小川弥栄，山口正民，遠藤一男，岩倉弘之：結核，29，361，昭29．—31）山村雄一，矢坂茂，山口正民，遠藤一男，岩倉弘之，中村滋，小川弥栄：結核，29，143，昭29．—32）中村滋，小川弥栄，平山稔，高啓一郎，矢坂茂，山村雄一：結核，29，205，昭29．—33）山村雄一：結核菌の生化学，共立出版株式会社，東京，p. 12，20，昭30．—34）三宅寿，益崎優：日本医学放射線学会誌，12，7，昭28．—35）三宅寿他：四国医学誌，8，41，昭31．

Studies on radiation therapy and radiological findings of experimental pulmonary tuberculosis.

By

Jinichi Hichijyo

The Department of Radiology, Nara Medical College

(Director: Prof. H. Takada)

Radiation therapy has been employed on pulmonary tuberculosis with cavitation and tuberculoma formation against generally indicated medical and surgical treatment.

The mechanism of healing by radiation therapy is still left unknown. Fifty-two cases out of 100 rabbits of experimental pulmonary tuberculosis following Yamamura's method were treated by radiation therapy and were observed. The results obtained and as follows.

1. Radiation therapy provided an excellent result in radiological findings with an improvement in mortality and weightloss of the experimental rabbits.

2. Microscopically there were demonstrated increased collagen, elastic, and lattic fibers, disappearance of inflamatory cell infiltration and a marked organisation of the lung tissues.

3. Disappearance and reduction of cavities and tuberculomas were observed radiologically and pathologically.