Osaka University Knowledge Archive

Title	急性気管支閉塞による無気肺の経時的変化について-動物実験モデルを用いたMR imagingと病理像との対比-
Author(s)	牧田, 伸三
Citation	日本医学放射線学会雑誌. 1994, 54(7), p. 613-627
Version Type	VoR
URL	https://hdl.handle.net/11094/18723
rights	
Note	

Osaka University Knowledge Archive : OUKA

https://ir.library.osaka-u.ac.jp/

Osaka University

急性気管支閉塞による無気肺の経時的変化について
―動物実験モデルを用いたMR imagingと病理像との対比―

牧　田　　伸　三

金沢大学医学部放射線医学教室（主任：高島　力　教授）

Serial Change of Atelectasis in Acute Bronchial Obstruction : MR Imaging Pathologic Correlation in Experimental Animal Model Study

Makita Shinzo

OBJECTIVE : To evaluate MR imaging (MRI) of atelectatic lungs caused by acute bronchial obstruction.

SUBJECTS AND METHODS : In 12 Japanese white rabbits, sudden obstruction of one main bronchus was induced with compressed polyvinylalcohol sponge plugs, and three rabbits each were sacrificed at 3, 7, 14, and 21 days. Unilateral complete airway obstruction persisted in 8 of the 12 rabbits. After T1 : [500/20/2 (TR/TE/excitations), 5mm thickness, 12cm FOV] and T2 : [2500/80/4,5mm thickness, 12cm FOV] weighted imaging, both lungs and heart were inflated, fixed (Heitzman's method) and embedded en bloc in collodion. MR images of the atelectatic portion were evaluated, and MRI findings of the atelectatic portion were correlated with pathologic findings.

RESULTS : MRI, especially T2 weighted images showed some characteristic signal patterns in each period. Correlations of these MRI features were performed with the pathologic findings. : 1) The peripheral pulmonary parenchyma, on T2 weighted images showed signal increase with time which was attributed to edematous fluid retention in pulmonary alveoli. 2) The difference between inhomogeneous and homogeneous signal intensities on T2 weighted images on the 7th day was attributed to the patchy and even distribution of inflammatory process in pulmonary parenchyma. 3) On the 21th day, hypointensity bands were observed on T1 and T2 weighted images. These hypointensity bands were attributed to fibrotic changes in bronchial walls and nearby alveolar walls.

CONCLUSION : MR images well demonstrated pathological changes in atelectatic lungs caused by acute bronchial obstruction with time, suggesting the clinical usefulness of this approach.

Research Code No. : *506. 9*

Key words : *Acute bronchial obstruction, Atelectasis, MR imaging*

Received Oct. 26, 1993; revision accepted Dec. 21, 1993

Department of Radiology, Kanazawa University School of Medicine

はじめに

気管支閉塞は肺腫瘍，炎症性疾患，異物誤嚥などさまざまな疾患に伴って生じ，日常診療でしばしば遭遇する病態である．気道閉塞に伴って末梢肺は虚脱し無気肺となるが，CTスキャンを含めた従来のX線検査法では無気肺は一様な陰影としてのみ描出され，その内部の組織変化に関して十

分な知見を得ることが困難であった．

近年，MR imaging（以下MRI）が臨床に導入され，特にT2強調像はその優れたコントラスト分解能により，閉塞性無気肺と非閉塞性無気肺，無気肺とその内部の炎症巣，さらに無気肺とその原因となる中枢側の腫瘍などの鑑別に有用との臨床報告が散見される．しかし閉塞性無気肺内部の経時的に変化するであろう病理学的変化がどのようにMRIに反映されるかということに関する報告は未だない．

そこで今回，家兎に実験的に急性気管支閉塞を起こした動物モデルを作成し，その肺組織の経時的・形態学的変化がどのようにMRIに反映されるかを明らかにすることを目的として，MRIと病理像とを対比させる手法によって検討を行った．

Table 1 Details of acute bronchial obstruction in rabbits

Case No.	Body Weight (kg)	the duration of obstruction	Degree of obstruction complete/incomplete
1	3.0	3days	complete
2	3.5	3days	complete
3	3.0	3days	incomplete
4	2.5	7days	complete
5	3.0	7days	complete
6	3.5	7days	complete
7	3.5	7days	incomplete
8	3.5	14days	complete
9	3.5	14days	complete
10	3.0	21days	complete
11	3.0	21days	complete
12	3.0	21days	incomplete

No. 1 : left sided obstruction, right in all others
No. 6 : marked congestion was observed
No. 7 : died on 7th day

対象および方法

対象として家兎（日本白色種，雄性，体重2.5～3.5kg）12羽を用いた（Table 1）．

ペントバルビタール ナトリウム（ネンブタール®，ダイナポット）静注（25mg／kg体重）による全身麻酔下に14Fr.（外径4.7mm内径3.5mm）小児用気管チューブ（トラキロン®，テルモ）を気管内へ挿管した．この気管チューブ内腔を経由して，圧縮して栓状に形成したポリビニルアルコール・スポンジ（以下PVA sponge）（Ivalon®, Unipoint Industries）をX線透視観察下に片肺の主気管支に誘導し，適当な位置で固定し気道を完全に閉塞した．閉塞の確認は透視下に縦隔移動を認めることにより行った．閉塞後は定期的にX線透視またはCTスキャンを施行し，閉塞が持続していることを確認した（Fig. 1）．

気管支閉塞後3日，7日，14日，21日にそれぞれ3羽ずつペントバルビタール ナトリウムの静注により屠殺し，その直後にMRIを撮像した．MRI装置は1.5T超電導装置（Signa® software version 3.2c, GE社）を用い，撮像方法は背臥位の軸位像を基本としてSE法，T1強調像：[500/20/2（TR/TE/excitations），5mm厚，12cm FOV]，およびT2強調像：[2500/80/4（TR/TE/excitations），5mm厚，12cm FOV]を施行した．撮像直後に心臓と肺を一塊に摘出し，まず肺動脈より37%formaldehydeと蒸留水を1：9の割合で混合した還流液を注入した．次いで正常肺を含めてMRIの画像と同一断面の病理像を得るためにHeitzman法による伸展固定肺を作成した．すなわちpolyethylene glycol 400, 95% ethyl alcohol, 37%formaldehyde, 蒸留水を10：5：2：3の割合で混合した固定液を30cm圧にて気管断端より注入し伸展固定した．引き続きMRIと同じ断面になるよう気管分岐部以下のレベルで切り出した．次に画像と完全に対比できるよう，セロイジン法による包埋を行った．本法はcollodion（10%celloidin®，豊国科学工業）と75% ethyl alcohol 60%, diethyl ether 40%よりなる包埋剤の濃度を順次上げて包埋を行うもので，標本のゆがみと縮小が少ないといわれている．その後，切り出し断面に平行にミクロトームで切削し，連続する大切片標本（20 μm厚）を作成した．標本のうちMRIのスライス中心にほぼ一致する断面を選び，全例でヘマトキシリン・エオジン（以下HE）染色およびエラスチカ・ワンギーソン（以下EV）染色を

(A) Left immediately after the right bronchial obstruction (B) Right Seven days after the bronchial obstruction

A radiopaque PVA sponge plug was fixed in the right main bronchus(arrow heads). Right sided pulmonary opacity persisted for seven days. The mediastinal structures, including the heart, are mildly shifted to the right on the seventh day. The right hemidiaphragm elevated mildly. There is little alteration in the right thoracic cage, as compared to the left.

Fig. 1 Chest radiography of rabbit No. 9

施した．また MRI で特異的な所見を呈した部分に関してはパラフィン包埋法も併用し，得られた薄切標本に HE，EV 以外にもアザン染色をも施し，病理組織学的検討に用いた．

検討項目としては，まず a) 無気肺部の MRI 所見を検討した．すなわち T1 強調像，T2 強調像の信号強度も含めた経時的な形態上の変化を検討した．次いで b) 無気肺部の MRI を肉眼病理所見と対比検討した．肉眼病理所見は気管分岐部以下の軸位 MRI に対応する断面を選び，その固定標本断面肉眼像，大切片標本肉眼像を用いた．さらに c) MRI で特異的な所見を呈した部分の病理組織学的検討を行い，それが何を反映しているかを検討した．病理組織所見は画像に対応する部分の大切片標本光顕像，薄切切片光顕像を用いた．

結　果

予定期日まで完全閉塞が続き MRI—病理対比が可能であったものは 12 羽中 9 羽で（3 日目；3 羽中 2 羽，7 日目；3 羽中 3 羽，14 日目；3 羽中 2 羽，21 日目；3 羽中 2 羽）あり，完全無気肺となっていない 3 羽は，今回の検討より除外した．また 7 日目の 3 羽のうち 1 羽は無気肺内部に局所的な強いうっ血を伴っており，これも検討よりはずした．したがって，今回の検討の対象は各期日ともに 2 羽ずつ，計 8 羽ということになる（Table 1）．

(a) MRI の経時的変化（Fig. 2）

T1 強調像で無気肺部は時期にかかわらず体幹筋とほぼ等信号の均一な像を呈しており，信号強度の経時的な変化は明らかにされなかった．一方，T2 強調像においてはその経時的変化を反映した一定の傾向が認められた．

すなわち無気肺部の T2 強調像における信号強度は，3 日目には基本的には骨格筋と比較して等信号であった（Fig. 2(A)）が，7 日目に 2 羽中 1 羽で均一に，もう 1 羽で不均一に高信号を認めるようになった（Fig. 2(B), (C)）．さらに14日目以降では 2 羽とも高信号を示した（Fig. 2(D), (E)）．

また拡張した気管支および気管支周囲に相当すると考えられる樹枝状構造は T2 強調像において，3 日目には高信号を示す小領域として認められるのみであったが（Fig. 2(A)），7 日目には円

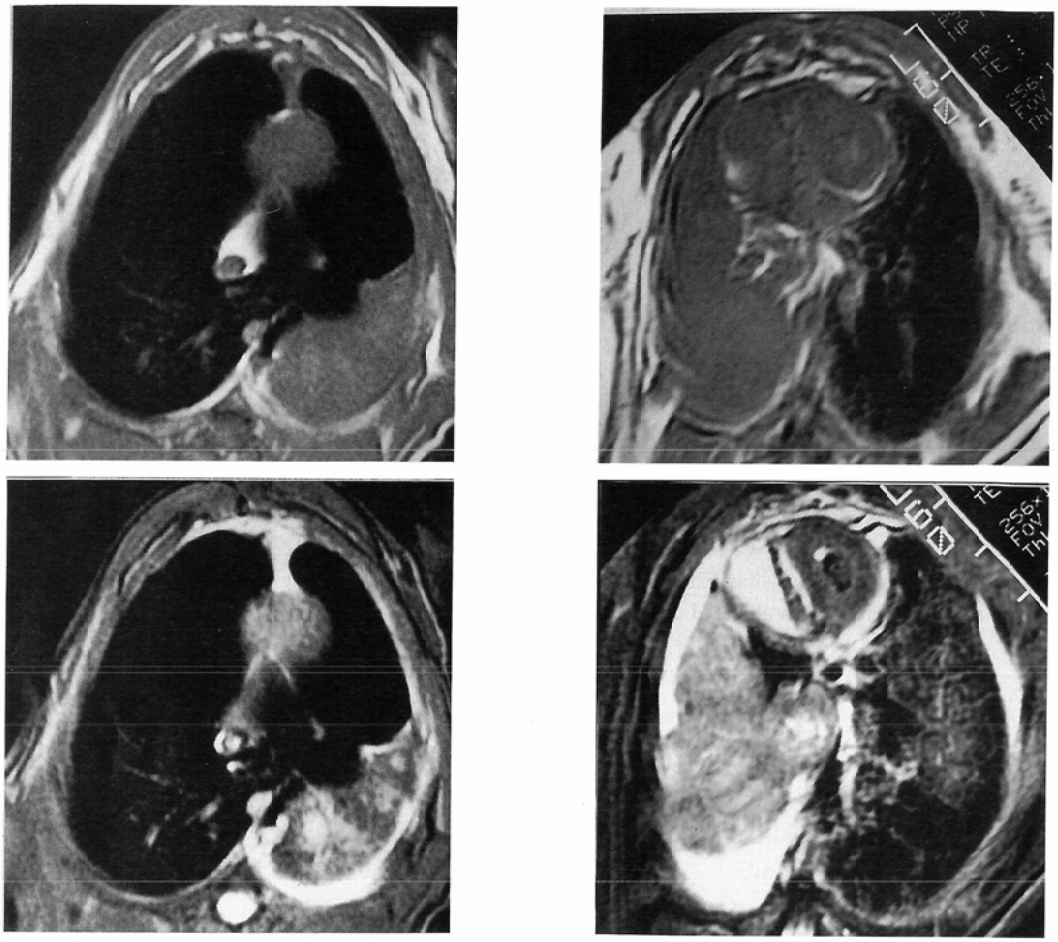

(A) Almost homogeneous isointensity relative to muscle was observed on T2 weighted images

(B) Homogeneous hyper intensity appeared in atelectatic pulmouary parenchyma on T2 weighted images

Fig. 2 Axial MR imaging (MRI) of rabbits: (A) 3days (No. 1), (B) 7days(No. 6), (C) 7days (No. 4), (D) 14days (No. 8), (E) 21 days (No. 11). The upper series consists of T 1 weighted (500/20) images, and the lower series of T2 weighted (2500/80) images. Note the atelectatic sides are left in (A), and right in (B)~(E).

形領域としてより明瞭に認められるようになった (Fig. 2(B), (C)). 14 日目に 2 羽中 1 羽でさらに増大傾向を示す類円形の陰影として認められ (Fig. 2(D)), さらに 21 日目には 2 羽ともにこの類円形の陰影は著明に増大し, その辺縁部には低信号帯の出現を認めた.

まとめると 21 日目において樹枝状構造の中心部は T1 強調像で等～高信号を, T2 強調像では高信号を, その辺縁部は T 1 強調像で低～等信号を, T 2 強調像では低信号 (Fig. 2(E)) の陰影として認められたということになる.

(b) MRI と肉眼病理所見との対比 (Fig. 2, 3)

次いで各時期の T2 強調軸位像に対応する断面の肉眼病理所見を i) 無気肺実質部と ii) 気管支周囲部に分けてそれぞれ対比検討した.

i) 無気肺実質部

実質部の信号強度は, 3 日目には骨格筋と比較して T1 強調像, T2 強調像ともに等信号である (Fig. 2(A)) が, 7 日目において T2 強調像で 1 羽はほぼ均一に, もう 1 羽は不均一な斑状に高信号が多数出現した (Fig. 2(B), (C)). 14 日目以降 21 日目もともに T1 強調像で等信号を, T2 強調

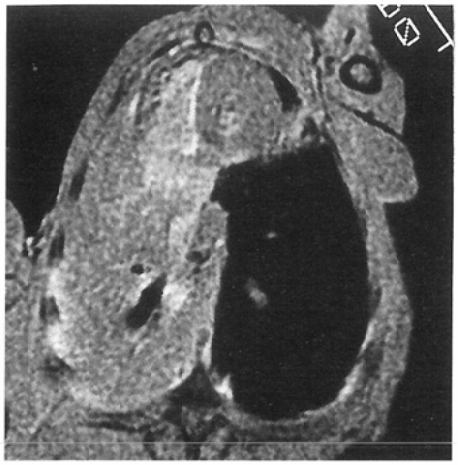

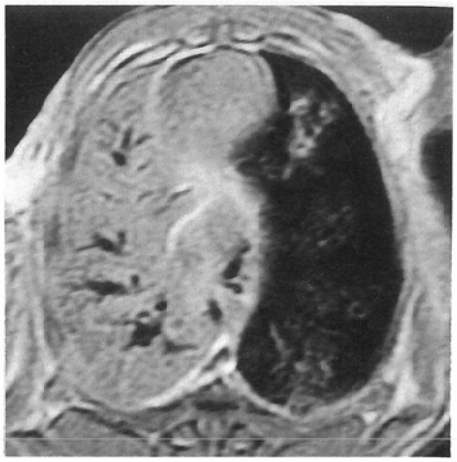

(C) Inhomogeneous hyper intensity appeared in atelectatic pulmonary parenchyma on T2 weighted images

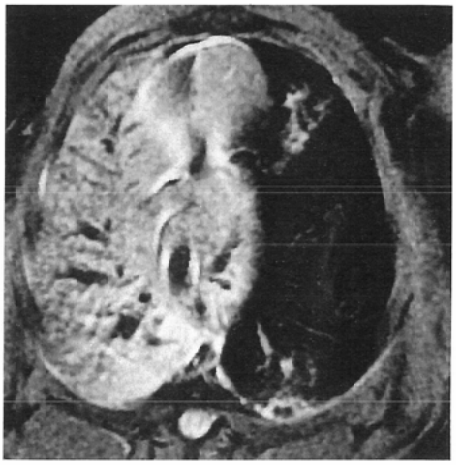

(D) The small hyperintensity lesion incresed with time in a round or dendroid shape on T2 weighted images

像で高信号を示した（Fig. 2(B), (E)）.

このMRI所見を対応する固定標本断面肉眼像や大切片標本肉眼像と対比した．3日目では実質部は著しく縮小し，断面は暗褐色充実性で内部は均一であった（Fig. 3(A)）．7日目のうちT2強調像でほぼ均一な高信号を呈した方は肉眼病理所見上も肺胞内の病変の分布は比較的びまん性で組織濃度の差はあまりなかったのに対し（Fig. 3(B)），不均一な斑状の高信号を呈した方は肺胞内に細胞成分に富む組織濃度の密な部分と液体成分に富んでいたと考えられる組織濃度の粗な部分が巣状に混在していた（Fig. 3 (C)）．14日目では次に述べる気管支部の拡張に伴って，実質部の容積はやや減少し，その組織濃度も減少した部分と増加した部分が巣状に混在していたが，巣状変化の1個1個のサイズはより粗大であった（Fig. 3(D)）．しかし14日目のMRI上は7日目に比べて容積の減少した実質部の信号強度の変化は明瞭でなかった．21日目では2羽ともに実質部の容積は著明に減少し，組織濃度も減少を認め，細胞成分は経時的に気管支中枢側に主に分布するように変化していた（Fig. 3(E)）.

ii）気管支周囲部

樹枝状構造は7日目より明瞭となり（Fig. 2(B), (C)），14日目以降，経時的に増大が目だった（Fig. 2(D), (E)）．21日目ではこの構造はさらに増大し，その辺縁部にはT1，T2強調像で低信号帯が認められた（Fig. 2(E)）.

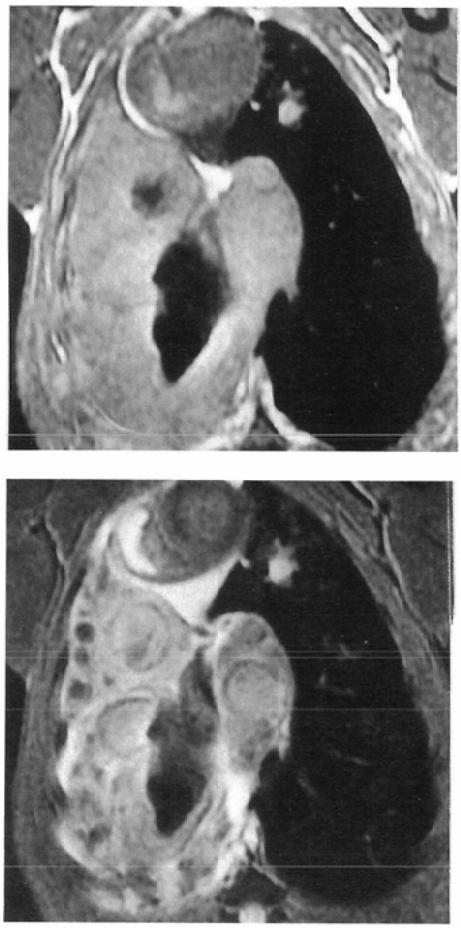

(E) The dendroid shape shows marked enlargement. In peripheral portion of the region,hypointensity band was observed on T 1 and T2 weighted images

この所見を対応する固定標本断面肉眼像や大切片標本肉眼像と対比した．樹枝状構造は比較的太いレベルの拡張した気管支内腔に対応していた．T1 強調像で等信号，T2 強調像で高信号を示した類円形構造の中心部は拡張した気管支内に膿汁が充満した部分に対応していた．気管支は経時的に拡張しており，特に 14 日目以降において嚢状に著明な拡張が認められ，内腔には白色調の膿汁が多量に貯留し，同部はT1強調像で等～高信号，T2強調像で高信号を示した（Fig. 3(D), (E)）．T1 強調像で低～等信号，T2 強調像で低信号を示した類円形構造の辺縁部は気管支の壁およびその周囲の肺胞に生じた肉芽の部分に対応していると考えられた．

(c) MRI にて特異的所見を呈した部分の病理組織との対比

今回の実験の MRI 所見の中で特に特異的と考えられたものは以下の 3 点であった（Table 2）．

i） 無気肺実質部の T2 強調像での経時的信号変化

ii） 無気肺実質部に 7 日目に生じた T2 強調像での斑状の高信号

iii） 拡張した気管支周囲に 14 日目以降に生じた T1，T2 強調像での低信号帯

以上 3 項目についてそれぞれ大切片標本光顕像や，薄切切片光顕像の対応する部分の組織所見を対比検討した．

i） 無気肺実質部の T2 強調像での経時的信号変化

初期の無気肺実質部は T2 強調像で等信号であったが 7 日目において上記のように一部が高信号を呈し，14 日目以降はすべて高信号を呈した．病理組織上は初期においては虚脱した肺組織への急性の炎症細胞浸潤とうっ血を主体としていた．後期には肉芽性の変化やそれに伴う肺胞構造の破壊や肺胞壁の線維化が目だっていた．肺胞構造の破壊が目だたない部分においては 1 個 1 個の肺胞の容量はその内部に浮腫性に滲出した血清成分が貯留するのに伴い経時的に増大する傾向を示していた．なお肺胞隔壁はいずれの時期においても対側に比べて肥厚していた（Fig. 4）．これらが T2 強調像の変化に反映されたものと考えられる．

ii） 無気肺実質部に 7 日目に生じた T2 強調像での斑状の高信号

7 日目のうち T2 強調像で均一に高信号を呈した家兎においては病理組織上も肺胞内の炎症性病変の分布はびまん性であり，軽度の肺胞の拡張を認める以外は 3 日目の変化と同様であった．一方これとは対照的に不均一な斑状の高信号が多数出現した病巣は，病理組織上も細いレベルの気管支とその周囲の肺胞内に好中球を中心とする炎症細胞が充満し肉芽性の変化を伴い細胞成分に富んでいた部分と，肺胞内にフィブリンが析出し液体成分に富んでいたと考えられる部分とが巣状に混在

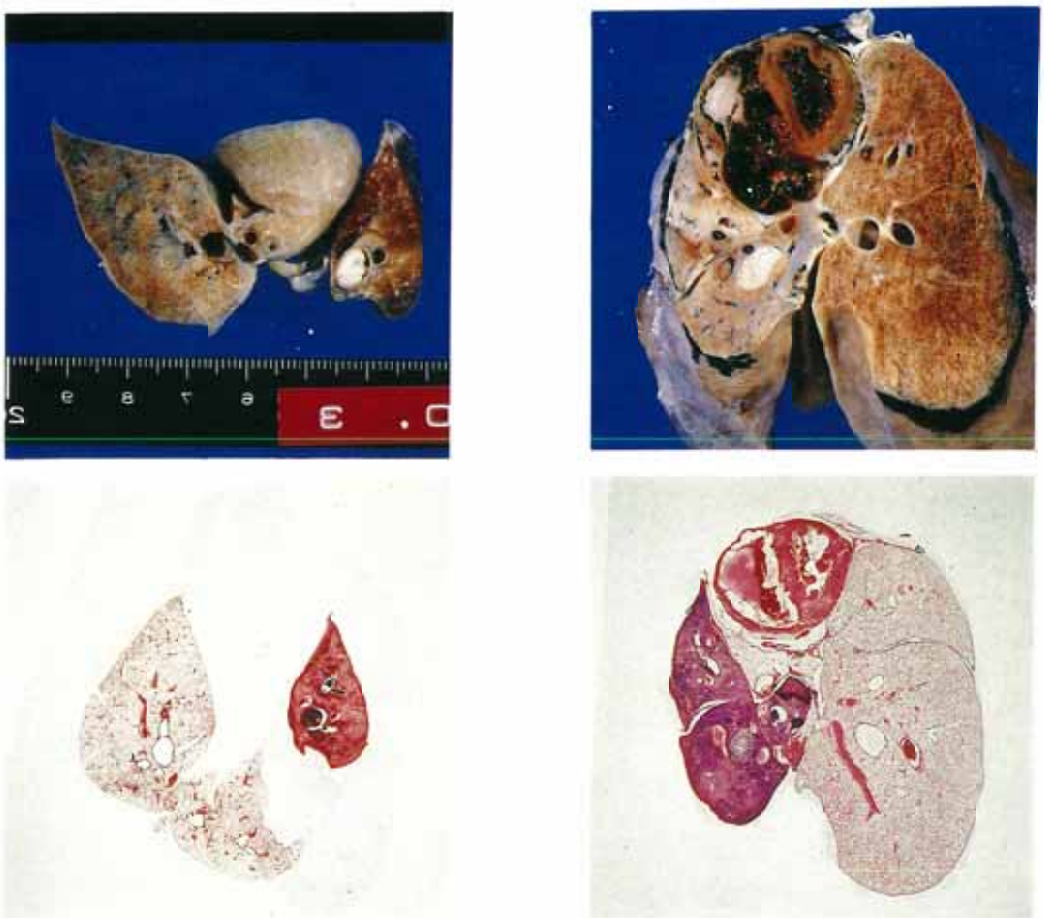

Fig. 3 (A)　　Fig. 3 (B)

Fig. 3　The macroscopic appearance of rabbits (A) 3 days (No. 1), (B) 7 days (No. 6), (C) 7 days (No. 4), (D) 14 days (No. 8), (E) 21 days (No. 11). Theupper series consists of the cut sections of the specimens after fixation but before embedding, the lower series consists of the gross appearance of the H-E stained slides. The orientation is the same as in Fig. 2. Some of the dilated bronchi in Figgs. (C) to (E) contained air, which represented as asignal region on MRI.

The difference between (B) evenly and (C) patchyly tissue distribution in peripheral pulmonary parenchyma was prominent. The round or dendroid shaped hyperintensity regions on T2 weihted images were cystic dilated bronchii.

していた．この組織学的な変化が，肉眼病理所見上，組織濃度の密な部分と組織濃度の粗な部分の巣状の混在として認められ，MRI はこれらの病理学的変化を反映していたと考えられる（Fig. 5）．

iii）拡張した気管支周囲に 14 日目以降に生じた T1，T2 強調像での低信号帯

樹枝状の構造は太く拡張した気管支に一致しており，その辺縁部に 14 日目以降出現した低信号帯は気管支壁や，周囲の結合組織および圧排され線維化した肺胞壁，さらには同部に生じた肉芽組織に一致していた．

特に 21 日目では気管支周囲から周囲の虚脱した肺組織の肺胞壁にまで線維化が進み肺胞構造の破壊された部分が目だった．気管支粘膜や上皮下組織は潰瘍性に脱落し平滑筋や気管支軟骨が露出していた．EV 染色やアザン染色により，周囲肺組織の肺胞壁にも膠原線維が証明された（Fig. 6）．なお気管支内腔には多核白血球が主体をなす膿汁が貯留しそれが T1 強調像で等～高信号，

Fig. 3 (C)

Fig. 3 (D)

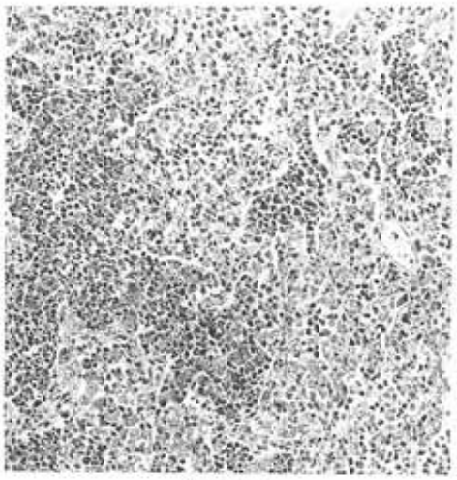

Fig. 4 (A)

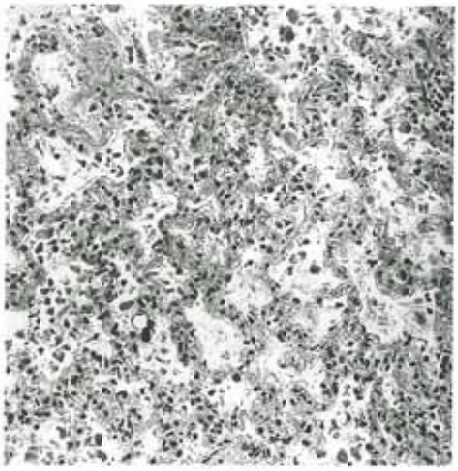

Fig. 4 (B)

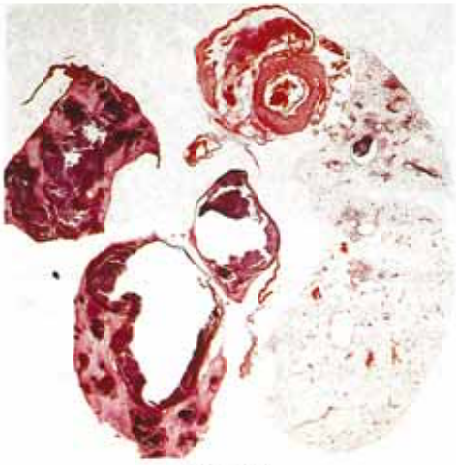

Fig. 3 (E)

Fig. 4 Light microscopic appearance (high power view) of atelectatic lungs : (A) 3 days (No. 1), (B) 7 days (No. 6), (C) 7 days (No. 4), (D) 14 days (No.8), (E) 21 days (No. 11)

(A) Diffuse polymorphonuclear leukocytes infiltration and marked hyperemia are noted and alveolar cavities are largely filled with mucus. (B) Alveolar walls are edematous and predominant mononuclear leukocyte infiltration is seen. (C) Granulomatous tissue changes are found to be disseminate within the destructive lesion. (D) Destructive lung tissue remains some areas of normal alveolar structures, and fat-laden macrophage are found to be scattered. Slight fibrosis and thickening of the alveolar wall are noted. (E) Dilatation of the alveolar cavities and fibrosis of the alveolar walls are noted. Peripheral lung tissue re-expanded with edematous fluid over time. (H-E stain, original magnification x200)

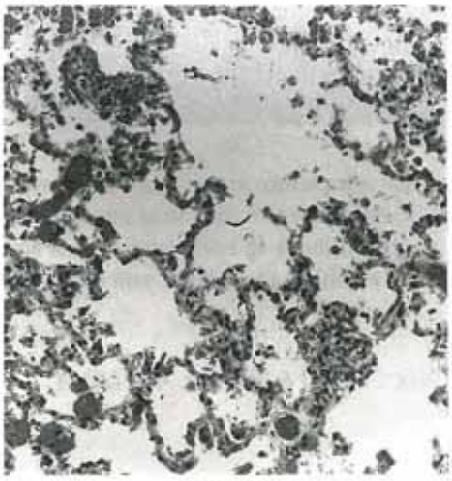

Fig. 4 (D)

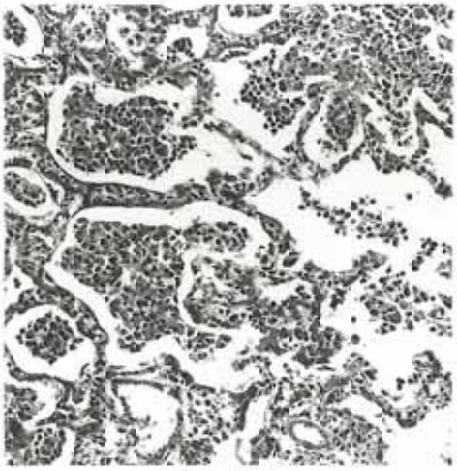

Fig. 4 (C)

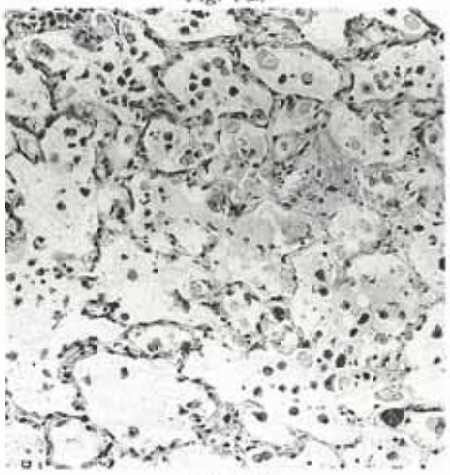

Fig. 4 (E)

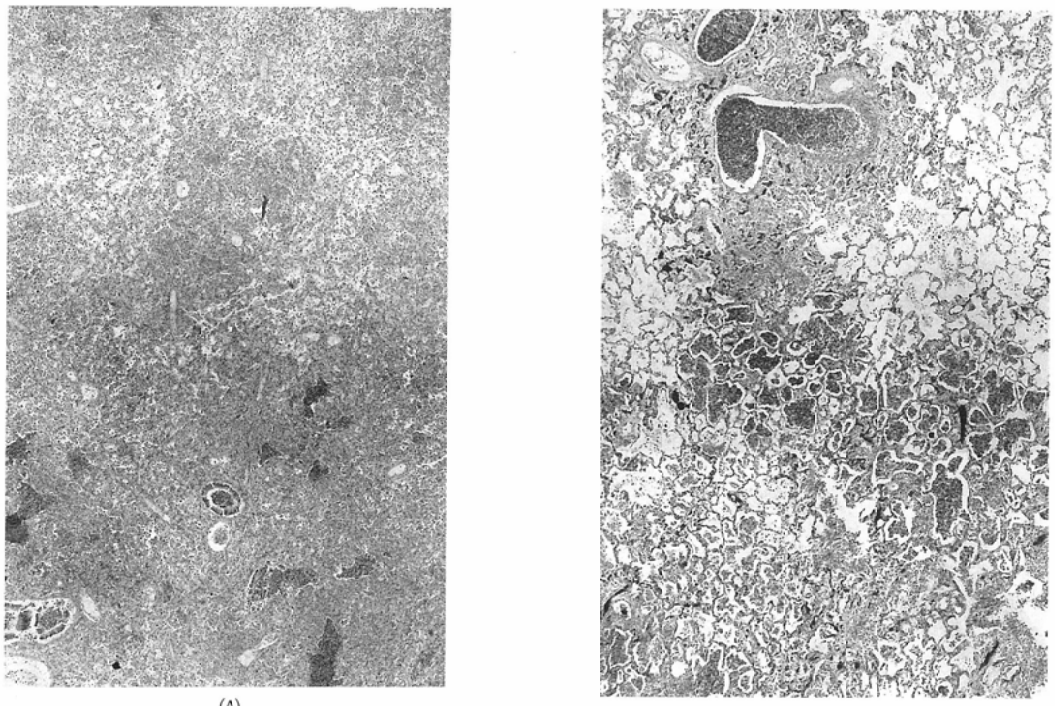

(A) (B)

Fig. 5 Light microscopic appearance (low power view) of atelectatic lungs 7 days after bronchial obstruction. (A) Left, (B) Right. These two specimens were obtained at the same days after bronchial obstruction were performed. However, the (A) shows an even distribution of acute inflammation, and the (B) patchy one. That is, areas of dilated alveolar spaces with fluids and that with inflammatory cells were scattered in (B). (H-E stain, original magnification x40)

T2 強調像で高信号を示したと考えられる.

Table 2 MRI findings of acute bronchial obstruction

	3days	7days	14days	21days
Signals				
atelectatic parenchyma	iso/iso	iso/high*	iso/high	iso/high
bronchus				
central area	iso/high	iso/high	iso/high	iso+/high
peripheral area				iso #/high
(signals on T1/T2 weighted image)				
Shape of bronchus	round	round or dendroid	round or dendroid	round
Size of bronchus	small	dilated	dilated	markedly dilated

high* : distribution patchy in one, even in another
iso+ : iso～high relative to muscle in some images
iso # : low～iso relative to muscle in some images

(A)

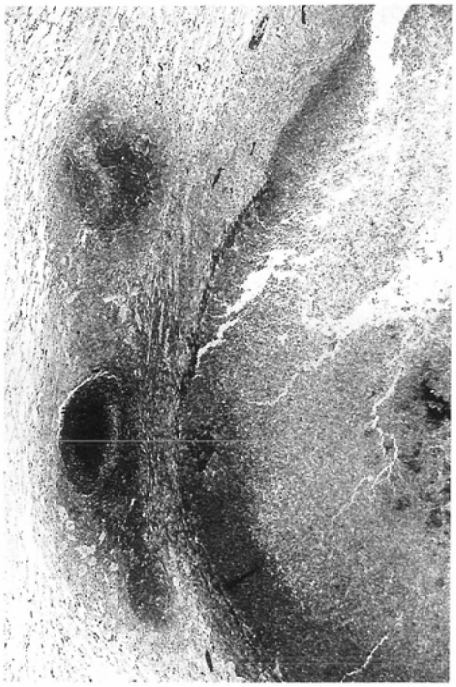

(B)

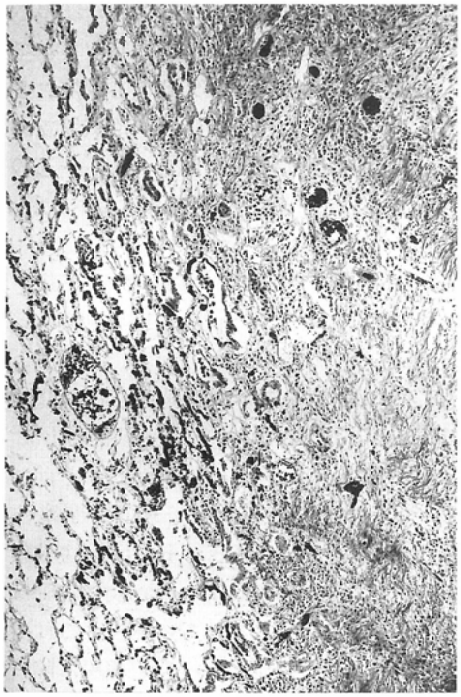

(C)

Fig. 6 Light microscopic appearance of the atelectatic lung at 21 days (No. 11). A large amount of collagen fibers proliferated on bronchial walls and the alveolar walls around the markedly dilated bronchus. (A) Left : H-E stain, x40, (B) Middle : azan stain, x40, (C) Right : azan stain, x 100.

考　察

胸部の画像診断はこれまで胸部単純X線写真とCTスキャンを中心に行われてきた．MRIは胸膜病変，胸壁病変，縦隔病変，肺門部病変，肺尖部病変などでCTスキャンに付加する情報が得られ有用とする臨床報告が多い[1),2),3),4),5)]．一方現在までの肺野病変のMRIの報告は比較的少なく，その有効性は一般に確認されるに至っていない．この原因として胸部においては心臓や肺による運動のアーチファクトに加え，空気が大部分を占める肺組織はプロトン密度が少なく信号自体が微弱で十分な信号／雑音比が得られないこと[6)]，さらに生体の肺組織はその空気と軟部組織が微細に混在する解剖学的特徴により磁場の不均一によるアーチファクト（magnetic susceptibility artifact）を生じやすいことなどがあげられる．しかし，心

拍同期や呼吸同期などのアーチファクト抑制法の普及に伴って，近年肺野病変でも一部にその有効性を示唆する臨床報告例を見るようになり，種々のびまん性肺疾患[7]や気腔性肺疾患の評価[8),9]，肺出血部の描出[10]，また肺野結節性病変ではそれによってひきおこされた末梢無気肺部との区別や種々の撮像法を用いた結節性病変自体の良悪性の評価[11),12]にも用いられるに至っている．今後は信号／雑音比の改善や磁場の不均一への対策[13),14]などによりMRIの肺野病変への臨床応用がさらに期待されている．

従来のX線を用いる画像では無気肺部のその診断は満足できるものではなかった．特に組織学的に複雑な変化を示しているにもかかわらずX線を用いた画像では一様な陰影としてのみ描出され，一部に急速静注下の造影CTで肺腫瘤と無気肺の濃染パターンが異なることによりその鑑別を試みた報告は見られる[15]ものの，その把握は十分でなかった[16]．

それに対して磁気共鳴（MR）現象は，生体で画像として利用される以前より試料のMR緩和時間（T1値，T2値）の差を利用して無気肺についても検討がなされており，単純な肺容積減少と炎症を伴う肺容積減少，あるいは腫瘍とその末梢の無気肺などの緩和時間の違いが報告されてきた[17),18]．生体における画像を中心としたその報告としてはHeroldら(1991)の閉塞性無気肺と非閉塞性無気肺とを信号強度パターンから鑑別しようとする報告がある[19]．またBourbouinら（1991）は無気肺とその中枢側の腫瘍との鑑別にT2強調像（heavily T2-weighted images）が有用とする病理との対比に基づく報告をしている[20]．一方動物実験では，気管支閉塞モデルにおいて経気道性のGd造影剤や経静脈性のGd造影剤の分布に関する動態的な報告も見られる[21]．しかし閉塞性無気肺自体の経時的・形態学的変化に関してMRIを用いて詳細に病理所見と対比検討した報告はこれまで検索し得た範囲では見あたらない．

この研究の特徴の一つに，Heitzman伸展固定法とセロイジン包埋法により対側肺も含めて画像と同一な任意の断面を得ることができ，ゆがみの少ない正確な病理対比が得られたことがある．Heitzman伸展固定法は従来，びまん性肺病変に対して高分解能CT所見とその病理像の対比に用いられてきた手法である[22]．画像と同一の位置関係を得るためには対側（健側）肺も含めて画像と一致する部位をスライスし対比することが望ましく，この方法が適していると考え採用した．またセロイジン包埋法は従来，神経病理学を中心に用いられてきた手法であるが，通常のパラフィン包埋法に比べて，より検体の収縮が少ないという特徴があり，これを生かした標本を得ることができる．またより大きな切片を完全連続で得ることもできる長所がある．しかし短所としては薄い切片が得にくく，また制作に時間がかかることであるが[23]，本実験には適当と考えられ採用した．

無気肺（atelectasis）のうち後天的に生じたものは一般に閉塞性または吸収性無気肺，圧迫性または受動性無気肺，傍瘢痕性無気肺，器質的変化に伴わない無気肺（massive atelectasis；術後無気肺を含む）に分類されている．なかでも閉塞性無気肺は側副換気の働かない太い気管支レベルの内腔が腫瘍，異物，分泌物などで完全閉塞され，それより末梢の肺内空気が血中に吸収されて生じるとされており，吸収性無気肺とも呼ばれる．そして経時的に無気肺内部の肺胞内や気管支内には浮腫性の液体が貯留する．以上これら一連の変化として急性気管支閉塞症候群(acute bronchial obstruction syndrome）の名称でも知られており[24]，その実験病理学的報告はTraube（1846）以来Tannenberg(1941)[25]，Spain(1954)[26]等により数多くなされ検討されてきている．

一方人体における無気肺の病理学的変化についてMcDonald（1949）らにより肺癌などによる多くの閉塞性無気肺では，完全閉塞する前に亜急性の気管支閉塞の時期が長く続き，閉塞性肺炎(obstructive pneumonitis）または慢性吸収性無気肺（chronic absorption collapse）と呼ばれる病態となることも報告されている[27]．これは急性気管支閉塞では末梢肺はいったん虚脱に陥り体積が減少するのに対して，亜急性の閉塞では末梢肺組織内の吸収された空気の肺胞部は浮腫性の血清

滲出物や，気管支分泌物で急速に置換されるため肺の容積はほとんど閉塞前と変わらないというものである．この時点で気管支内腔には粘液が貯留しmucoceleを形成し，末梢肺胞内には前述した血清浸出物が貯留し，いわゆる溺死肺（drowned lung）と呼ばれる状態となっている．このようにして生じる急性閉塞性気管支炎および細気管支炎のX線画像所見は基本的には非感染的に生じたものが主体をなす[28]．しかしさらにここに感染が合併すると急性炎症性変化が気道閉塞のためより遷延化し，リンパ球，形質細胞，マクロファージなどが遊走し慢性の炎症性変化に置き変わることとなる．こうした器質化の過程で分泌物は線維化で置換され，内部に小膿瘍を数多く残したまま肺組織の破壊と慢性炎症が進行し，複雑な病理像を示すことになる．

今回の実験結果では無気肺を経時的に観察することによりいくつかの特徴的なMRI所見が認められた．第1点は無気肺形成初期の肺実質の信号と14日目以降のその信号の差である．初期ではT2強調像で等信号であったが，7日目において一部がT2強調像で高信号を，14日目以降はすべてT2強調像で高信号を呈した．これは肺胞内に均一にせよ不均一にせよ血清成分が貯留していたものであり，T2強調像の信号の差は水分含量の違いを反映していたと考えられる．

第2点は同一時期のT2強調像で斑状の不均一な高信号と均一な高信号の生じた差である．7日目の2羽のうち1羽にT2強調像で斑状の高信号が出現したが，末梢気管支周囲に巣状に広がる炎症細胞浸潤および蓄膿によりなる組織濃度の密な部分である可能性は否定できなかった．しかしその家兎の病理標本には血清と考えられるフィブリンが析出した液体の充満した肺胞の集簇する部分を認め，もう一方にそれがないこと，またその程度が胸腔内に貯留していた胸水と同様であることより，液体成分に富んでいたと考えられる部分を反映していたと考えた．

第3点は後期に拡張した気管支周囲の低信号帯である．14日目以降，特に21日目において，拡張した気管支周囲にはそれをとりまくようにT1，T2強調像で低信号が認められた．これは気管支壁および周囲の肺胞の破壊に伴って生じた線維化を反映していたと考えられた．

今回の実験に関してはいくつかの問題点も指摘される．まずPVA spongeによる偏側の主気管支の急速な完全閉塞を行ったその実験方法であるが，肺腫瘍や中葉症候群など多くの疾患では，完全閉塞する前に亜急性の気管支閉塞が長く続き，閉塞性肺炎（慢性吸収性無気肺）と呼ばれる状態が生じており，実験的無気肺とはこの点が異なることが懸念される．しかしながら，これまでの実験報告では気管内，気管外いずれの閉塞方法でも急速な完全閉塞にて無気肺を作成しており，今回の実験でも特に閉塞期間が正確に管理されなければならないこともあり，本実験方法を用いざるを得なかった．したがって今回の実験のモデルは異物誤嚥や，喘息における一過性の粘液栓などによる無気肺発生の病態に近いと考えられる[29]．

次いで無気肺の領域であるが，今回は一側の全肺無気肺を作成した．肺葉性の気管支閉塞の場合，異なる像を呈する可能性が懸念される．肺葉単位の閉塞と一側無気肺とは，単に側副換気が存在するか否かの違いではなく，Steinら(1976)の報告のように，胸腔内圧がどのくらい陰圧になるかによって毛細血管の透過性に差が生じ胸水や肺胞内の浮腫性の液体貯留に差が生じている可能性があり，この両者で異なる経過を示す可能性が考えられる[30]．

また今回のMRIは動きのない標本を対象としている．生体での肺組織のMRIは現時点では臨床応用する上で運動のアーチファクトや空間分解能などの問題が残り，本実験で見られたごとくに明瞭な画像とならない．しかしこれらは今後，技術的に十分改善されるものと考えられ，将来MRIはその優れた組織分解能のため，肺野病変に対しても広く臨床応用されることが期待される．

最後に閉塞性無気肺の経時的変化をMRIで解析した今回の研究がどのような臨床的意義を持つかということについて考えてみたい．

1)　従来から報告されてきた無気肺内部の炎症巣

の発見と無気肺中枢側の腫瘍の診断において，無気肺自体の信号強度が経時的に変化するということの理解がそれに役だつ．

2) 無気肺自体の病期そしてさらにその可逆性を推定できる可能性がある．このことはその治療方針の選択に際して，単に異物除去，ステント挿入，気管支形成術など閉塞を解除する治療法だけでよいのか，末梢肺組織ごと手術的に摘出する適応となるのか，といったことを判断する上で参考となり，治療方針の決定に寄与し得ると考えられる．

結　論

1．実験的に無気肺を作成し，経時的にMRI像を観察し，病理所見と対比検討した．

2．無気肺内部にT2強調像で斑状の高信号と樹枝状変化の2種類の異常所見が描出され，これらが認められない無気肺実質部も含めてそれぞれ経時的に一定の傾向で変化した．

3．無気肺実質部のT2強調像での信号強度は3日目には等信号であったが，7日目以降，経時的に上昇する傾向が認められた．これは3日目には炎症細胞浸潤が主体であったのに対し，7日目以降肺胞内に浮腫性に滲出した血清成分が貯留し，経時的に水分含量が増大したことを反映したものと考えた．

4．T2強調像での斑状の高信号は7日目に一部に出現した．これは病理学的には血清の充満した肺胞の集簇する組織濃度の粗な部分が水分含量が多いため相対的に高信号として描出されたものと考えた．しかし細いレベルの気管支とその周囲の炎症性変化によるものの可能性は十分考えられたが，今回の対比では結論を得ることができなかった．

5．樹枝状構造は14日目以降明瞭に認めるようになり，特に21日目では著明に拡張し，その構造の辺縁にT1，T2強調像で低信号帯を認めた．これは病理学的には気管支の変化に対応し，拡大した気管支辺縁の低信号帯は気管支の壁から周囲の肺胞にかけての線維化を伴う肉芽形成が対応した．

6．MRI所見は閉塞性無気肺の病理組織学的所見を良く反映しており，その経時的・形態学的変化を理解することにより，治療法の選択に寄与し得る可能性があり，この点でも臨床上有用な診断手技となり得ると考えられた．

稿を終えるにあたり，御指導，御校閲を賜りました恩師高島　力教授に深甚なる謝意を表します．また終始御指導戴きました上村良一講師に心より深く感謝いたします．さらに病理学的側面で御指導戴きました本学附属病院病理部野々村昭孝助教授，ならびに本学精神神経学教室小林克治講師，また病理標本の作成に御協力戴いた本学精神神経学教室組織室池田輝男技師に心から感謝いたします．

なお本論文の要旨の一部は第20回日本磁気共鳴医学会総会（札幌，1992），第33回日本肺癌学会総会（名古屋，1992），第52回日本医学放射線学会総会（横浜，1993）で発表した．

文　献

1) Gamsu G, Webb WR, Sheldon P et al: Nuclear Magnetic resonance imaing of the thorax. Radiology 147: 473-480, 1983
2) Ross JS, O'Donovan PB, Novoa R, et al: Magnetic resonance of the chest; Initial experience with imaging and in vivo T1 and T2 calculations. Radiology 152: 95-101, 1984
3) von Schulthess GK, McMurdo K, Tscholakoff D, et al: Mediastinal masses; MR imaging. Radiology 158: 289-296, 1986
4) 上村良一，高島　力，小林　健，他：慢性膿胸に合併した悪性腫瘍のMRI，日磁医誌，13(4)，197-203，1993
5) 小林　健，高島　力，上村良一，他：肺門部肺癌における腫瘍と二次変化とのMRIによる鑑別—Mucous Bronchogramsの有用性—，肺癌，32(2)：163-170，1992
6) O'Donovan PB, Ross JS: Magnetic resonance of the pulmanary parenchyma; Initial experience at 0.6 tesla. Cardiovasc Intervent Radiol 8: 300-305, 1986
7) Müller NL, Mayo JR, Zwirewich CV: Value of MR imaging in the evaluation of chronic infiltrative lung disease; Comparison with CT. AJR 158: 1205-1209, 1992
8) Moore EH, Webb WR, Muller N, Sollitto R: MRI of pulmonary airspace disease; Experimen-

tal model and preliminary clinical results. AJR 146: 1123-1128, 1986

9) Verschakelen JA, Demaerel P, Coolen J et al: Rounded atelectasis of the lung; MR appearance. AJR 152: 965-966, 1989

10) Hsu BY, Edwards III DK, Trambert MA: Pulmonary hemorrhage complicating systemic lupus erythematosus; Role of MR imaging in diagnosis. AJR 158: 519-520, 1992

11) Müller NL, Gamsu G, Webb WR: Pulmonary Nodules; detection using magnetic resonance and computed tomography. Radiology 155: 687-690, 1985

12) 楠本正彦：肺癌における Gd-DTPA enhanced MRI の有用性に関する臨床的検討，日本医放会誌，52：358-371，1992

13) Bergin CJ, Noll DC, Pauly JM et al: MR imaging of lung parenchyma; A solution to susceptibility. Radiology 183: 673-676, 1992

14) Mayo JR, MacKay A, Müller NL et al: MR imaging of the lungs; Value of short TE spin-echo pulse sequences. AJR 159: 951-965, 1992

15) Onitsuka H, Tsukuda M, Araki A et al: Differentiation of central lung tumor from postobstructive lobar collapse by rapid sequence computed tomography. J Thorac Imaging 6(2): 28-31, 1991

16) Felson B: Mucoid impaction (inspissated secretions) in segmental bronchial obstruction. Radiology 133: 9-16, 1979

17) Huber DJ, Kobzik L, Melanson G, Adams DF: The detection of inflammation in collapsed lung by alterations in proton nuclear magnetic relaxation times. Invest Radiol 20: 460-464, 1985

18) Shioya S, Haida M, Ono Y et al: Lung cancer; Differentiation of tumor, necrosis, and atelectasis by means of T1 and T2 values measured in vitro. Radiology 167: 105-109, 1988

19) Herold CJ, Kuhlman JE, Zerhouni EA: Pulmonary atelectasis; Signal patterns with MR imaging. Radiology 178: 715-720, 1991

20) Bourgouin PM, McLoud TC, Fitzgibbon JF et al: Differentiation of bronchogenic carcinoma from postobstructive pneumonitis by magnetic resonance imaging; Histopathologic correlation. J Thorac Imaging 6(2): 22-27, 1991

21) Berthezène Y, Vexler V, Clèment O et al: Contrast-enhanced MR imaging of the lung; Assessment of ventilation and perfusion. Radiology 183: 667-672, 1992

22) Heitzman ER: The lung, radiologic-pathologic correlation. Mosby, St. Louis, Toronto, Princeton, 1984

23) 佐野 豊：組織学研究法；理論と術式．第6版，南山堂；96-136

24) Spencer H: Pathology of the lung. 4thed. Pergamon Press, New York, 1985

25) Tannenberg J, Pinner M: Atelectasis and bronchiectasis; An experimental study concerning their relationship. J Thorac Surg 11(6): 571-616, 1942

26) Spain DM: Acute non-aeration of lung; Pulmonary edema versus atelectaisi. Dis Chest 550-558, 1954

27) McDonald JR, Harrington SW, Clagett OT: Obstructive pneumonitis of neoplastic origin. J Thorac Surg 97-112, 1949

28) Burke M, Fraser R: Obstructive pneumonitis; A pathologic and pathogenetic reappraisal. Radiology 166: 699-704, 1988

29) Puhakka HJ, Svedström E, Kiuru A: Acute bronchial obstruction; An experimental rabbit model study. Int J Pediatr Otorhin olaryngol 18(2): 107-118, 1989

30) Stein LA, Vidal JJ, Hogg JC, Fraser RG: Acute lobar collapse in canine lungs. Invest Radiol 11(6): 518-527, 1976