The University of Osaka
Institutional Knowledge Archive

Title	子宮頸癌の放射線治療効果のMR imagingによる評価に関する研究
Author(s)	北垣, 一
Citation	日本医学放射線学会雑誌. 1995, 55(4), p. 215-221
Version Type	VoR
URL	https://hdl.handle.net/11094/18735
rights	
Note	

The University of Osaka Institutional Knowledge Archive : OUKA

https://ir.library.osaka-u.ac.jp/

The University of Osaka

子宮頸癌の放射線治療効果のMR imagingによる評価に関する研究

北垣　一

神戸大学医学部放射線医学教室（主任：河野通雄教授）
現　兵庫県立高齢者脳機能研究センター画像研究科

MR Imaging-Evaluation of Therapeutic Effect of Radiotherapy for Uterine Cervix Cancer

Hajime Kitagaki

The purpose of this study was to assess the diagnostic efficacy of MR imaging in evaluating the therapeutic effect of radiotherapy for carcinoma of the uterine cervix. Twenty patients with advanced carcinoma of the cervix who underwent radiotherapy were examined.

Based on the comparison between tumor size on the T2-weighted image before and after treatment, the response rate was as follows: CR 11, PR8 and NC 1. The response rate of the cases with a maximum tumor size less than 5 cm on MR images was superior to that of those with one larger than 6 cm. There was no correlation between clinical stage (FIGO) and response rate.

To evaluate accurately whether or not there was residual tumor at the end of treatment, we assessed the clinical findings in regard to recurrent tumor during 6 months after treatment that was used as the standard of reference. The findings of MR imaging and biopsy at the end of treatment were compared with the clinical findings. The accuracy of MR imaging was 90% (18/20) and that of biopsy was 80% (16/20). The accuracy in 14 cases that showed diagnostic accordance between MR imaging and histological findings of biopsy was 100% (14/14).

Therefore, it was concluded that MR imaging is very useful to elevate diagnostic accuracy for evaluation of the therapeutic effect of cervical carcinoma.

Research Code No.: *520. 9*

Key words: *MR imaging, Uterine cervix cancer, Radiotherapy, Therapeutic effect*

Received Jan. 5, 1994; revision accepted Apr. 27, 1994

Department of Radiology, Kobe University, School of Medicine (Director Prof. Michio Kono)／present: Department of Radiology, Hyogo Institute for Aging Brain and Cognitive Disorders

はじめに

子宮頸癌は，婦人科悪性腫瘍の中で最も頻度の高い疾患であるが，放射線療法による局所制御率が高く，治療効果の良好な疾患である．しかし，治療効果についての画像による客観的な評価方法は確立していない．近年登場したMRIは，従来のX線CTに比べ組織間コントラストに優れ，任意の断面が得られることから産婦人科領域の画像診断は大きく変遷をとげた．特に婦人科悪性腫瘍については，MRIの出現により診断精度が著しく向上したとする報告が多く見られる[1)-12)]．しかし，MRIによる婦人科悪性腫瘍の放射線療法後の骨盤内変化についての報告はあるが[13),14)]，効果判定に関する報告はまだほとんど見られない．今回著者は，子宮頸癌の放射線療法において客観的な治療効果判定を行うことを目的として，MRIの有用性について検討を行い，知見を得たので報告する．

対象ならびに方法

1．対　象

対象症例は，1989年7月から1992年2月までに当院放射線科において放射線療法が施行された臨床病期IIb以上で初発の子宮頸癌患者20例である．内訳はIIb期7例，IIIb期12例，IVa期1例であった．年齢は31歳から82歳（平均66.2歳）で，手術を施行した患者は含まれていない．組織学的には扁平上皮癌18例，腺癌2例であった．

2．使用装置および撮像方法

使用したMR装置は，1.5T（Philips社製Gyroscan, S15）または1.5Tおよび0.5T（Picker社製VISTA-MR）超伝導装置である．20例中14例を1.5T装置で，6例を0.5T装置により検査した．撮像にはSpin Echo法（SE法）を用いた．撮像条件は，T2強調像として1800～2000/80～100/2（TR/TE/excitations），T1強調像として500～600/15～20/4（TR/TE/excitations）である．撮像方向は横断および矢状断とし，スライス厚は8または

10mm, Field of View (FOV) を 35cm×35cm とし，撮像および再構成マトリックスは 256×256 とした．さらに 20 症例中 9 例については，Gd-DTPA を 0.1mMol/Kg body weight 静注直後に造影 MRI を撮像した．

3．放射線治療方法

外照射は，10MV ライナック X 線を用い 1 回 2Gy，週 5 回で計 50Gy 照射し，照射野は全骨盤とし症例により中心遮蔽を行った．Remote after loading system (RALS) による腟内照射は 60Co による高線量率腟内照射で，A 点線量で週 1 回 6Gy を 4 回，計 24Gy を照射した．

4．病巣部生検方法と生検による治療効果判定

放射線治療前後に病巣部の狙撃生検を施行した．治療後の生検は，内診と視診で腫瘍残存の疑われる部位を中心に膣鏡下で 1 ～ 3 カ所行った．

生検による放射線療法の治療効果判定は，得られた病理組織標本における viable な腫瘍細胞が残存する程度を，視覚的に高度残存（視野内に 2 / 3 以上），軽度～中等度残存（ごく小量～ 2 / 3 以下），まったく認めない，に分けそれにより放射線療法が無効，有効，著効の 3 段階で評価した．

5．検討方法

(1) MRI による放射線療法の 1 次効果の判定

a) 子宮頸癌の腫瘍部は T 2 強調像で正常頸部組織よりも高信号に描出されることから[1)-9)]，高信号領域を腫瘍の存在範囲とし，臨床経過に関する情報を知らされていない 2 名の放射線科医により、横断および矢状断の T2 強調像において頭尾，前後，左右の 3 方向を計測した．cm 単位で表し，小数点以下第 1 位を四捨五入し，治療前後での腫瘍体積を比較した (Table 1)．固形癌化学療法の判定基準[15)]に従い，治療後に腫瘍が完全に消失したものを CR

Table 1 patients characteristics

Case No.	Age	Clinical stage	Tumor diameter pre therapy	Tumor diameter post therapy
1	48	III b	6*6*6	0
2	72	II b	4*3*5	0
3	63	III b	5*3*4	1*1*1
4	77	II b	2*2*2	0
5	70	III b	3*3*3	0
6	76	II b	4*4*4	2*1*3
7	59	II b	7*6*10	7*6*10
8	73	III b	5*5*5	0
9	72	III b	6*5*5	2*2*2
10	31	III b	5*4*9	3*2*5
11	70	III b	6*2*4	0
12	68	III b	6*4*5	4*4*3
13	60	III b	7*4*10	4*4*2
14	43	II b	3*2*3	0
15	77	III b	3*4*5	0
16	82	IV a	4*5*6	0
17	82	III b	5*4*6	0
18	67	III b	2*2*3	0
19	75	II b	2*2*2	0
20	58	II b	4*6*6	2*2*2

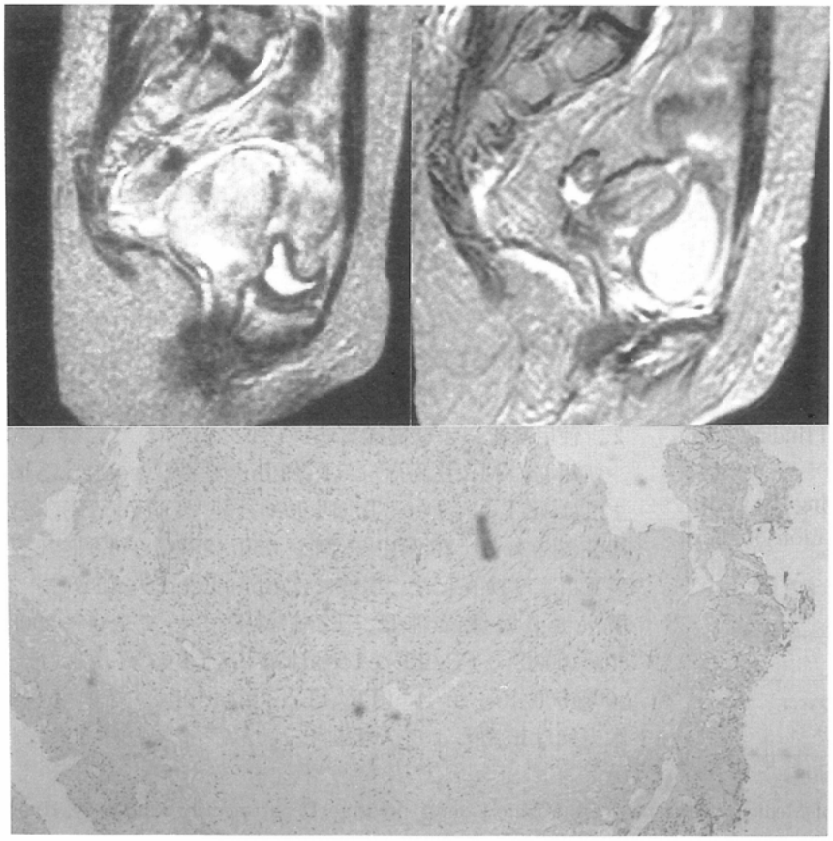

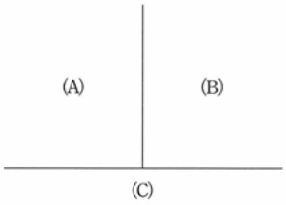

Fig. 1 Stage III b cervical cancer in a 48-year-old patient, (A) T2 weighted sagittal image shows a huge mass (external 50 Gy and internal 24 Gy).
(B) Sagittal T2 weighted image shows tumor disappeared. The cervix is not swelling.
(C) Microscopic observation (hematoxylin-eosin stain; ×40) shows necrotized tumor cells (on upper side) and invading small inflammatory cells (on downward).

(complete response) (Fig. 1), 50％以上縮小しているものをPR (partial response), 50％未満の縮小をNC (no change)と判定した.

b) Gd-DTPAを用いた造影T1強調像による治療効果判定の可能性についてもa) と同様の方法で治療前後の腫瘍径を測定し評価した.

(2) MRIと生検の治療効果判定の比較

上記のMRIにおける治療効果の判定結果を生検による判定との比較により, MRIの有用性と問題点について検討した. なお, 治療後のMRI, 生検の施行時期は放射線治療終了後それぞれ平均24.7日, 17.4日であった.

(3) 放射線治療後の経過観察

MRIによる放射線治療効果判定の評価には治療直後に手術的に切除し, 頸部全体の病理所見を得て行うのが理想であるが, 現実には困難である. しかし, 治療後の生検では頸部粘膜の一部を評価するだけで腫瘍の残存は評価できないと考え, 治療後一定期間の経過を観察し局所再発の有無により効果判定が妥当か否かを評価した. 観察期間があまり長期になると治療直後は腫瘍残存がなくても局所再発を起こしうるので期間を6カ月とした. 治療後6カ月以内に局所再発が確認できれば治療終了時点でも腫瘍が残存していたと考え, 6カ月後に局所再発がなければ放射線治療終了時はCRと評価した. なお, 局所再発の診断は放射線治療後6カ月間のフォローアップで生検で腫瘍細胞を認めたり, MRIで局所に腫瘤を認めた場合を再発の疑いと考え頻回に外来診察を行い, 局所に腫瘤を触知するようになった場合を再発確定と考えた.

(4) 治療効果を推定する因子について

MRIで測定した治療前腫瘍径が治療効果を左右するか否かについて検討した. 臨床病期についても治療効果と相関するか否かを検討した.

結　　果

1. MRIによる放射線療法の1次効果の判定

a) MRIのT2強調像による放射線治療効果判定の結果は20例中CRが12例, PRが7例, NC 1例であった.

b) Gd-DTPAによる造影MRIの結果では9例中CRが5例でPRが4例であった. 同一症例のT2強調像による効果判定で, CRが5例でPRが4例であったが, このうち7例 (CR 4例, PR 3例) の結果が一致していた.

2. MRIと生検の治療効果判定の比較

生検による治療効果判定の結果は, 著効が10例, 有効8例, 無効は2例であった. MRIと生検による治療効果判定が一致したのは60％ (12/20) であり, また, 腫瘍残存の有無については, MRIでPRであったが組織学的には無効の1例と逆に, MRIではNCであったが組織学的には有効であった1例も合わせ一致率は70％ (14/20) であった (Table 2).

3. 放射線治療後の経過観察の結果

Table 2 MRI-evaluation of therapeutic effect and histological finding after radiotherapy

residual tumor cells \ MRI	NC (No Change)	PR (Partial Response)	CR (Complete Response)
high		●	○
moderate ～slight	●	●●● ●	○○ ○
no		○○	●●● ●○○ ○○

● tumor diameter≧6cm
○ tumor diameter≦5cm

Table 3(i) Local recurrence within 6months after radiotherapy

		No.	Rec.(+)*	(−)
Biopsy	(+)	10	7	3
	(−)	10	1	9

		No.	Rec.(+)	(−)
MRI	(+)	8	7	1
	(−)	12	1	11

*: local recurrence within 6months affter radiotherapy

Table 3(ii) Local recurrence within 6months after radiotherapy

follow up result	Rec. (+)	(−)
MR (+) B (+)	6	0
MR (+) B (−)	1	1
MR (−) B (+)	1	3
MR (−) B (−)	0	8

MR (+)=residual tumor on MRI
MR (−)=no residual tumor on MRI
B (+)=residual tumor on biopsy
B (−)=no residual tumor on biopsy

治療後6カ月以内に局所再発を認め, 治療直後の腫瘍残存ありと思われたのは8例で, 治療直後の腫瘍残存なしと思われたのは12例であった. この結果を評価基準と考えて腫瘍残存の有無に関して正診率を計算した.

前記のように判定すると, MRIによる治療効果判定では腫瘍残存のあった8例中7例 (88％) が局所再発し, 残存のなかった12例中11例 (92％) は局所再発 (6カ月以内) がなかった. 一方, 生検でviableな腫瘍細胞が認められた例では10例中7例 (70％) に局所再発を認め, viableな腫瘍細胞が認められなかった10例中9例 (90％) は局所再発 (6カ月以内) しなかった(Table 3

Table 4 Relationship between therapeutic effect, clinical stage and tumor size

Therapeutic Effect		cases	CR	Local recurrence (within 6months after radiotherapy)
Clinical Stage	II b	7	4/7=57 %	4/7=57 %
	III b	12	7/12=58 %	4/12=33 %
	IV a	1	0/1=0 %	0/1=0 %
Tumor Diameter≧6cm		10	4/10=40 %	6/10=60 %
Tumor Diameter≦5cm		10	8/10=80 %	2/10=20 %

(i), (ii). MRIによる治療効果判定は18/20=90 %，生検による治療効果判定は16/20=80 %の正診率であった．

4．治療前腫瘍径と治療効果の対比

MRIで測定した治療前腫瘍径と治療効果を比較すると，最大径6 cm以上の10例中CRが4例(40 %)で，PRが5例，NCが1例であり，最大径5cm以下では10例中CRが8例(80 %)で，PRが2例であった．この結果，統計学的に治療前腫瘍径は治療効果を左右すると考えられた(Fisherの直接確率計算法；$p<0.10$)．一方臨床病期と治療効果についてはIIb期で局所再発率が4/7=57 %，IIIb期で4/12=33 %と病期の進行と再発率には明らかな関連を認めなかった（Table 4）．

考　　察

子宮頸癌は婦人科悪性腫瘍の中で最も頻度の高い疾患であるが，扁平上皮癌が90 %以上を占めており，腺癌である子宮体癌よりも放射線治療効果はよい．しかし，子宮頸癌全体の治療成績は5年生存率で子宮体癌よりも低い．その理由として，子宮体癌は臨床病期の1期で発見される例が多く，逆に子宮頸癌は進行した症例が多いことが上げられる[20]．したがって現在の子宮頸癌の治療成績は進行例の治療成績に左右される．日本の進行子宮頸癌の治療方針は，臨床進行期IIIa期までは手術適応があるが，IIIa期以下で高齢者や合併症を有する患者は放射線治療を施行し，IIIb期以上では放射線治療を施行する．したがって放射線治療の対象患者は病期が進行している症例が多いが，全身状態に問題があるが病期は進行していない症例もある．このように放射線治療の適応となる症例にはあらゆる病期の症例が存在しうる．

これまで子宮頸癌の放射線療法の効果判定は，内診と視診が主体で腫瘍の残存が疑われる部位を生検するという方法であった．しかし，視診や内診は検者の主観で異なり，生検は子宮頸部粘膜や粘膜下層の一部で全体の情報はなく，現実には生検を施行しない施設も多い．また，理学所見では進行子宮頸癌の骨盤内腫瘍進展，リンパ節転移は評価できない．そして多施設の放射線治療成績を集計して評価するためには治療効果判定基準を定め，それに基づいた比較が必要であるが，現在，子宮頸癌の放射線治療効果判定基準として確定したものはなく，施設間の評価の差をなくすために客観的情報に基づく判定基準が必要である．固形癌の化学療法の判定基準に準じて評価するのは一つの有用な方法であると思われる．このような判定基準に基づいて評価するためには，腫瘍を直接描出できる画像診断法が必要であり，X線CT，MRI，超音波，血管造影があげられる．このうち超音波，血管造影には単独で子宮頸癌の治療前の臨床病期決定が可能とする報告はなく腫瘍自体の描出能は劣る．次にX線CTは腫瘍と骨盤内結合織の境界はX線吸収値の差が大きいので，明瞭に描出でき子宮外に広がるような大きな腫瘍の進展範囲は評価できるものの，子宮頸部に限局した小さな腫瘍では正常頸部組織と腫瘍にX線吸収値の差が少ないため識別は難しい[21-23]．したがって，残存腫瘍の有無をX線CTで評価することは困難と思われる．

これに対しMRIは，子宮頸部の正常組織と腫瘍とのコントラストがX線CTなど他の画像診断法と比較してはるかに大きく，最小で径5mmの腫瘍まで描出可能と報告されており[1]，また任意の断面が得られるために進展範囲の把握にも優れ原発腫瘍の画像評価法としては最もすぐれており，放射線治療効果判定の画像診断法としても期待できる．そこで今回著者は20例の子宮頸癌症例に，MRIによる放射線治療効果判定を行ったので，以下にその各検討項目について考察する．

1．MRIによる放射線療法の一次効果の判定

a）T2強調像による治療効果判定について

著者の検討した20症例で腫瘍の信号強度が大きく変化したという症例はなかったため，腫瘍の信号強度変化は検討対象とせず，腫瘍径の変化のみをT2強調像による治療効果判定基準とした．

b）Gd-DTPA造影T1強調像による治療効果判定について

Gd-DTPA造影T 1強調像では病巣部が軽度造影され腫瘍の内部構造の把握が容易であるとする報告があり[24),25)]治療後の腫瘍径だけでなく，残存腫瘍のうちviable cellsがどの程度占めているかの評価が期待された．著者が検討した症例では，治療前には頸部の腫瘍がやや低い濃染を受け，周囲組織が強く濃染された．Hricakらも子宮頸癌に対してGd-DTPAによる造影MRIを施行して同様の結果を得ており，この原因として子宮頸部は癌腫のため鬱血が生じてHypervascularになっていることが考えられると結論づけている[24]．CRと考えられた症例で造影MRを施行した症例では頸部は全体に強く造影され，生検では放射線治療による線維化が著明であったことから，治療後の子宮頸部は早期の放射線線維化と浮腫を伴っており，強い濃染を示すものと考えられた．また造影MRIを施行したPRの症例で，治療後に頸部組織の造影の受け方が不均一

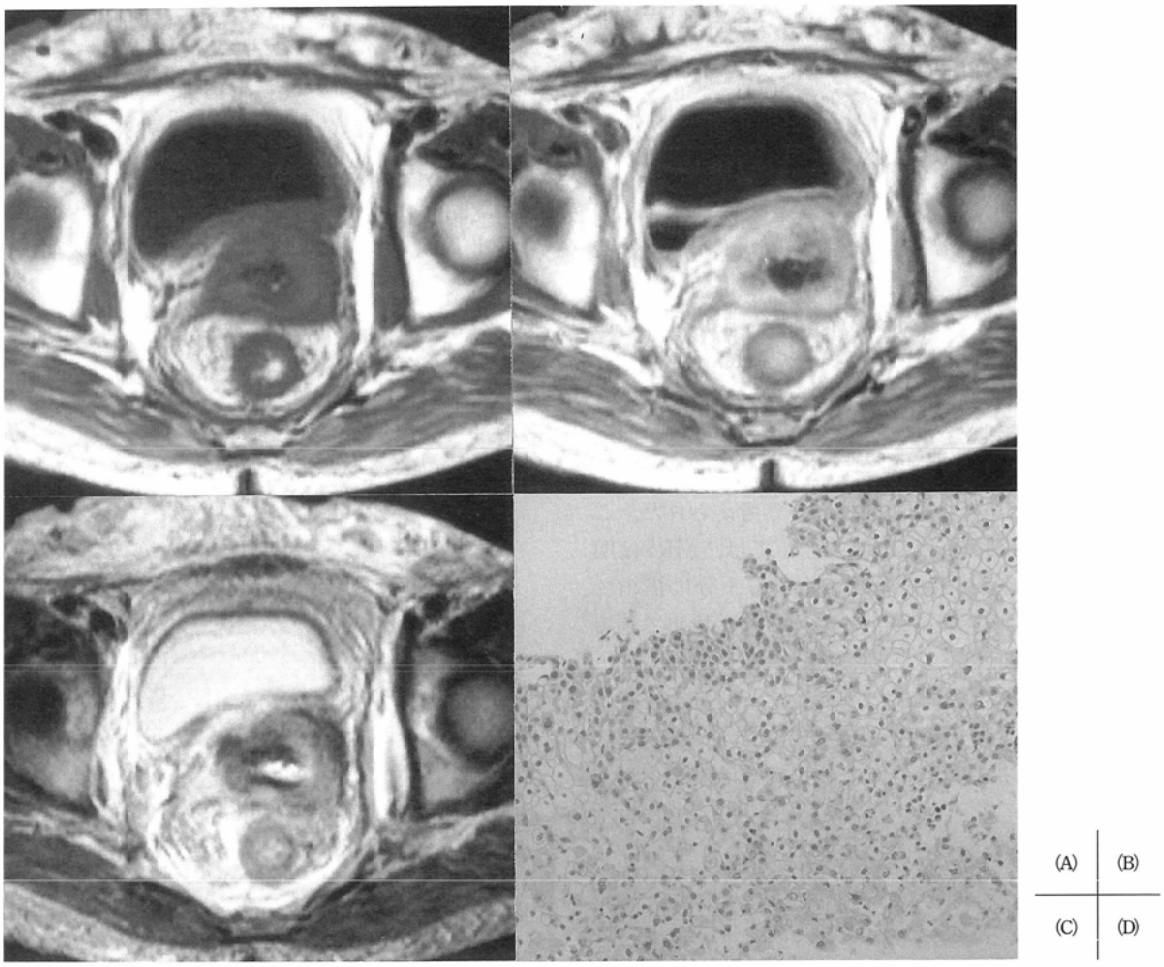

Fig. 2 Stage III b cervical cancer in a 68-year-old patient post radiation therapy (external 50 Gy and internal 24 Gy).
(A) T1 weighted axial image (B) Gd-DTPA enhanced T1 weighted image (C) T2 weighted image (D) Histological specimen (hematoxylin-eosin stain; ×40)
The cerivix is large and homogeneous on the T1 weighted image. After injection of Gd-DTPA, the cervix is inhomogeneous high signal intensity. Lower signal area of the cervix at (B) seems to be higher signal area of the cervix on the T2 weighted image (C). The center of the cervix, low on Gd-DTPA enhanced T1 weighted image and very high on the T2 weighted image, seems to be mucus of the cervical canal.
The microscopic observation shows the viable cells are still to be seen at epithelium but most of the cancer cells to be degenerated.

であった例では(Fig. 2)，子宮頸管よりのやや低い濃染を示す部分の治療後の生検で，上皮側に viable な腫瘍の残存が認められたことから，低い濃染を示す部分が viable な残存腫瘍と考えられた．しかし，正常組織と残存腫瘍の境界が不明瞭な部分があり，今回の検討においては造影T1強調像では残存腫瘍のサイズを正確に評価できない症例があった．Hricak らは造影T 1強調像では T2強調像より腫瘍の輪郭は不鮮明になり，子宮頸癌においては有用性が少ないと報告している[24]．我々の症例では放射線治療という修飾因子が付加され，局所の浮腫や炎症性変化が生じ，血管増生や血管透過性の亢進があり，造影効果を増強し，正常組織と残存腫瘍の境界が不明瞭になったと思われる．したがって通常の造影T 1強調像での正確な治療効果判定は期待できない．しかし，Yamashita らは Dynamic study では子宮頸癌と正常頸部との境界は明瞭であるとしている[25]．また，Wessbecherらは脳腫瘍の造影MRIにおいて，delayed enhancementにより腫瘍が描出されることを示しており[28]，造影MRIにおいて 造影剤投与後の撮像のタイミングに検討の余地がある．

2．MRIと生検の治療効果判定の比較

MRIと生検の治療効果判定で腫瘍残存の有無が一致したのは14/20＝70％であった．一致しなかった症例の内訳は，MRIではPRであったが，生検で著効の場合が2例，MRIでCRであったが，生検で無効1例，有効3例の計4例あった．以上の6症例で生検結果と6カ月以内の再発の有無との一致率は2/6＝33.3％（Table 3）で，MRIと6カ月以内の再発の有無との一致率（4/6＝66.7％）がこれを上回り，MRIによる治療効果判定が有用であった．MRIでPR，生検で著効の場合については腔内照射では粘膜面の治療線量が多く，表層では腫瘍は残存がなくとも，深部線量が少ないため深部に腫瘍が残存したことが原因と思われる．またMRIでCR，生検で無効または有

効であった3例中2例は，MRI施行後の再度の生検で腫瘍細胞を認めず，生検時期が放射線治療後早期であり，MRIで描出できなかったが放射線治療効果により少量の残存腫瘍細胞が死滅し再発しなかったものと思われる．

3．放射線治療後の経過観察の結果

MRIによる治療効果判定と生検による治療効果判定の成績を6カ月間の経過観察により検討した結果，MRIの正診率は90％（18/20）で，生検の正診率は80％（16/20）であり，統計学的に有意差はなかった．腫瘍残存の有無について両者の結果が一致した場合，MRI，生検ともに残存腫瘍ありとした6例全例が局所再発（6カ月以内）を認め，ともに残存腫瘍なしとした場合は8例全例が局所再発（6カ月以内）がなく，正診率は14/14＝100％で両者の結果が一致した場合の信頼性は高いと考えられた．このような高い正診率が得られた理由としては，MRIは明らかな腫瘍塊があれば，粘膜面でなくても十分に描出でき，生検は粘膜面に限られるが，小さな病巣も検出できるという相補的な関係にあることがあげられる．

したがって，MRI単独での放射線治療効果判定は正診率において従来の方法と同等の結果であったが，従来の判定法にMRIを併用した場合にはより正確な治療効果判定が期待できる．

4．治療効果を推定する因子について

結果4に示したごとく臨床病期と治療効果に相関はなかった．しかし治療前腫瘍径6cm以上と5cm以下では治療効果に差があった．臨床病期は予後と相関するように定められているが，内診所見により決定され，検者により異なる可能性がある．今回我々の検討した症例ではIIb期とIIIb期が多かった．両者の相異点は腫瘍の骨盤壁直接浸潤の有無で，MRIでも骨盤壁直接浸潤は決定困難な場合があるが，腫瘍径の測定は客観的で，MRIで測定した腫瘍径と手術標本で測定した腫瘍径は極めて強い相関を示している[27]．また，放射線治療による1次効果は腫瘍が照射範囲内に限局しておれば腫瘍量が重要な要素となる．重要な予後因子である腫瘍径が子宮頸癌の臨床病期分類に含まれないことを指摘する論文もあるが[26)-27)]，今回の結果は内診による旁結合織浸潤の診断よりも，MRIで測定した腫瘍径が治療効果を左右する因子であることを示し，腫瘍径により治療線量も変えるべきであることを示唆していると考えられる．

結　語

1．MRI単独での子宮頸癌の放射線治療効果判定は従来の方法と同等の結果であった．しかし，MRIは深部病巣の描出，リンパ節を含む腫瘍全体像の把握に優れ，腫瘍径を測定することにより客観的に評価することが可能である．これは表層粘膜の所見を中心とした従来の内，視診と生検による診断と相補的な関係にあり，従来法の欠点を補っている．

2．MRIによる腫瘍径は治療効果を推定する因子として重要であり，最大径6cm以上のものは，腫瘍が残存する可能性が高いので，治療線量の増量を考慮したり治療後のMRIと生検の併用による慎重な経過観察が必要と考えられた．

3．造影MRIは腫瘍のviabilityについての情報をもたらす半面，残存腫瘍と正常頸部との境界が不明瞭になるという欠点があり，単独での効果判定には造影剤投与後の撮像のタイミングを含めた今後の検討が必要と思われた．

稿を終えるにあたり，懇切なるご校閲を賜わった神戸大学放射線医学教室河野通雄教授に深甚なる感謝の意を表します．また貴重な症例を提供頂いた産婦人科教室望月眞人教授および産婦人科教室員各位，終始ご指導を頂いた三木市民病院放射線科藤井正彦医長，および神戸大学放射線医学教室の皆様に深謝致します．

本論文の内容は1992年4月，第51回日本医学放射線学会総会（横浜）において発表した．

文　献

1) Togashi K, Nishimura K, Itoh K, Fujisawa I, et al: Uterine cervical cancer; Assessment with high-field MR imaging. Radiology 160: 431-435, 1986
2) Powell MC, Worthington BS, Sokal M, Wastie M, et al: Magnetic resonance imaging; Its application to cervical carcinoma: Br J Obstet Gynaecol 93: 1276-1285, 1986
3) Angel C, Beecham JB, Rubens DJ, Thornbury JR, et al: Magnetic resonance imaging and pathologic correlation in Stage IB cervix cancers. Gynecol Oncol 27: 357-365, 1987
4) Javitt MC, Stein HL, Lovecchio JL: MRI in staging of endometrial and cervical carcinoma. Magn Reson Imaging 5: 83-92, 1987
5) Hricak H, Lacey CG, Sandles LG, Chang YCF, et al: Invasive cervical carcinoma; Comparison of MR imaging and surgical findings. Radiology 166: 623-631, 1988
6) Rubens D, Thornbury JR, Angel C, Stoler MH, et al: Stage IB cervical carcinoma; Comparison of clinical, MR, and pathologic staging. AJR 150: 135-138, 1988
7) Greco A, Mason P, Leung AW, Dische S, et al: Staging of carcinoma of the uterine cervix; MRI-surgical correlation. Clin Radiol 40: 401-405, 1989
8) Togashi K, Nishimura K, Sagoh T, et al: Carcinoma of the cervix; staging with MR imaging. Radiology 171 (1): 245-251, 1989
9) Kim SH, Choi BI, Lee HP, Kang SB: Uterine cervical carcinoma; Comparison of CT and MR findings. Radiology 175: 45-51, 1990
10) Doomes GC, Hricak H, Crooks LE, Higgins CB: Magnetic resonance imaging of the lymph nodes; Comparison with CT. Radiology 153: 719-728, 1984
11) Lien HH, Blomlie V, Kjrstad K, KjΦrstad K, et al:

Clinical stage I carcinoma of the cervix ; Value of MR imaging in determining degree of invasimeness. AJR 156 : 1191-1194, 1991

12) Sironi S, Belloni C, Taccagni GL, Taccagni GL, et al : Carcinoma of the cervix ; Value of MR imaging in detecting parametrial involvement. AJR 156 : 753-756, 1991

13) Arrive L, Change YCF, Hricak H, Brescia RJ, et al : Radiation induced uterine changes ; MR imaging. Radiology 170 : 55-58, 1989

14) Sugimura K, Carrington BM, Quivey J, Hricak, H : Post-radiation changes in the pelvis ; Assessment with MR imaging. Radiology 175 : 805-813, 1990

15) 日本癌治療学会：固形癌化学療法直接効果判定基準, 21, 1986

16) Ebner F, Kressel HY, Mintz MC, Carlson JA, et al : Tumor recurrence versus fibrosis in the female pelvis ; Differentiation with MR imaging at 1.5T. Radiology 166 : 333-340, 1988

17) Williams MP, Husband JE, Herson CW, Cherryman GR, et al : Magnetic resonance imaging in recurrent carcinoma of the cervix. Br J Radiol 62 : 544-550, 1989

18) Ebner F, Kressel HY, Mintz MC, Carlson JA, et al : Tumor recurrence versus fibrosis in the female pelvis ; Differentiation with MR imaging at 1.5T. Radiology 166 : 333-340, 1988

19) Eising EG, Reiser MF, Vassallo P, Peters PE : Cystic pelvic mass in a patient having recurrent carcinoma of the cervix. Invest Radiol 25 : 205-208, 1990

20) Boronow RC : Advances in diagnosis, staging and management of cervical and endometrial cancer, stages I and II. Cancer 65 : 648-659, 1990

21) Whitley NO, Brenner DE, Francis A, Villa Santa U, et al : Computed tomographic evaluation of carcinoma of the cervix. Radiology 142 : 439-446, 1982

22) Walsh JW, Gopleud DR : Prospective comparison between clinical and CT staging in primary cervical carcinoma. AJR 137 : 997-1003, 1981

23) Vick CW, Walsh JW, Wheelock JB, Bewer WH : CT of the normal and abnormal parametria in cervical cancer. AJR 143 : 597-603, 1984

24) Hricak H, Hamm B, Semelka RC, Cann CE, et al : Carcinoma of the uterus ; Use of gadopentetate dimegluminne in MR imaging. Radiology 181 : 95-106, 1991

25) Yamashita Y, Takahashi M, Sawada T, Miyazaki K, et al : Carcinoma of the cervix ; Dynamic MR imaging. Radiology 182 : 643-648, 1992

26) Burghardt E, Hofmann HM, Ebmer F, Haas Y, Tamussino K, et al : Magnetic resonance imaging in cervical cancer ; A basis for objective classification. Gynecol. Oncol. 33 (1) : 61-67, 1989

27) Hricak H : Cancer of the uterus ; The value of MRI pre- and post -irradiation. Int. J. Radiation Oncology Biol. Phys. 21 : 1089-1094, 1991

28) Wessbecher FW, Maravilla KR, Dalley RW : Optimizing brain MR imaging protocols with gadopentetate dimeglumine ; Enhancement of intracranial lesions on spin-density- and T2-weighted images. AJNR-Am-J-Neuroradiol. Jul-Aug 12 (4) : 675-679, 1991