The University of Osaka
Institutional Knowledge Archive

Title	肝動脈塞栓術の肝循環動態に及ぼす影響-特に門脈血流に関する検討-
Author(s)	廣田, 省三; 奥田, 謙一郎; 佐古, 正雄 他
Citation	日本医学放射線学会雑誌. 1988, 48(2), p. 124-129
Version Type	VoR
URL	https://hdl.handle.net/11094/18736
rights	
Note	

The University of Osaka Institutional Knowledge Archive : OUKA

https://ir.library.osaka-u.ac.jp/

The University of Osaka

日本医放会誌：48（2），124—129，1988（昭63）

肝動脈塞栓術の肝循環動態に及ぼす影響

—特に門脈血流に関する検討—

神戸大学医学部放射線医学教室
廣田　省三　奥田謙一郎　佐古　正雄
清水　雅史　長谷川正和　渡辺　英明
田中　浩司　土師　守　河野　通雄

（昭和62年3月9日受付）
（昭和62年7月9日最終原稿受付）

The Evaluation of the Portal Hemodynamic Changes after Transcatheter Hepatic Arterial Embolization

Shozo Hirota, Kenichiro Okuda, Masao Sako,
Tadafumi Shimizu, Masakazu Hasegawa, Koji Tanaka,
Mamoru Hase and Michio Kono
Department of Radiology, Kobe University School of Medicine

Research Code No. : 514.4

Key words : Portal hemodynamics, Embolization, Esophageal varix, WHVP

Portal hemodynamic changes after hepatic arterial embolization (HAE) were studied to clarify the cause of rupture of esophageal varices after HAE.

Wedged hepatic vein pressure (WHVP) was measured before and immediately after HAE on 28 patients with unresectable hepatoma. In addition, splenic blood flow was also evaluated by dynamic CT, with analysis of time-density curves of the aorta and spleen; peak density of spleen was expressed as percent to that of the aorta, dividing the value by the peak time difference between spleen and aorta (A-S ratio). The embolic materials used were gelatin sponge cubes (GS) in 14 cases, Lipiodol with GS in 6, iron microspheres suspension with external magnetic control (FPS) in 4, and FPS with GS in 4.

WHVP after HAE with GS and/or FPS showed an elevation in 50% of the cases. The A-S ratios after HAE in these groups increased in all cases examined (5 cases). The pressure elevation after HAE to both the right and left hepatic arteries was higher than that of either to right or to left hepatic artery. In contrast to these results, WHVP after HAE with lipiodol and GS showed a tendency to descent (67%). The A-S ratios decreased in all cases examined (3 cases) in this group. From the results it is postulated that HAE with GS and/or FPS will bring the hepatic arterial blood flow to the splenic artery, as shown on A-S ratios, to results in increase of portal blood flow via the splenic vein affecting the WHVP to elevate.

Concerning HAE with Lipiodol, temporal occlusion of hepatic sinusoids has been suspected to occur. In fact, the results of this study revealed the descent of post-sinusoidal pressure, WHVP, with subsequent increased resistance to portal flow as shown on the decrease of A-S ratios.

Conclusively pre-HAE evaluation for esophageal varices is essential to avoid the rupture after HAE, and treatment of varices should be done prior to HAE when present. In addition,

localized HAE as close as possible to tumor will be safer than widespread HAE, especially with Lipiodol.

はじめに

肝細胞癌に対する動脈塞栓術（TAE）は，その優れた治療効果により，現在では手術不能肝癌に対する標準的な治療法となっている．TAE後の合併症についても，胆のう炎をはじめ多くの報告がみられる[1]．しかし，腹水の出現や食道静脈瘤破裂など門脈循環動態に及ぼす合併症についての研究は少ない．そこで我々は，TAE前後の門脈循環動態を分析するため，WHVPの測定及びdynamic CTによる脾血流の解析を用いて検討したので報告する．

対象ならびに方法

1）WHVPによる方法

28例の肝細胞癌症例を対象とし，門脈圧の指標とされるWedged Hepatic Vein Pressure（WHVP）をTAE前後に測定した．使用したカテーテルは，メディテック社製，7Fr Standard Occlusion balloon catheterを用い，測定部位は塞栓した同側葉で行ない，腫瘍の直接の影響を避けるため腫瘍の存在する区域と異なる部位にて測定し，塞栓前後のWHVPの変化を塞栓物質，塞栓範囲，測定部位ごとに対比検討した．また，うち5例では，TAE前後のWHVPの変化を，塞栓葉及び非塞栓葉で測定し対比検討を加えた．さらに，Arterial-Portal shunt（以下A-P shunt），Arterial-Venous shunt（以下A-V shunt）が存在する場合のWHVPの変化についても検討した．圧の上昇，下降の判定は呼吸性移動を考慮して20mmH_2O以内の変化は不変とし，20mmH_2O以上の変動を上昇，あるいは下降と判定した．使用した塞栓物質は4種類でその内訳は，Gelatine Sponge（以下GS）単独群14例，LipiodolとGS併用群6例，鉄粒子と多糖類を用いたFPS群4例，及びFPSとGS併用群4例である．

2）Dynamic CTによる脾血流の検討

8例にTAE前及び3日から1週後にdynamic CTを施行した．方法は，東芝社製CT，TCT-60 A60を用い，65%Meglumine diatrizoateを体重あたり0.8ml/kgを8秒で注入し，注入開始5秒後よりScan time 3秒Interscan delay 2秒で10 scan，50秒後まで連続撮影した．このDynamic CTから既に肝血流の指標として報告されているA-H ratio[2]に準じ脾血流の指標としてAorto-Splenic ratio（A-S ratio）を算出し，その変化について検討した．即ちA-S ratioはdynamic CT後，脾実質と大動脈のtime-density curveを描き，脾実質のpeak densityを大動脈のpeak densityに対する百分率で表わし，これをそれぞれのpeak timeの差で除した値で，単位時間内に大動脈から脾に流れる相対的血流の指標とした（Fig. 1）．

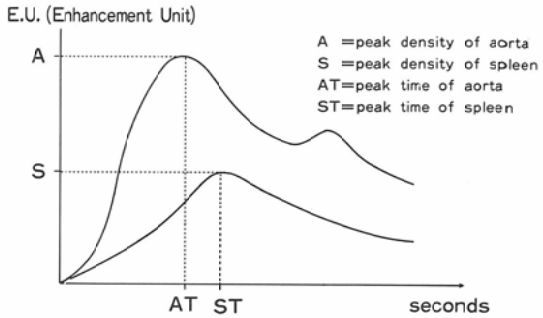

$$\text{AS Ratio} = \frac{S/A}{ST-AT} \times 100$$

Fig. 1　Calculation Method of Aorto-splenic（A-S）ratio

結　果

1）TAE前後のWHVPの変化：28例中上昇群12例，不変化群7例，下降群9例であり一定した傾向がみられなかった．しかし，28例中5例で，塞栓葉及び非塞栓葉でのWHVPの変化を対比したところ，塞栓葉では下降傾向を示し，非塞栓葉では上昇する傾向を示した（Fig. 2）．塞栓範囲とWHVPの変化は，2区域以下の塞栓群で上昇7例，不変5例，下降8例と一定した傾向がみられないのに反し，左，右肝動脈を同時に塞栓した8例（以下全肝動脈塞栓群）では，5例（63%）にWHVPの上昇がみられた（Fig. 3）．塞栓物質の

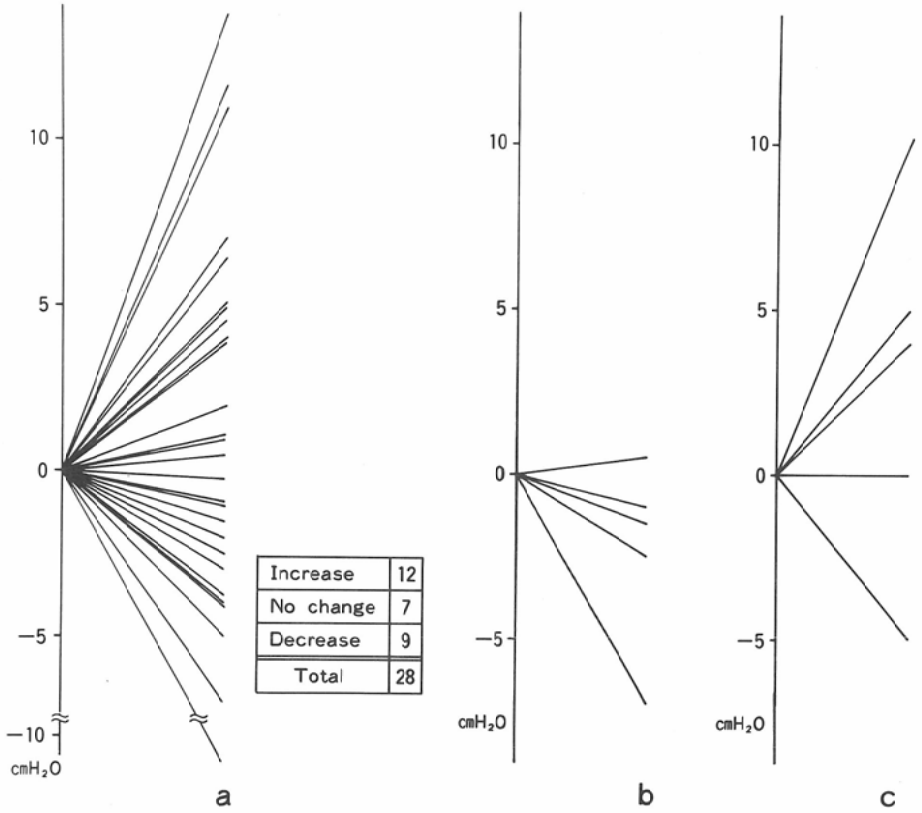

Fig. 2 The changes of Wedged hepatic vein pressure (WHVP) after Hepatic embolization
(a): Post-embolization pressures on 28patients are variable. WHVPmeasured on embolized lobe (b), reveals a tendency to descent and on non-embolized lobe, there is a tendency to elevation (c).

種類によるWHVPの変化に関しては，GS群，FPS+GS群，FPS群のいずれにおいても一定した傾向がなく，3群を合計した22例中11例が上昇し，5例が下降した．それに対してLipiodol+GS群では6例中1例で上昇し，4例が下降した(Fig. 4)．A-P shuntについては，血管造影で6例が確認され，うち3例は動脈塞栓術後WHVPの低下を示し，残り3例はWHVP不変を示した．また，A-V shuntは血管造影で2例にみられ，2例共にWHVPの上昇を示した．

2) **A-S ratioの変化**（Table 1）：TAE前後のA-S ratioの変化は，Case 1～5のGS群では6.7～1.2倍の上昇がみられ，脾血流の増加を示唆したのに対し，Lipiodol+GS群のCase 6～8ではA-S ratioの低下が認められた．とくにLipiodol+GS群では，peak densityは他の群と同様に上昇したが，peak timeの延長がみられた．

考　察

TAE施行後に，腹水の出現がみられ，また食道静脈瘤の破裂や術後短期の肝不全死も報告されている[3]が，これらの事実はTAEに起因する門脈循環動態への影響を示唆している．今回，我々が検討したWHVP，A-S ratioから，GS群FPS群とLipiodol群との間には，明らかな差異がみられ塞栓物質による門脈循環動態の違いが考えられた．

すなわち，GS，FPSによるTAE後の門脈循環動態のメカニズムは，A-S ratioの上昇，WHVPの上昇から次のように考えられる．TAEにより，本来，肝動脈に流入していた血液は遮断され，脾動脈に流入し，脾で一旦プールされた血液は，や

がて門脈に流入し門脈血流量を上昇させる．同様に，脾動脈ばかりでなく胃十二指腸動脈，左胃動脈へも肝動脈の遮断によって迂回した血流が流れ込み，それぞれの静脈を介して門脈に流入する．このような門脈血流量の増加は，門脈圧だけでなく類洞圧をも上昇させうると考えられる．後類洞圧を反映するWHVPの測定では，GS，FPS使用群22例中，半数の11例が上昇しており，この考察を支持している．しかし，22例中5例にWHVPの低下がみられ，肝硬変及び肝細胞癌に伴うA-P shuntの関与が考えられる．すなわち，A-P shuntが発達している例では，これを介して動脈圧が圧勾配を経ずに直接門脈に作用するため，術前に門脈圧が高値を示すことが多い．このような例では

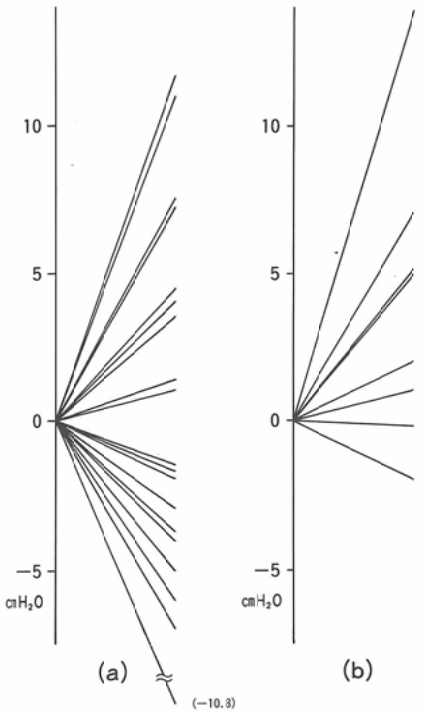

Fig. 3　Relationship between WHVP and extent of embolization
(a): Changes of WHVP after embolization of less than 2 segments are variable. (b): WHVP shows a tendency to elevation after entire hepatic embolization.

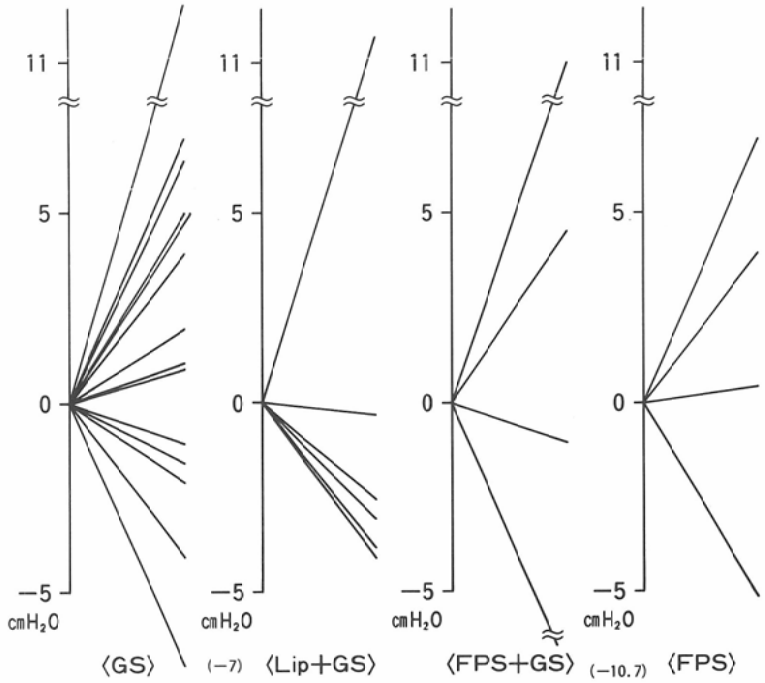

Fig. 4　Comparison of WHVP with different embolic materials
The changes with GS and/or FPS are variable, while Lipiodol with GS group shows a tendency to descent.

Table 1 The changes of A-S ratio after hepatic embolization. A-S ratio after embolization with GS increased ranging from 1.2 to 6.7 times than before, but that of Lipiodol group decreased.

Case	material	A-S Ratio		Post/Pre
		pre embolization	post embolization	
1	GS	0.83	5.54	6.7↑
2	〃	0.55	3.5	6.4↑
3	〃	1.0	5.5	5.5↑
4	〃	3.2	4.2	1.3↑
5	〃	2.0	2.3	1.2↑
6	lipiodol + GS	3.6	2.6	0.7↓
7	〃	3.2	1.9	0.6↓
8	〃	4.7	2.4	0.5↓

動脈塞栓術によって，門脈圧がむしろ低下すると考えられる．一方，A-V shunt がみられる例では，肝静脈へ流れていた血流が TAE 後遮断され，血流は主として胃十二指腸動脈，脾動静脈を介して門脈，類洞に流入するため，類洞圧は上昇すると考えられる．また，WHVP が塞栓葉に比べ非塞栓葉で上昇する傾向にあるのは，塞栓葉では動脈を介して類洞へ流入する血液が TAE によって遮断されているのに対し，非塞栓葉では遮断されてお

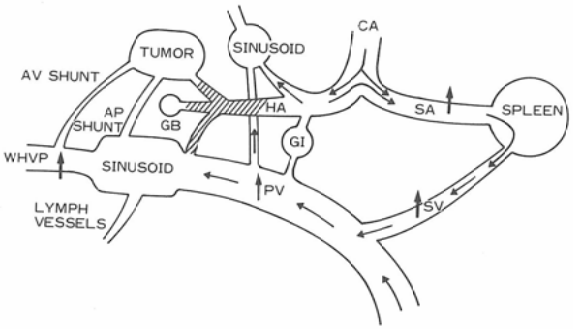

	WHVP	PV FLOW	SPV FLOW
AP SHUNT (−)	➡ ⬆	⬆	⬆
AP SHUNT (+)	⬇	⬆	⬆
AV SHUNT (+)	⬆	⬆	⬆
NON EMBOLIZED LOBE	⬆	⬆	⬆

Fig. 5 Portal hemodynamics after hepatic embolization with GS and/or FPS

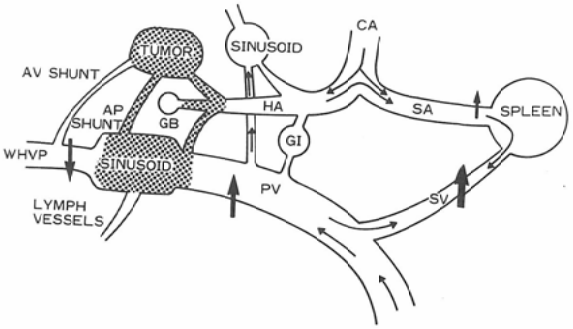

	WHVP	PV FLOW	SPV FLOW
EMBOLIZED LOBE	⬇	⬆	⬆
NON EMBOLIZED LOBE	⬆	⬆	⬆

Fig. 6 Portal hemodynamics after Lipiodol embolization

らず上昇傾向を示したものと思われる (Fig. 5).

Lipiodolによる TAE後の循環動態に関しては，Lipiodol は類洞へ入り，正常肝では数週間で細網内皮系に取り込まれると言われ[4]，また，大量を注入すると門脈に溢出してくることが報告されている[5]．即ち，Lipiodol は，類洞を一時的に閉塞し，門脈末梢抵抗を増加さす結果，門脈圧の上昇をきたすと考えられる．さらに，前述したように，TAE により遮断された肝動脈血流が脾を介して門脈へ流入し，門脈圧を更に上昇させる．一方，類洞の閉塞により，後類洞圧は低下するため，後類洞圧を反映する WHVP も低下すると考えられる．今回の結果で，Lipiodol＋GS 群の WHVP が低下傾向を示したことは，このメカニズムによるものと推察される．また，Lipiodol＋GS 群全例で A-S ratio が低下したが，これは，TAE 後の脾の peak density がいずれも TAE 前に比べ高値となっているにもかかわらず，peak time が延長したためと思われる．即ち，Lipiodol により類洞が塞栓されたため門脈圧が上昇し，血流が遅延していることを意味している (Fig. 6).

おわりに

肝硬変の程度が進行するにつれ，顕微鏡レベルでの A-V shunt が増え，類洞さえも動脈血に洗われる．capillarization が起こるといわれている[6)7)]．このような状態の肝に対し，塞栓を行なう

場合，門脈圧の上昇は高頻度に生じることが考えられ，術前の食道静脈瘤に対する十分な評価が必要である．とくに，肝を広範に塞栓する場合には門脈圧の上昇も著しく，術前に硬化療法等の処置を施すことが安全な方法といえる．とくにLipiodolの使用に際しては，肝は梗塞に近い状態に致ると同時に，他の塞栓物質に比し一層門脈圧の上昇を惹起させるためその注入量には十分留意し，行なう必要があると考えられる．今回は門脈系を中心とした循環動態について検討を行なったが，全身的な影響についても考慮すべきと考えられる．即ち，塞栓術による肝での虚血性変化が全身的な循環動態に作用し，血圧の一過性上昇，疼痛による中心静脈圧の上昇など種々の全身的影響をもたらすと考えられるからである．この点についてはこれからの検討課題としたい．また今後，超音波ドップラー装置等を併用しさらに正確な循環動態の把握と，より安全に塞栓術を行なうための方法や手技に寄与すべく検討を続けたい．

文　献

1) 高橋睦正，山下康行，宮脇正行，他：肝動脈塞栓療法の合併症，日獨医報，30(1)：76—87, 1985
2) 佐古正雄，渡辺英明，大槻修平，他：Dynamic CTによる肝血流評価の試み，日本医放会誌，43：1370—1375, 1983
3) 中尾宣夫，三浦行矣，高安幸生，他：肝機能からみた肝癌動脈塞栓術の適応の検討，日消誌，81(9)：1995—1999, 1984
4) 前田　浩，今野俊光，岩井　顕，他：油性制癌剤（SMANCS/LIPIODOL）動注による腫瘍の選択的攻撃：持続的制癌作用と診断的有用性をもつ化学療法の基礎と臨床，癌と化学療法，11(4)：814—826, 1984
5) 中村仁信，橋本　勉，大井博道，他：肝細胞癌に対するtranscatheter oily chemoembolization リピオドールによる門脈枝描出の意義，日本血管造影・interventional radiology 研究会雑誌，Vol 2, 82—83, 1986
6) Steiner JW： Some aspect of the ultrastructural pathology of the liver. In Progress in liver disease, Vol 2, p303, Grune & Stratton, NY and London, 1965
7) Stenger RJ： Hepatic sinusoid in carbon-tetrachloride-induced cirrhosis. An electronmicroscopic study. Arch Path 81：493, 1966