The University of Osaka
Institutional Knowledge Archive

Title	MR imagingを用いた胃排出能検査法の検討
Author(s)	古川, 顕; 清田, 啓介; 高桜, 竜太郎 他
Citation	日本医学放射線学会雑誌. 1996, 56(3), p. 132-134
Version Type	VoR
URL	https://hdl.handle.net/11094/18747
rights	
Note	

The University of Osaka Institutional Knowledge Archive : OUKA

https://ir.library.osaka-u.ac.jp/

The University of Osaka

MR imagingを用いた胃排出能検査法の検討

古川　顕[1)]　清田　啓介[2)]　高桜竜太郎[1)]
井口　秀人[2)]　村田喜代史[3)]　森田　陸司[3)]

1）大阪府済生会野江病院放射線科　2）同消化器科
3）滋賀医科大学放射線科

Measurement of Gastric Emptying by Magnetic Resonance Imaging

Akira Furukawa[1)], Keisuke Kiyota[2)], Ryutaro Takazakura[1)], Hideto Inokuchi[2)], Kiyoshi Murata[3)] and Rikushi Morita[3)]

The purpose of the study was to establish a new method of measuring gastric emptying using MR Imaging in human. Gastric emptying was measured in 6 healthy male volunteers aged from 28 to 43 years, using MR imaging and RI. The measurements were performed after the oral administration of liquid meal containing glucose, protein and fat. The MR imaging was performed with 0.5T superconducting magnet machine , and consecutive 12 transaxial T1 weighted spin echo images (TR/TE = 300/17) of the upper abdomen were recorded every 10 minutes for more than 1 hour.

Gastric emptying curves and their T1/2 values obtained by MR imaging and RI method were correlated well in 5 of 6 cases.

We concluded that a non invasive and radiation free method using MR imaging was proved to be a useful tool for measuring gastric emptying.

Research Code No. : 512.0

Key words : Gastric Emptying, MR imaging, Liquid Meal, Ferric Ammonium Citrate

Received Jun. 12, 1995 ; revision accepted Nov. 15, 1995

1) Department of Radiology and 2) Gastroenterology, Osaka Saiseikai Noe Hospital
3) Department of Radiology, Shiga University of Medical Science

はじめに

近年，消化管運動機能異常と疾患の関連性が注目されるようになり，さまざまな評価法が検討されるようになった．なかでも胃排出能検査に対する関心は高く，現在ラジオアイソトープを用いた測定法(以下RI法)[1), 2)]が最も信頼性の高い方法として用いられている．しかし，RI法には施設や費用の問題や侵襲性などの欠点もあり，最近では簡便で非侵襲的な検査法として，超音波を用いた胃排出能測定の試みが報告[3), 4)]されている．今回，新たな非侵襲的検査法としてMRIを用いた胃排出能検査法について検討したので報告する．

目的および対象

健常人における流動食の胃排出能をMRIを用いて測定し，RI法の結果と比較し，本法の胃排出能検査法としての可能性を評価する．対象は健常男性6人で，年齢は28歳から43歳である．

方　法

試験食として，200ml，200Kcalの流動食，OKUNOS-A^{R}(ブドウ糖13.6g%，タンパク質5.7g%，脂肪2.6g%，水79.1g%)を用いた．早朝空腹時に座位にて試験食を服用後，背臥位にてMRIおよびRIを用いた胃排出能測定を行った．各例1週間以内の間隔で両検査を行った．

1．RI検査

試験食に55MBqの^{99m}Tc-DTPAを付加し投与した．radioactivityの測定は，試験食服用直後から背臥位にて，腹側より60分間行った．測定終了後，胃に関心領域を設定し，その領域の10分ごと3分間の測定値を計算し，基礎データとした．次に，そのデータによるtime-activity curveを単純指数関数で近似し，初期値の1/2の値を示すまでの時間(以下T1/2)の予測値，およびその95%信頼区間を算出した．

2．MRI検査

静磁場強度0.5Tの機種(VECTRA FAST)を用い，spin echo

法のT1強調像［300/17/2（TR/TE/Excitations），10mm slice thickness, 5mm interslice gap, 12axial images］にて胃全体を含む水平断像を撮像した．1回の撮像に要する時間は約3分であった．MRI検査に際しては，容積測定が容易にできるようにMRI経口造影剤のクエン酸鉄アンモニウム60mgを試験食に付加し，投与した．試験食服用直後から背臥位にて10分ごと60分間，計7回の撮像を行った．得られた画像を用い，Fig.1に示すように，各断層面でガスを除いた胃内容をカーソルを用いて囲みその体積を算出し，各時刻における胃容積とした．次に，求められたデータによるtime-volume curveを，単純指数関数で近似し，T1/2の予測値，およびその95％信頼区間を算出した．

3．MRIおよびRIの結果の比較

MRIおよびRIの結果の比較は，それぞれのデータから近似された単純指数関数のT1/2の95％信頼区間幅，およびその予測値の比較をもって行った．

4．統計学的手法について

T1/2の予測値，およびその95％信頼区間の計算には，SASシステムのGAUS-NEWTON methodを用いた．

Fig.1　The gastric volume at each time is calculated by summing the gastric volume of all slices of each sequence.

症　例

Fig.2はCase1におけるRIを用いた胃排出能測定の結果である．実線は，胃を囲んだ関心領域の10分ごとのradioactivityの値を，初期値に対する％activityとして表示し，その経時変化を示したものである．点線で示す曲線は，それを近似して得られた単純指数関数である．算出されたT1/2の95％信頼区間幅は，7.18分と良好な近似が示され，T1/2の予測値は，53.5分であった．

同一症例のMRIを用いた胃排出能測定の結果をFig.3に示す．実線は，10分ごとの胃容積を初期値に対する％volumeとして表示し，直線で結び経時変化を示したものである．点線で示す曲線は，それを近似して得られた単純指数関数である．算出されたT1/2の95％信頼区間幅は，8.64分と良好な近似が示され，T1/2の予測値は，51.7分で，RI法で求められた値とよく一致していた．

結　果

Tableは，近似式から得られた全症例のT1/2の予測値，およびその95％信頼区間幅を示している．症例6のRI法を除いたすべてにおいて，MRI法，RI法のいずれでも，狭い95％信頼区間幅をもってT1/2の予測値が算出された．MRI法および，RI法から得られたT1/2の予測値は，症例6を除いた5例で非常によく一致していた．症例6では，MRIによる胃排出曲線は単純指数関数をもってよく近似されたが，RI法では，初期値に比し10分後の測定値が上昇したため，胃排出曲線は全体としてS字状の変化を呈し，単純指数関数で良好な近似が得られず，両者は，異なった曲線として観察された．

考　案

MRIを用いた胃排出能測定に関する報告は数少なく，試験食にブドウ糖液を用いたSchwizer[5]らによるものを見るのみである．われわれは脂肪やタンパク質を含む流動食を用い，より生理的な条件下での胃排出能測定を試みた．

撮像法はspin echo法のT1強調像を選択し，試験食と胃壁の良好なコントラストを得た．一部の症例では，胃底部および胃角大弯の断層面でややコントラストが不良であったが，上下の断層面の画像を参照することにより，全例において体積測定が可能であった．脂肪抑制法を併用し，試験食と周囲脂肪織のコントラストを増強すれば計測はより容易になるものと予測される．また消化管の蠕動運動による画像の劣化が懸念されたが，今回の検討例においては体積計測に支障はなかった．理論的には，高速撮像法を用いて1回の呼吸停止下に胃の全域をmulti-thin slicesにて撮像することが望ましいと考えられるが，現時点では装置により制限

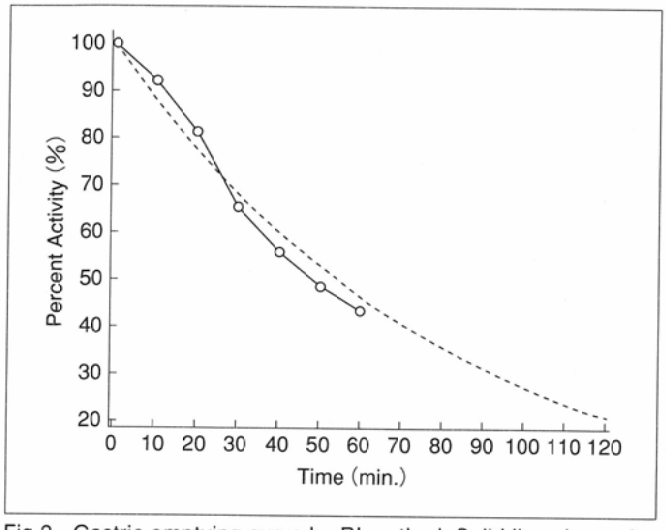

Fig.2 Gastric emptying curve by RI method. Solid line shows the time course of radio-activity of stomach at every 10 minutes. Dashed line shows a simple exponential curve fitted to the solid line.

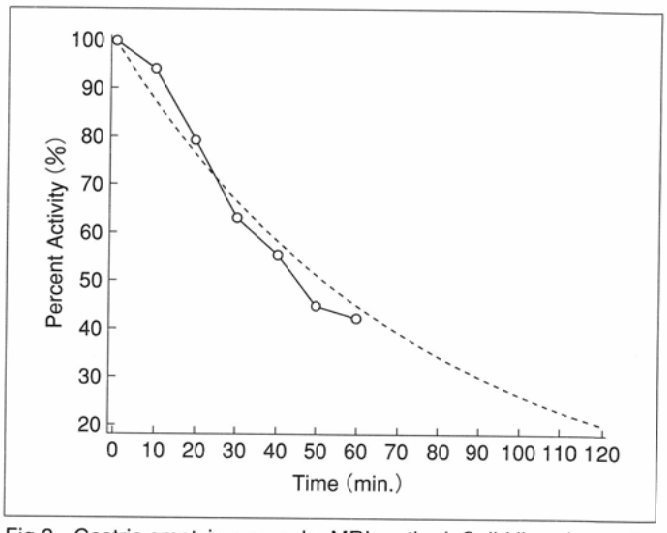

Fig.3 Gastric emptying curve by MRI method. Solid line shows the time course of gastric volume remaining at every 10 minutes. Dashed line shows simple exponential curve fitted to the solid line.

Table Values of 95% Confidence Interval of T 1/2

	case 1	case 2	case 3	case 4	case 5	case 6
MRI	51.7±4.32	53.4±6.27	35.8±2.25	71.6±5.74	49.7±5.78	38.2±5.37
RI	53.5±3.59	52.2±1.80	36.8±5.20	73.5±3.83	55.5±1.39	69.8±10.54

(min)

がある．

6例中5例においては，MRI法および，RI法の観測結果が非常によく一致していた．症例6のRI法で認められた10分後の観測値の上昇は，試験食の背側から腹側への移動による測定誤差が原因として考えられる．本症例については腹側および，背側から測定したradioactivityの相乗平均値をデータとして用いる，いわゆるgeometric mean法[6), 7)]にて，排出曲線を作成し，再評価する必要がある．本例ではMRI法とRI法によるT1/2の値は相関しなかったが，MRI法で得られた測定結果は，他の5例と同様単純指数関数で非常に良好な近似が得られ，十分信頼されるものと考えられた．

以上，流動食の胃排出能測定において，MRI法とRI法の良好な相関が確認された．また，本法の検査時間は約60分で，通常検査の範囲内で施行可能と思われる．MRI法は，今後新しい非侵襲的な胃排出能検査法として発展が期待される．

本論文の要旨は，第54回日本医学放射線学会総会において発表した．

文　献

1) Griffin G H, Owen G M and Shields R : Measurement of rate of gastric emptying using chromium-51. Lancet 1 : 1244-1245, 1966
2) 金泉年郁，中野博重，白鳥常男：RIによる胃内容排出検査の概説と解決すべき問題点．J Smooth Muscle Res 30 : 1-8, 1994
3) Bateman D N and Whittingham T A : Measurement of gastric emptying by real-time ultrasound. Gut 23 : 524-527, 1982
4) Bolondy L., Bortolotti M., Santi V et al. : Measurement of gastric emptying by real-time ultrasound Gastroenterology 89 : 752-759, 1985
5) Werner Schwizer, Helmut Maecke, and Michael Fried : Measurement of Gastric Emptying by Magnetic Resonance Imaging in Humans. Gastroenterology 103 : 369-376, 1992
6) Christian PE, Datz FL, Sorensen JA, et al. : Technical factors in gastric emptying studies. J Nucl Med 24 : 264-268, 1983
7) 岡野裕行，青山伸郎，宮本正喜，春日雅人：シンチグラム法による胃排出能の測定と評価法，J Smooth Muscle Res 29(5)：166-169，1993