The University of Osaka
Institutional Knowledge Archive

Title	膀胱癌の術前staging-CTと血管造影-
Author(s)	宗近, 宏次; 斎藤, 和彦; 田中, 修 他
Citation	日本医学放射線学会雑誌. 1982, 42(10), p. 919-927
Version Type	VoR
URL	https://hdl.handle.net/11094/18748
rights	
Note	

The University of Osaka Institutional Knowledge Archive : OUKA

https://ir.library.osaka-u.ac.jp/

The University of Osaka

膀胱癌の術前 staging
—CT と血管造影—

自治医科大学放射線科
宗近 宏次　斎藤 和彦　田中 修
富家 文孝　相原 敏則　大澤 忠
同上 泌尿器科
徳 江 章 彦　松 本 真 也

(昭和56年12月10日受付)
(昭和57年2月2日最終原稿受付)

Diagnosis of Preoperative Staging of Bladder Cancer by CT and Angiography

Hirotsugu Munechika, Kazuhiko Saito, Osamu Tanaka, Fumitaka Tomiie, Toshinori Aihara and Tadashi Ohsawa
Department of Radiology, Jichi Medical School & Hospital
Akihiko Tokue and Shinya Matsumoto
Department of Urology, Jichi Medical School & Hospital

Research Cord No.: *518.1, 518.4*
Key Words: *Bladder cancer, Staging, CT, Angiography*

The accuracy of computed tomography (CT) and angiography in defining the extent of local invasion was studied retrospectively in 19 patients with surgically proven carcinoma of the bladder.

The overall accuracy of CT and angiographic staging in these cases was 54 percent and 47 percent respectively. The diagnosis of carcinoma of the bladder by CT tended to do overstaging rather than understaging.

A tangential view of the tumor-bearing area by the selective internal iliac arteriography allows an accurate estimation of the perivesical tumor extension. The topographic diagnosis should be made by CT prior to the angiographic study.

はじめに

膀胱癌の治療方針と予後を決定する主な要因は，早期発見，正確な腫瘍の部位診断，癌細胞の分化度診断，正確な術前腫瘍浸潤度（staging）の診断であるといわれる[1]．なかでも正確な staging 診断が最も重要であると考えられている[2)3)]．

膀胱癌の staging 診断のために，麻酔下の触診，膀胱鏡，排泄性尿路造影，膀胱造影，経尿道膀胱生検，胸部X線，肝および骨シンチグラム，血管造影，リンパ管造影などの検査法が行われ，それに最近では超音波検査[4)~8)]と computed tomography[9)~13)]（以下 CT と略す）が加わるようになった．

膀胱癌の膀胱内腫瘍部分については，排泄性尿

Table 1

Case Sex & age	Clinical staging	CT* staging	Angio* staging	Pathologic staging	Histology	Surgery	Others
1. 74M	C	C/C	B/B	B	papillary transitional cell Ca	partial cystectomy with L-ureteronephrectomy	Ca in L-renal pelvis & ureter
2. 71M	D	B/D	B/D	D	adeno Ca	bilateral ureterocutaneostomy	invasion into lymph nodes, peritonitis carcinomatosa
3. 63M	C	D/D	C/C	D	infiltrating transitional cell Ca	bilateral ureterocutaneostomy	invasion into prostate
4. 55M	C	C/B	—	A	transitional cell Ca	total cystectomy with bilateral ureterostomy	
5. 61M	C	C/C	C/B	A	infiltrating transitional cell Ca	total cystectomy with bilateral ureterocutaneostomy	
6. 80M	B	B/B	—	B	infiltrating transitional cell Ca	partial cystectomy with R-ureterocutaneostomy	
7. 49F	A	A/A	A/A	A	ch. cystitis biopsy, transitional cell Ca	total cystectomy with ureterosigmoidostomy	
8. 71M	B	B/B	—	B	transitional cell Ca	total cystectomy with ureterocutaneostomy	
9. 68M	C	C/C	C/B	C	infiltrating transitional cell Ca	L-ureterocutaneostomy	
10. 83M	C	—	C/B	D	infiltrating transitional cell Ca	total cystectomy with bilateral ureterocutaneostomy	invasion into prostate, seminale vesicle & rectum
11. 72M	B	—	C/B	D	transitional cell Ca	total cystectomy	invasion into lymph nodes
12. 84M	C	—	C/C	C	transitional cell Ca	R-ureterostomy	
13. 50M	B	—	B/A	A	papillary transitional cell Ca	total cystectomy with bilateral ureterorectostomy	
14. 33M	B	—	C/B	A	papillary transitional cell Ca	total cystectomy with ureterorectostomy	
15. 80M	B	C/C	C/B	B	transitional cell Ca	partial cystectomy with R-uretero-neocystostomy	CT, Angio. post surgery
16. 56M	D	C/C	—	D	transitional cell Ca	total cystectomy with ureterosigmoidostomy	invasion into postate & seminale vesicle
17. 55M	C	—	C/C	B	papillary transitional cell Ca	total cystectomy	
18. 63M	B	B/C	C/B	B	papillary transitional cell Ca	partial cystectomy with R-ureterectomy	
19. 83M	B	B/B	B/B	B	transitional cell Ca	tumor resection	

* result of two authors

路造影の膀胱像，膀胱造影，膀胱鏡で診断が容易である．胸部X線，肝および骨シンチグラムは遠隔転移病巣の検出に用いられるわけであるが，膀胱癌では遠隔転移よりも，膀胱周囲の骨盤内に直接浸潤を生じることが多い．従って，膀胱周囲臓器への浸潤の診断が臨床上とくに重要となる．従来，膀胱癌の膀胱周囲浸潤の診断には，血管造影とリンパ管造影が重要な役割をなしていたが[3)6)14)~17)]，近年，超音波と CT の発達により，これらも盛んに用いられるようになった[5)13)]．しかし，これらの検査法による膀胱癌の staging 診断の正診率はかなりまちまちであり[3)9)18)19)]，また，CT と血管造影を比較検討した報告がみられない．そこで，膀胱癌の staging 診断について，開腹手術が行われた自検例において，組織診断，臨床診断，血管造影と CT の診断の四者の結果を比較検討する．

対象及び方法

膀胱腫瘍の診断で，自治医大病院泌尿器科に入院した122症例のうち，手術前に CT，または，膀胱の血管造影が行われ，開腹手術で膀胱癌が証明された19症例を対象とした．

臨床的 staging は泌尿器科医が触診，膀胱鏡，排泄性尿路造影，膀胱造影の所見をもとに総合的に診断した．

CT と血管造影の staging は放射線科医２名が，患者病歴および他検査結果の知識なしに手術前に施行された CT と血管造影を retrospective に読影した．

膀胱癌の stage 分類は Marshall[20)] により modify された基準（O：表在粘膜，A：粘膜下，B_1：筋表部浸潤，B_2：筋深部浸潤，C：膀胱周囲脂肪浸潤，D_1：骨盤内進展，D_2：遠隔転移）に従った．

CT の診断基準[11)]として，stage B 以下：膀胱周囲脂肪が保たれている，stage C：膀胱周囲脂肪が不鮮明になる，stage D：周囲臓器またはリンパ節へ浸潤がある，を用い，また血管造影の診断基準は基本的には腫瘍血管の伸展度に従った[23)14)]．

臨床的 staging，CT staging，血管造影 staging，手術所見，及び，組織診断を比較検討した．治療方針と予後に最も関係の深い要素は，膀胱周囲への浸潤の有無であると考え，stage がB以下，stage C およびDの三段階で各検査を評価した．従って，AをBと診断しても overstaging とはしない．同様にBをAと診断しても understagingとはしない．

CT は東芝 TCT-60A-27D，スキャン時間は９秒，1cm 厚，腸骨稜から足方へ 1cm 間隔で会陰まで撮影する．経静脈造影剤投与は行わない．膀胱には経カテーテルで逆行性に 500ml 生食にウログラフィン60％を25ml 混じたものを無菌的に点滴注入し，カテーテルを入れたまま撮影した．

血管造影は Seldinger 法により大動脈分岐部直上にて造影剤を注入した骨盤動脈造影，または，選択的内腸骨動脈造影で，造影前に経カテーテルで膀胱内に空気（約300ml）を注入した．通常は正面のみ，時に斜位撮影を加えた．

結　果

19症例中13症例で CT が，また 15症例で血管造影が行われた．

19症例における臨床的 staging，CT staging，血管造影 staging，組織所見の staging，及び手術所見を Table 1 にまとめた．CT と血管造影の診断は２名の放射線科医が行った．Table 1 の CT staging と Angio. staging の項で，横線の上段が放射線科医Ⅰの結果で，下段が放射線科医Ⅱの結果である．両者の結果が異る症例では staging の高い方をもって最終結果とした．臨床的 staging と組織所見の比較を Table 2 に，CT staging と組織所見の比較を Table 3 に，また，血管造影 staging と組織所見の比較を Table 4 にまとめた．

臨床的，CT 及び血管造影の staging の正診率は，それぞれ58％，54％，47％であった（Table 5）．stage B 以下のものを stage C またはD，または stage C のものを stage D と診断した，いわゆる overstaging は臨床的，CT，血管造影で，それぞれ５例，５例，５例で，stage D のものを stage C またはB以下，また stage C のも

Table 2 Comparison of clinical and pathologic staging

Pathologic staging \ Clinical staging	A	B	C	D	total
A	1	2	2		5
B		5	2		7
C			1	1	2
D		1	2	2	5
					19

Table 3 Comparison of CT and pathologic staging

Pathologic staging \ CT staging	A	B	C	D	total
A	1		2		3
B		3	3		6
C			1		1
D			1	2	3
					13

Table 4 Comparison of angiographic and pathologic staging

pathologic staging \ angiographic staging	A	B	C	D	total
A	1	1	2		4
B		2	3		5
C			2		2
D			3	1	4
					15

Table 5 Overall accuracy of clinical, CT and angiographic staging

	overstaging	understaging	correct	total
clinical	5	3	11(58%)	19(100%)
CT	5	1	7(54%)	13(100%)
angiography	5	3	7(47%)	15(100%)

のを stage B 以下と診断した，いわゆる understaging は，それぞれ3例，1例，3例であった．staging の正診率は臨床的診断と CT でほぼ等しく，血管造影では低い．また，CT では，understaging より overstaging の症例数がやや多い．これらの結果を Table 5 にまとめた．

膀胱癌の組織診断は19例が移行上皮癌で，1例が腺癌であった．

考　案

一般に泌尿器科医が患者を触診し，膀胱鏡検査と生検を行い，排泄性尿路造影と膀胱造影の結果を参考にして，また胸部X線写真及び骨シンチグラムなどの遠隔転移巣検査を加えて総合的に膀胱癌の臨床的 staging を決める．もし，必要があれば，血管造影，リンパ管造影，膀胱周囲ガス注入などの侵襲的検査と CT，超音波検査が次に行われ，通常，手術の適応，術式が決められる．

CT と血管造影で膀胱癌の浸潤度診断を行う場合，その主な目的は癌が膀胱壁内にとどまるか，膀胱周囲脂肪内，または更に骨盤内リンパ節ないし臓器に進展しているかを判定することにあると思われる．つまり，stage B（1，2）とCまたはDと区別することが膀胱癌の CT と血管造影を読影するときに最も注意しなければならないことである．これは，また膀胱癌の治療方針を決めるときにも重要な要因となる[22]．そこで CT または血管造影の読影結果を stage B 以下，stage C またはDの3段階に分けて評価した．

臨床的 staging: Murphy[2] の臨床的 staging と病理所見との比較の結果を stage B 以下，stage C およびDの3段階に分けて正診率をみると，105症例中65症例が正診で62%になる．我々の臨床的 staging の結果は19症例中11症例が正診で58%の正診率でほぼ等しい．また，stage B 以下を stage AとBに分けて正診率をみると19症例中9症例が正診で47%が正診率となる．この値もMurphy の結果の44%にほぼ等しい．従って，臨床的には stage の診断の正診率は，約45%で，stage B 以下，stage C, D の3段階の正診率は約60%である．

CT staging: 膀胱や消化器のような癌の周囲組織または臓器への浸潤の有無を評価するためには，CT は最も有効な手段の1つであろうと思わ

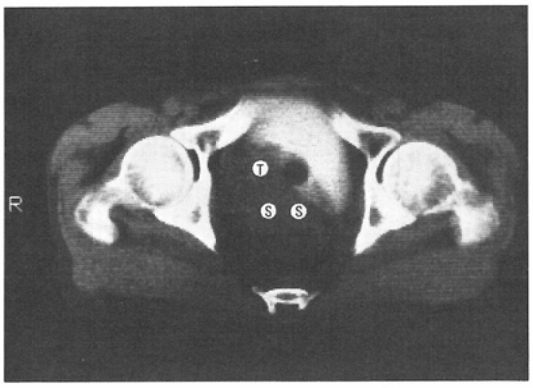

Fig. 1-a

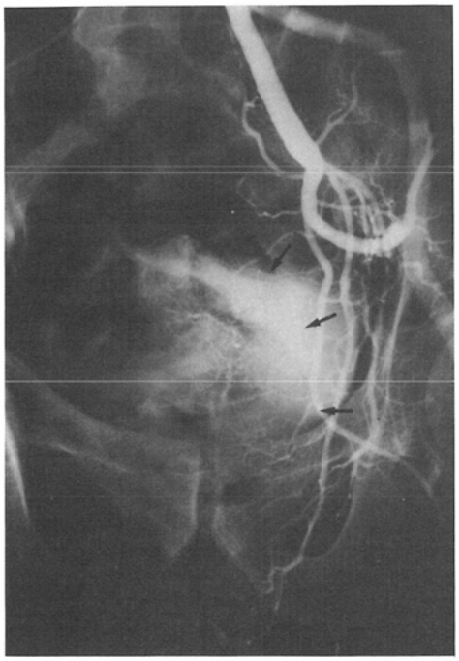

Fig. 1-b

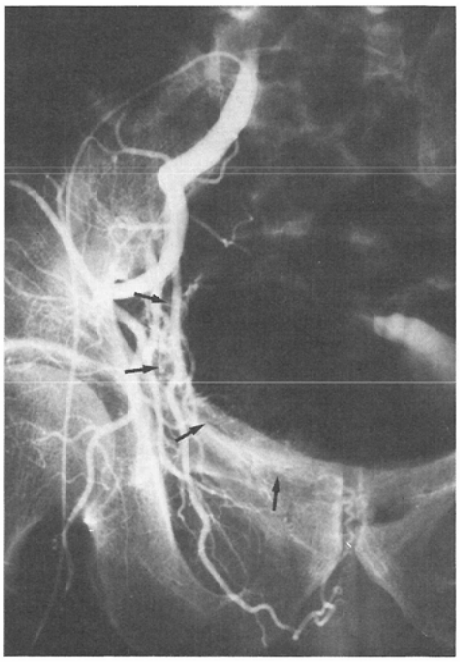

Fig. 1-c

Fig. 1 case 3. stage D. a : CT scan showing tumor (T) arising from posterior wall bladder. Suggestion of tumor invasion into seminal vesicles (S) resulted in correct CT diagnosis. b & c : Bilateral hypogastric arteriograms showing extensive tumor vessels (arrows) in inferior wall of bladder. This was interpreted as extending into perivesical fat but not into seminal vesicles and prostate.

れる．膀胱癌における CT の主な目的が膀胱周囲への浸潤病巣の診断にあるとはいえ，膀胱壁のどの部位をより注意深く読影しなければならないかを知るためには，やはり膀胱内病巣を十分に描出しなければならない．そのためには，膀胱内へ水溶性造影剤，またはガスを逆行性に注入する必要がある．膀胱内ガス注入では膀胱内壁と膀胱内病巣を明らかに描出できるのが利点であるが，欠点は体位を変えての撮影を必要とすることである[11]．一方，水溶性造影剤を膀胱内に注入した

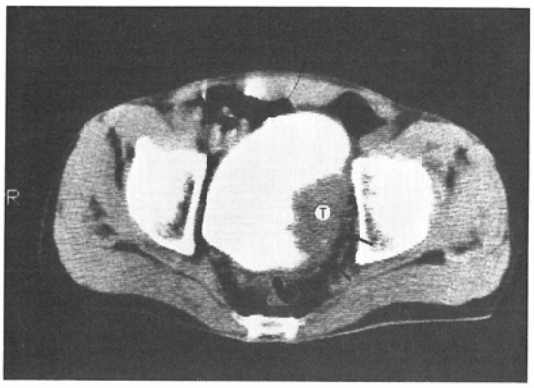

Fig. 2　case 5. stage A. CT scan showing sessile tumor (T) arising from left lateral wall of bladder. Irregularity of fat plane (arrows) was misinterpreted as tumor extensin beyond bladder wall.

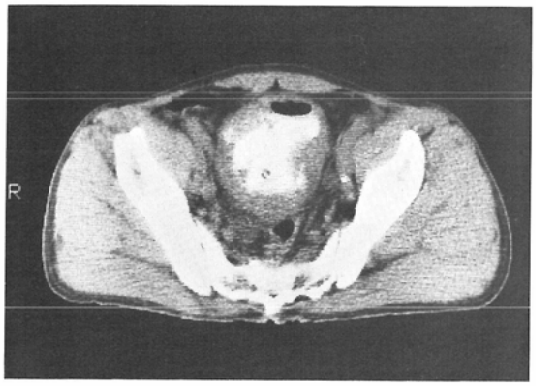

Fig. 3-a

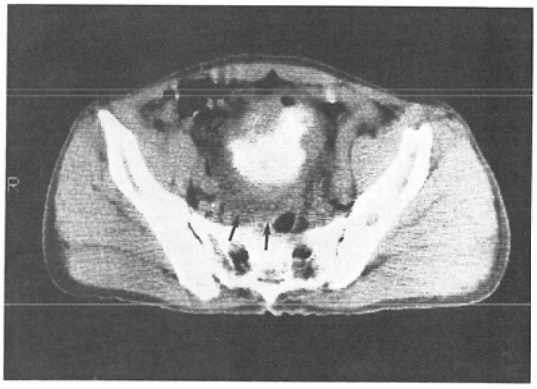

Fig. 3-b

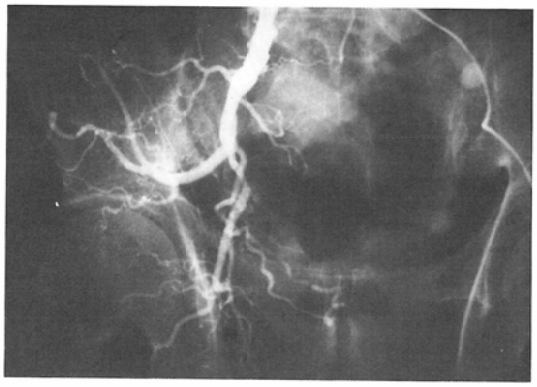

Fig. 3-c

Fig. 3　case 9. stage C. a & b : CT scan showing thickening of bladder wall due to tumor. Absence of fat plane of posterior wall (arrows) resulted in correct CT diagnosis. c : Right hypogastric arteriogram showing tumor vessels in right infero-lateral wall of bladder, but it is difficult to diagnose perivesical extension of tumor because of thickening of bladder wall.

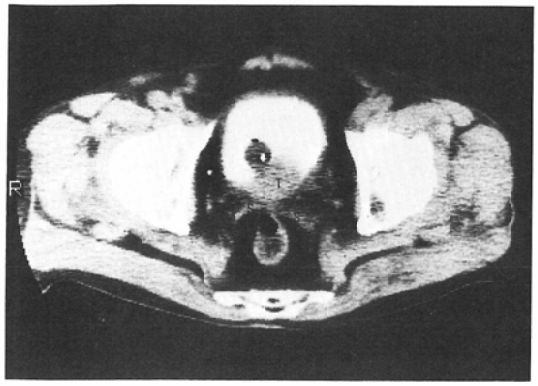

Fig. 4-a

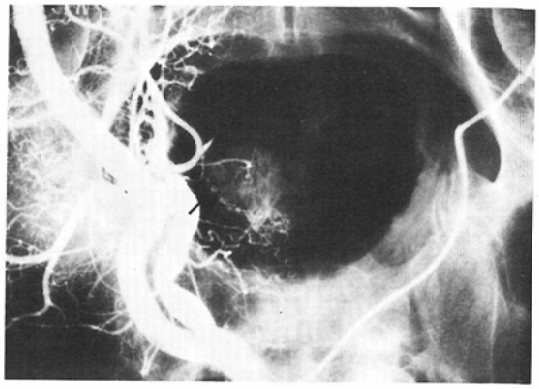

Fig. 4-b

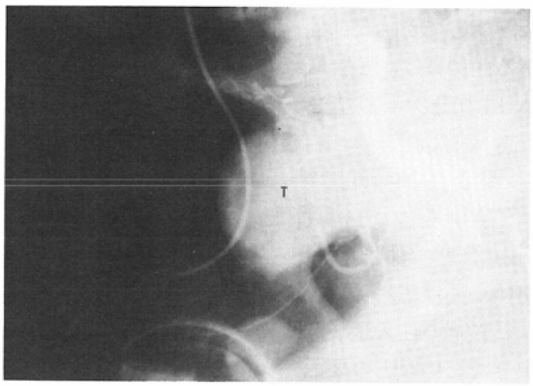

Fig. 4-c

Fig. 4 case 19. stage B. a : CT scan showing sessile tumor (T) in posterior wall of bladder. Fat plane between posterior wall of bladder and seminal vesicles (S) is preserved. b : Left common iliac arteriogram on supine position showing multiple tumor vessels (arrows) in wall of bladder. It is impossible to know depth of infiltration of tumor on this projection. c : Tangential projection showing accurate extension of tumor (T). There is no evidence of tumor invasion into perivesical fat. CT scan and angiography correctly diagnosed stage B or less.

1cm 厚のスキャンでは partial volume effect を生じる欠点があるが，撮影が容易であるという利点がある．また，経静脈性造影剤投与により膀胱周囲組織の読影がとくに容易になるということはないので，我々は経静脈性造影剤の投与はせず，膀胱内に水溶性造影剤を注入する前後で CT を施行した．

我々の CT による staging の正診率は54%でかなり低い．これは stage A または B の症例を stage C と overstaging した症例が多いことによる．CT の読影に際し，一部の膀胱周囲脂肪が描出されず，膀胱外膜面が不鮮明なときには，膀胱外膜面に癌浸潤があると診断し，stage C としたからである．これらの overstaging の症例は読影上の経験をつめば減少することと思われる．また，腸管，前立腺などの膀胱周囲臓器が膀胱を圧排しているときには浸潤との区別がむずかしいこともある．同様の注意が女性骨盤内性器についても必要である．stage D を B と understage した1例は，骨盤内リンパ節転移の読みおとしによるものである．CT の読影では，リンパ節転移巣の有無の確認が最も重要である[9)10)12)]．CT で骨盤内リンパ節転移が認められた症例では，それ以上の検査を必要としない．しかし，CT ではリンパ節

が腫大しない限り病巣検出は不可能である[10)12)]．一方，足からのリンパ管造影では，通常，内腸骨動脈領域のリンパ節は造影されることは少なく，偽陰性率が高いと考えられているが[21)]，読影経験をつめば正診率も向上する[6)16)]ことを考慮すると，CT で骨盤リンパ節転移の疑いのある症例には，やはり，リンパ管造影を次に施行すべきであろう．前立腺への浸潤があるのに stage C と診断した1例がある．一般に CT では病変上下への進展の診断はむずかしいから，前立腺浸潤の可能性のある症例には，0.5cm のスキャン厚で膀胱底部を注意深く検査することが必要である．つまり，排泄性尿路造影，膀胱鏡などで膀胱底部癌の前立腺への浸潤の疑いがある症例には，膀胱底部の周囲について CT はとくに注意深く検査されなければならない．

血管造影 staging: 血管造影による staging の正診率は血管造影の仕方に依存するところが大である．つまり，骨盤動脈造影だけで選択的内腸骨動脈造影が施行されていない，腫瘍に対して接線撮影が施行されていない，造影剤の注入量が十分でない，膀胱内ガス量が十分でないなどの要因で staging の診断はむずかしくなる．とくに，内腸骨動脈を選択的にカテーテリゼーションして，接線撮影を行うことが staging の診断には，ぜひ必要である[15)23)]．我々の正診率が47%で他の報告[2)14)15)23)24)]に比べ低いのは，読影上の経験不足も原因の1つであると思われるが，膀胱癌の浸潤度診断を充分意識して血管造影が施行されなかった症例が含まれていることにもよると思われる．前立腺及び精嚢への浸潤のあった stage D の症例を stage C または B と診断した理由は，膀胱腫瘍が大きく，正面像だけでは前立腺への浸潤がわからなかったためである．前立腺への浸潤の診断は CT や超音波でもむずかしいのであるから[11)12)]，血管造影では一層注意して検査，読影しなければならない．stage A または B を C と overstage した主な症例は，合併した動脈硬化症と腫瘍浸潤による encasement の区別がむずかしい症例，合併した膀胱炎により膀胱壁が肥厚していた症例，腫瘤が大きく接線撮影が施行されていない症例である．我々の結果では，血管造影による staging の正診率は CT の正診率より劣るので，単に血管造影を CT に加えたからといって，正診率の向上は望めない．一方，CT の正診率も決して高いわけではないから，血管造影による正診率の向上への努力が更に必要であろう．血管造影を行う症例は通常，膀胱鏡及び生検により膀胱癌であることはすでに判っているわけであるから，膀胱周囲臓器への浸潤有無を血管造影で診断しない限り診断的意義は低い．しかしながら，いつでも完全な血管造影が得られるというわけではないから，血管造影を行う場合，必ず CT を前もって行い，腫瘍の正確な部位診断をまず行い，腫瘍側の内腸骨動脈を選択的にカテーテリゼーションし，十分な造影剤を注入して，腫瘍を接線撮影するようにこころがけることを膀胱癌 staging 正診率の向上のために強調したい．

まとめ

開腹手術により膀胱癌が証明された19症例において，CT と血管造影による膀胱癌の術前 staging の正診率を検討した．stage B 以下，stage C または D の3段階で評価すると，CT と血管造影の staging の正診率は，それぞれ54%と47%で，CT では overstaging の傾向を示した．

膀胱癌の staging 正診率の向上のために，CT と血管造影のアプローチとして，まず CT にて腫瘍の正確な部位診断を行い，次に腫瘍側の内腸骨動脈を選択的にカテーテリゼーションし，接線撮影することを強調する．

References

1) Melicow, M.M.: Tumor of the bladder: A multifaceted problem. J. Urol., 467—478, 1974
2) Murphy, G.P.: Developments in preoperative staging of bladder tumors. Urology, 11: 109—115, 1978
3) Winterberger, A.R., Wajsman, Z., Merrin, C. and Murphy, G.P.: Eight years of experience with preoperative angiographic and lymphographic staging of bladder cancer. J. Urol., 119: 208—212, 1978
4) Bree, R.L. and Silver, T.M.: Sonography of

bladder and perivesical abnormalities. A. J. R., 136: 1101—1104, 1981

5) Mclaughlin, I.S., Morley, P., Deane, R.F., Barnett, E., Graham, A.G. and Kyle, K.F.: Ultrasound in the staging of bladder tumors. Brit. J. Urol., 47: 51—56, 1975

6) Winterberger, A.R. and Murphy, G.P.: Correlation of B-scan ultrasonic laminography with bilateral selective hypogastric arteriography and lymphography in bladder tumors. Vasc. Surg., 8: 169—176, 1974

7) 金子茂男，永井信夫，松浦　健，郡健二郎，井口正典，南光二，門脇照雄，秋山隆弘，八竹直，栗田　孝：泌尿器科領域における超音波—経直腸的超音波断層法による膀胱腫瘍の浸潤度判定について—．日泌尿会誌，69：572—577，1977

8) 白石哲朗：尿路疾患の超音波診断—膀胱腫瘍の浸潤度判定に関する検討—．日泌尿会誌，69：47—57，1978

9) Koss, J.C., Arger, P.H., Coleman, B.G., Mulhern, C.B. Jr., Pollack, H.M. and Wein, A.J.: CT staging of bladder carcinoma. A. J. R., 137: 359—362, 1981

10) Walsh, J.W., Amendola, M.A., Konerding, K.F., Tisnado, J. and Hazra, T.A.: Computed tomographic detection of pelvic and inguinal lymph-node metastases from primary and recurrent pelvic malignant disease. Radiology, 137: 157—166, 1980

11) Seidelmann, F.E., Cohen, W.N. and Bryan, P.J.: Computed tomographic staging of bladder neoplasms. Radiol. Clin. North. Am., 15: 419—440, 1977

12) Lee, J.K.T., Stanley, R.J., Sagel, S.S. and McClennan, B.L.: Accuracy of CT in detecting intraabdominal and pelvic lymph node metastases from pelvic cancer. A. J. R., 131: 675—679, 1978

13) Jeffery, R.B., Palubinskas, A.J. and Federle, M.P.: CT evaluation of invasive lesions of the bladder. J. Comput. Assist. Tomogr., 5: 22—26, 1981

14) Lang, E.K., Nourse, M.H., Wishard, W.N. Jr. and Mertz, J.H.O.: The accuracy of preoperative staging of bladder tumors by arteriography: A 5-year study. Trans. Amer. Assoc. Gen. Urin. Surg., 59: 144—148, 1965

15) Lang, E.K.: Use of arteriography in the demonstration and staging of bladder tumors. Radiology, 80: 62—68, 1963

16) Wajsman, S., Baumgartner, G., Murphy, G.P. and Merrin, C.: Evaluation of lymphangiography for clinical staging of bladder tumors. J. Urol., 114: 712—714, 1975

17) 御厨修一，松木恵一：骨盤動脈撮影像による膀胱癌の浸潤度診断．臨放，24：945—951，1979

18) Seidelmann, F.E., Cohen, W.N., Bryan, P.J., Temes, S.P., Kraus, D. and Schoenrock, G.: Accuracy of CT staging of bladder neoplasms using the gas-filled method: Report of 21 patients with surgical confirmation. A. J. R., 130: 735—739, 1978

19) 内田豊昭：CT による膀胱腫瘍浸潤度判定の研究—理想膀胱外壁線および W/H を中心として—．日泌尿会誌，72：1018—1034，1981

20) Marshall, V.F.: The relationship of the preoperative estimate to the pathologic demonstration of the extent of vesical neoplasms. J. Urol., 68: 714—723, 1952

21) Mahaffy, R.G.: The value of diagnostic lymphography to the surgeon. Clin. Radiol., 20: 440—443, 1969

22) Kenny, G.M., Hardner G.J., Moore R.M. and Murphy, C.P.: Current results from treatment of stages C and D bladder tumors at Roswell Park Memorial Institute. J. Urol., 107: 56—59, 1972

23) Lang, E.K.: Angiography in the diagnosis and staging of pelvic neoplasms. Radiology, 134: 353—358, 1980.

24) 小野　浩，仁平寛己，白石恒雄：膀胱癌の浸潤度診断と予後推定に関する骨盤動脈撮影の有用性．日泌尿会誌，70：342—350，1979