The University of Osaka
Institutional Knowledge Archive

Title	膵インスリノーマ診断におけるCT arteriography(造影剤動注下CT)の有用性
Author(s)	小林, 伸行; 高島, 澄夫; 中塚, 春樹 他
Citation	日本医学放射線学会雑誌. 1982, 42(7), p. 643-647
Version Type	VoR
URL	https://hdl.handle.net/11094/18755
rights	
Note	

The University of Osaka Institutional Knowledge Archive : OUKA

https://ir.library.osaka-u.ac.jp/

The University of Osaka

膵インスリノーマ診断における CT arteriography (造影剤動注下 CT) の有用性

大阪市立大学医学部放射線医学教室
小林 伸行 高島 澄夫 中塚 春樹
中村 健治 谷口 脩二 南川 義章
山下 彰 小野山靖人
和歌山県立医科大学放射線医学教室
山田 龍作 佐藤 守男

(昭和56年10月5日受付)

CT Arteriography in Diagnosis of Insulinomas

Nobuyuki Kobayashi, Sumio Takashima, Haruki Nakatsuka, Kenji Nakamura, Shuji Taniguchi, Yoshiaki Minamikawa, Akira Yamashita and Yasuto Onoyama
Department of Radiology, Osaka City University Medical School
Ryusaku Yamada and Morio Sato
Department of Radiology, Wakayama Medical College

Research Cord No.: *515.1*
Key Words: *CT, Islet cell tumor, Pancreas, CT arteriography*

Angiography has been reported to play an important role in the diagnosis of pancreatic insulinoma, and hematological examination on the blood sampled from the pancreatic veins by percutaneous transhepatic portal catheterization is also considered to have a diagnostic value. However, these two technique fail to localize tumor in some patients.

Two patients in whom these conventional techniques had been useless underwent CT arteriography (with a contrast medium injected into the abdominal artery) and insulinoma was clearly visualized on CT scans. The diagnosis confirmed on surgery in both patients, appears to substantiate the usefulness of CT arteriography in the diagnosis of pancreatic insulinoma.

1. はじめに

膵インスリノーマの局在診断には，従来，血管造影法が最も大きな役割を果たしてきており，又，門脈カテーテル法による経皮経肝的脾静脈採血法も寄与してきている．しかし，症例の中には，これら診断法を行なってもなお，局在診断のなし得ない例がある．著者らは，今回，造影剤動注下 CT arteriography (以下 CT arteriography) を，膵インスリノーマの疑われる2症例に適用し，従来の方法では描出する事が出来なかったインスリノーマを，CT 上，極めて明瞭に描出する事ができた．これら2例は何れも外科手術によ

り，確認され，CT arteriography のインスリノーマ診断における有用性を示すものと考えられたので報告する．

2. 症　例

症例1．55歳，女性．

主訴．意識混濁発作

現病歴．昭和55年9月より，空腹時に意識の混濁・体のふるえ，冷汗が，1カ月に1回の割合でおきるようになった．この症状は摂食によりおさまった．近医を受診，インスリノーマが疑われた．

入院時検査所見：空腹時血糖値29mg/dl, IRI 24.1μU/ml, IRI/FBS 0.83.

CT 検査：plain CT 及び経静脈性 contrast CT 像（Fig. 1）では，辺縁の突出や，特に density の差による腫瘍局在を示す所見は得られなかった．bolus CT を行っても腫瘍は描出し得なかった．

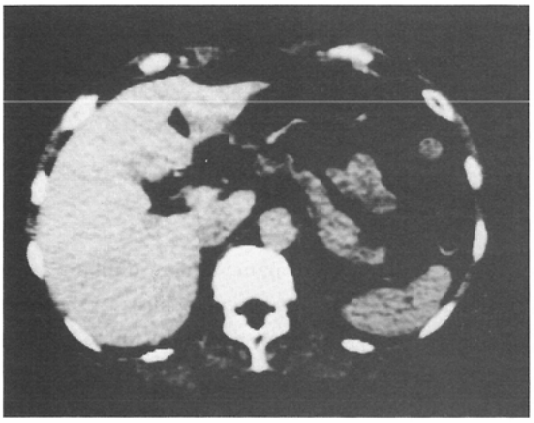

Fig. 1　case 1 ordinary contrast CT. No abnormal finding is seen.

血管造影検査：腹腔動脈造影（Fig. 2），拡大胃十二指腸動脈造影，背膵動脈造影（Fig. 3）でも腫瘍は描出されなかった．この為，新しい試みとして，CT arteriography を行なった．

CT arteriography：血管造影に引続き，CT arteriography を行った．我々の行った CT arteriography は次の如くである．カテーテル先端を腹腔動脈に置き，2倍に希釈した76%ウログラフィン40cc を約8秒で注入した．注入開始後約30秒でスキャンし始め，膵全体をカバーできるよう，5スライスのスキャンを行った．なお使用 CT は Somatom Ⅱ，スキャン時間5秒，各スキャン，間隔20秒，スライス幅 8mm である．

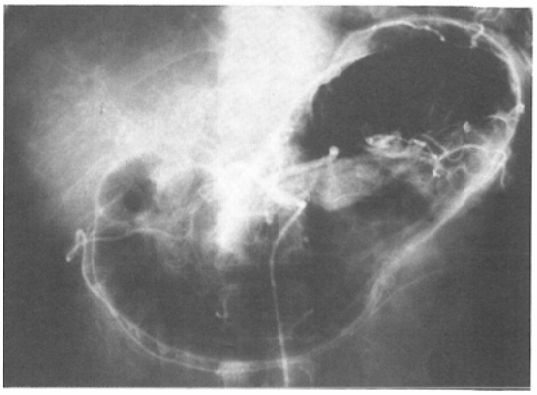

Fig. 2　case 1 celiac arteriography. No abnormal finding is seen.

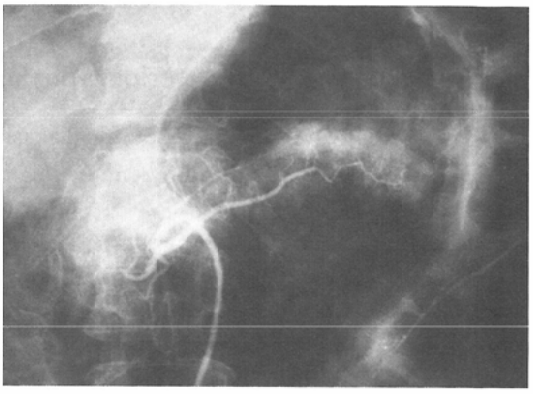

Fig. 3　case 1 selective dorsal pancreatic arteriography. Tumor can not be localized.

CT arteriography 像（Fjg. 4）で，膵体部尾側に約1.5cm の high density spot を認めた．膵の他の部にはこのような結節像はみられなかった．

手術所見．膵体部尾側に1.6×1.1cm の腫瘍を認め，その位置，大きさは，CT 所見に正確に一致し，組織学的にインスリノーマと診断された．患者は術後，血糖値は正常化し，以後低血糖発作は全く消失した．

Fig. 4 case 1 CT arteriography. High density spot (⇧) in the pancreatic body

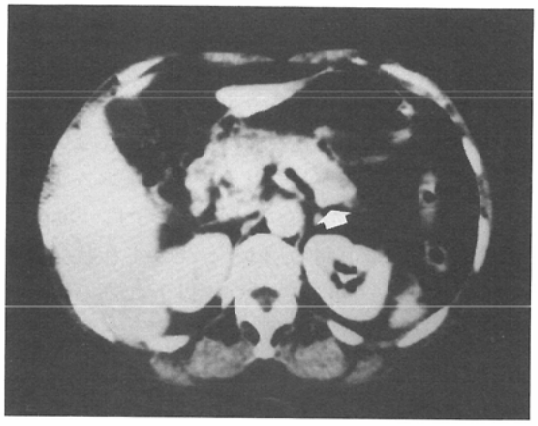

Fig. 5 case 2 contrast CT. The projection (⇧) is found in the pancreatic body but there no difference of density from the surround pancreas.

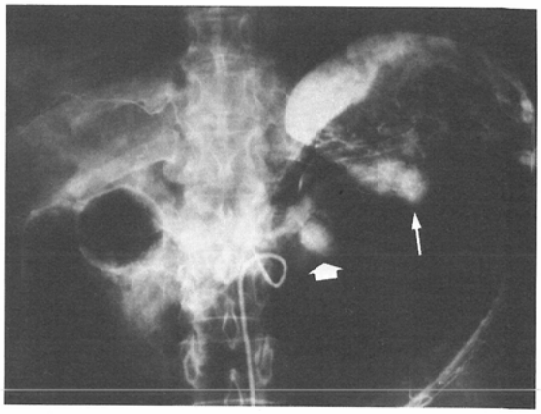

Fig. 6 case 2 celiac arteriography. Blush (⇧) is seen in the pancreatic body. And another stain in the tail (⇦). Is it a tumor?

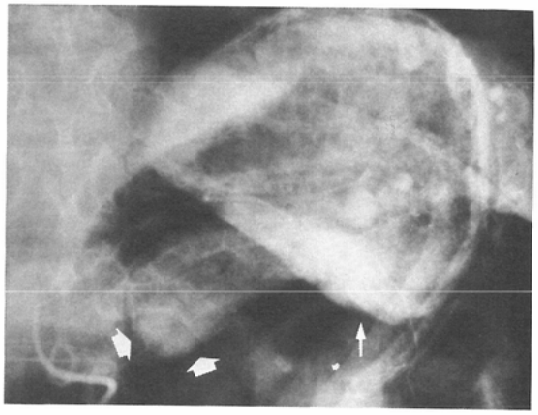

Fig. 7 case 2 magnified splenic arteriography. The tumor (⇧) is seen in the pancreatic body. And another stain (⇦) in the tail the tail can not be decided a tumor or accessory spleen.

症例2. 45歳，女性.

主訴. 意識喪失発作

現病歴. 昭和55年2月頃より，主に空腹時に意識喪失，痙攣発作が起こり始め，次第に発作の回数が増し，近医でインスリノーマが疑われた.

入院時検査所見. 空腹時血糖値19mg/dl, IRI 33.8μU/ml, IRI/FBS 1.77.

CT 検査. plain CT, contrast CT (Fig. 5) で膵体部背側に穿出がみられるが，周囲腕組織との間に density の差はなかった.

血管造影. 腹腔動脈造影 (Fig. 6) で膵体部に腫瘍濃染がみられた. 膵尾部にも結節状濃染がみられた. 拡大脾動脈造影 (Fig. 7) で膵体部に腫瘍濃染がみられるが，膵尾部にも濃染があり，副脾等との鑑別がつかなかった.

CT arteriography. 症例1と同様の方法で，CT arteriography を行った. contrast CT でみられた膵体部背側の突出に一致して，直径約 2cm 大の円い輪廓を示す high density spot を認めた (Fig. 8). 血管造影上，膵尾部に別のインスリノーマの存在が疑われたが，CT arteriography (Fig. 9) では，異常な high density spot は認めなかった.

手術所見. CT arteriography の所見どおり，膵

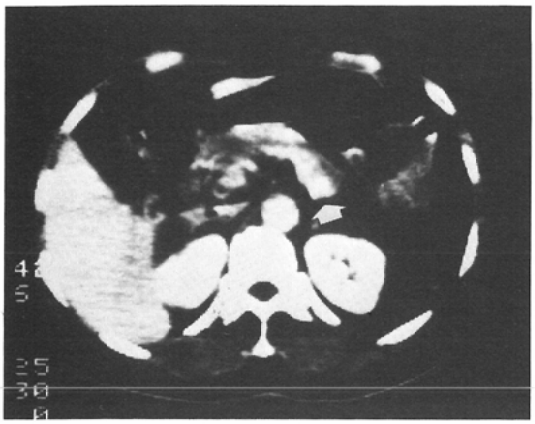

Fig. 8　case 2 CT arteriography.　High density spot (⇦) in the pancreatic body is recognized.

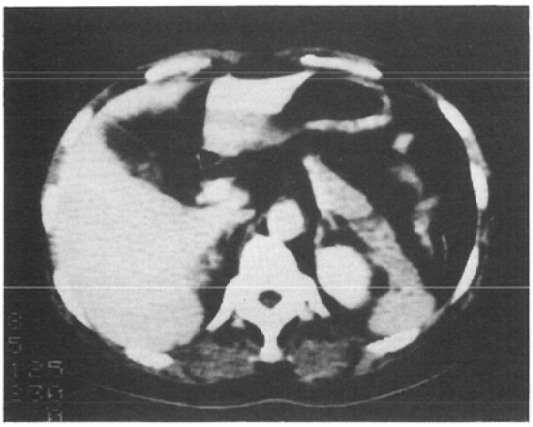

Fig. 9　case 2 CT arteriography.　No high density spot is found in the pancreas tail.

体部背側に1.7×1.2cm の腫瘍が見出され，組織学的にインスリノーマと診断された．膵尾部には異常は認められなかった．患者は術後，血糖値は正常化し，発作の再発は認めていない．

3. 考　　案

インスリノーマの局在診断には，従来血管造影が最も有効とされてきた[1)2)3)]．その血管像の特徴は，静脈相遅くまで残る，強く濃染する均一な結節状影である[1)2)]．従来，診断は比較的容易とされているが，血管造影による局在診断率は，40～90%と報告されており[1)2)4)]，必ずしも，満足のいく成績ではない．最近は，選択的動脈造影法・拡大撮影法・サブトラクション等を併用して，その成績は90%にものぼるとの報告がなされるようになった[1)2)3)]．しかし，我々の症例1のように，血管造影で，vascularity が低く，濃染されない腫瘍も約10%存在すると言われる．又，血管造影法のみでは，胃壁，腸壁，膵の屈曲部の濃染，膵炎，副脾，リンパ節の過形成等の濃染による false positive 所見も少なくない[2)]．近年，経皮経肝的や，術中門脈系の採血により，インスリノーマの局在診断が行われるようになってきたが[5)6)7)]，手技がむつかしく，必ずしも明確な局在診断が出来ない欠点がある．

一方 CT によるインスリノーマ診断の報告数は少く[3)8)9)10)]，又，その診断率は38%[8)]，43%[3)]と血管造影に比べて低い．これはcontrast enhancement を行っても，通常，腫瘍部は正常膵との間に density の差があまり生じない為で，腫瘍は膵の突出像として診断されているにすぎない[3)8)9)10)]．従って CT で発見されるようなインスリノーマは，ある程度大きくなければならず，3cm 以上の大きさである事が多い[3)]．しかし症状発現するインスリノーマは，1.5cm 以下である事がむしろ多い事[1)4)]から，通常の CT による腫瘍の発見は容易でないと考えられる．

近年，静脈から造影剤を急速大量に注入する，bolusinjection CT や，CT arteriography が行われてきているが[11)]，インスリノーマに対しては，何れも報告がみられない．bolus CT は，スライス面が固定される為，膵全体を把握できず，症例1の如く描出されず，診断には適当でない．今回我々が行った CT arteriography では，インスリノーマを high density spot として明瞭に描出し得た．うち1例は従来の検査では全く局在し得なかったものが，CT arteriography で初めて描出し得た例である．もう1例は，血管造影でインスリノーマは指摘し得たものの，脾門部に，別にもう一つ腫瘍が疑われたが，CT arteriography で単発性の腫瘍である事が適確に診断し得，大きさ，位置共に手術所見と一致していた．

我々の経験した症例は，わずかに2例にすぎず

今後更に検討すべき点は多いが，インスリノーマ診断における CT arteriography の利点として，① 腫瘍を high density spot として描出出来る為，1cm 以下のインスリノーマでも発見できる可能性がある事，② 同様の理由で，症例2のように血管造影上の false positive 例を否定し得る可能性がある事，③ 造影剤注入後，インスリノーマは長時間 high density spot として残る事から，1回の注入で数スライス切れる事，⑤ 造影剤の注入量が少ない為，繰返し行える事が挙げられる．反面欠点として，膵頭部の血管支配は，腹腔動脈と上腸間膜動脈である為，膵頭部に腫瘍が疑われる場合，腹腔動脈の CT arteriography のみでは膵全体をカバー出来ない場合が考えられる．その為，CT 読影に際して，血管造影も参考にして，膵頭部の血流が充分であるかどうかをみておく必要がある．CT arteriography は，血管造影で，腫瘤を描出し得ない例，濃染がみられたが，false positive とも考えられる例，多発性かどうかを知りたい場合等に，血管造影に引続いて行い，インスリノーマの局在診断の向上に役立つものと考えられた．

4. まとめ

インスリノーマ2例に対し，CT arteriography を施行し，腫瘍を high density spot として描出し得た．本法は血管造影に引続いて行う事により，従来の CT 及び血管造影による腫瘍の局在診断率を向上させるのに有用であると考えられた．

（本論文の要旨は第186回日本医学放射線学会関西地方会，第41回日本医学放射線学会総会で発表した．）

文献

1) Fulton, R.E., Sheedy, P.F., Mcilrath, D.C. and Ferris, D.O.: Preoperative angiographic localization of insuline-productive tumors of the pancreas. Am. J. Roentgenol., 123: 367—377, 1975.
2) 上村良一，松井 修，角谷真澄，北川清秀，斉藤泰雄：膵ラ氏島腫瘍の血管造影診断．臨床放射線，25：329—336，1980
3) Dunnick, N.R., Long, J.A., Krudy, A., Sjawker, T.H. and Doppman, J.L.: Localizing insulinomas with combind radiographic methods. Am. J. Roentgenol., 135: 747—752, 1980
4) Kaplar, E.L. and Lee, C.H.: Recent advanesc in the diagnosis and treatment of insulinomas. Surg. Clin. Nor. Am., 59: 119—129, 1979
5) Turner, R.C., Lee, E.C.G., Mooris, P.J. and Harris, E.A.: Localization of insulinomas. Lancet, 1: 515—518, 11 Mar, 1978
6) Ingemansson, S., Landerquist, I., Lövdahl, R. and Tibblin, S.: Portal and pancreatic vein catheterization with radioimmunologic determination of insulin. Surg. Gyn. Obst., 141: 705—711, 1975
7) Doppman, J.L., Brennar, M.F., Dunnick, N.R., Kahn, C.R. and Gorden, P.G.: The role of pancreatic venous sampling in the localization of occult insulinomas. Radiology, 138: 557—562, 1981
8) Cohen, J.I.: Clinical conferences of the Johns Hopkins Hospital-Insulinoma-. Johns Hopkins Med. J., 146: 118—123, 1980
9) Robbins, A.H., Pugatch, R.D., Gerzof, S.G., Faling L.J., Johnson, W.C., Spira, R. and Gale, D.R.: Further observation on the medical efficacy of computed tomography on the chest and abdomen. Radiology, 137: 719—725, 1980
10) Seaman, W.B.: The case of insulinoma. Hosp. Pract., 13: 67—68, 1978
11) 二川 栄，林 邦昭，森 宣，本保善一郎：CT における膵部実質造影．日独医報，25：325—330，1980