OUKA
Osaka University Knowledge Archive

Title	転移性脳腫瘍の放射線治療
Author(s)	小幡, 康範; 森田, 皓三; 渡辺, 道子 他
Citation	日本医学放射線学会雑誌. 1982, 42(7), p. 648-658
Version Type	VoR
URL	https://hdl.handle.net/11094/18770
rights	
Note	

Osaka University Knowledge Archive : OUKA

https://ir.library.osaka-u.ac.jp/

Osaka University

転移性脳腫瘍の放射線治療

愛知県がんセンター病院放射線治療部（主任：森田皓三部長）
小幡　康範　　森田　皓三　　渡辺　道子　　丹羽　幸吉

（昭和56年9月28日受付）

Radiation Therapy of Brain Metastases

Yasunori Obata, Kozo Morita, Michiko Watanabe and Kokichi Niwa
Department of Radiation Therapy, Aichi Cancer Center
(Director: Dr. K. Morita)

Research Code No.: 600
Key Words: *Brain metastases, Radiation therapy*

From January 1974 to December 1980, 104 patients with brain metastases were treated by irradiation to the whole brain. The results of treatment and the relation between CT images and effectiveness of irradiation were analized.

The lung was the most common site of the primary tumor (67/104, 64.4%). The breast was a distant second in frequency (13/104, 12.5%) and fewer cases had other primary tumors (24/104, 23.1%). There were 63 males and 41 females. Their mean age was 56.0 years old.

The interval between onset of symptoms from primary disease and of those from the brain metastases were 26.5 months for the breast cancer, 7.6 months for undifferentiated carcinoma of the lung and 13.2 months for all patients.

Significant neurologic improvement was obtained in 85.7% of the patients (86 cases) irradiated as previous plans.

The survival for the entire group of patients (86 cases) was 60.5% at 3 months, 31.4% at 6 months, 11.6% at 12 months and 3.5% at 18 months. Multiplicity of the metastatic brain tumor did not affect the prognosis but the control of the primary lesion affected the prognosis.

The CT images of 41 cases before treatment revealed the enhanced mass was mainly homogeneous for the case with the breast cancer and mainly ring like for the case with squamous cell carcinoma of the lung. But the characters of the enhanced mass did not affect the prognosis. On the other hand, the analysis of the CT images of 37 cases before and after the treatment revealed the relation between the tumor regression and the improvement in neurologic symptoms.

When the primary lesion of the patient is controlled without any other distant metastases, the additional 10-20 Gy restricted irradiation after 40 Gy whole brain irradiation is thought to be necessary to control the metastatic tumor more than 6 months.

1. 緒　言

悪性腫瘍の脳転移は重篤な症状を呈し，一般に生存期間も短い．症状軽減の手段として，放射線治療の有効性が既に認識され，延命効果も期待できると報告されている[1)-19)]．我々は愛知県がんセンターにおいて照射を行なった転移性脳腫瘍の治

療成績を調べ，特にCT像と治療効果との関係に着目し分析を行なった．

2．対象と治療方法

本施設において，1974年1月から1980年12月までの間に104例の転移性脳腫瘍に対して放射線治療を施行した．その原発病巣部位による内訳では，肺癌が67例（64.4%）と最も多く，肺癌を組織分類でみると扁平上皮癌15例，腺癌21例，未分化癌29例，不明2例である．次いで乳癌13例（12.5%），その他腎癌，胃癌，直腸癌等24例（23.1%）である（Table 1）．性別では男63例，女41例，平均年齢は56.0歳であった．原病の発症より脳転移までの平均月数は，肺の扁平上皮癌9.4カ月，腺癌13.3カ月，未分化癌7.6カ月で，乳癌は26.5カ月であり，全体では13.2カ月であった．脳転移に伴なう症状はTable 2に示す如く麻痺・頭痛が多く，症状のないものも9例認められた．転移性脳腫瘍の診断は，脳シンチによるもの36例，脳血管撮影によるもの1例，症状のみによるもの6例，脳CTによるもの61例であるが，1978年4月以降はすべて脳CTにより診断されている．

治療方法として，リニアアクセラレーターによる6MV X線を用い，原則として20×15cmの照射野で全脳照射を施行した．線量は1975年12月までは 3Gy×10回，1976年1月以降は 2Gy×20回をいずれも5fr/wで投与した．なお，本施設での投与線量は90% dose regionに対する線量を表わしている．照射時に症例の約80%にステロイド剤としてプレドニゾロン30mg 経口投与及び脳圧下降剤として主にD-マンニトール300mlが併用された．現在は両剤の併用を原則としている．

Table 1　Distribution of patients with brain metastases according to primary tumors.

Primary Site	No. cases	% of Total
Lung	67	64.4
Sq.	15	
Ad.	21	
Undiff.	29	
Unknown	2	
Breast	13	12.5
Others*	24	23.1
Total	104	100.0

* Kidney: 5, Stomach: 3, Rectum: 3, Malignant Melanoma: 3, Malignant Lymphoma: 2, Esophagus: 1, Testis: 1 Ovary: 1 Oropharynx: 1, Maxillary sinus: 1, Unknown: 3

Table 2　Presenting signs and symptoms.

Signs & Symptoms	No. cases	% of Total
Hemiparesis	46	44.2
Visual field defects	3	2.9
Aphaxia	8	7.7
Focal seizurhs	10	9.6
Ataxia	14	13.5
Headache	39	37.5
Vomiting	23	22.1
Confusion memory loss	19	18.3
Lethargy	4	3.8
No symptoms	9	8.7

3．結　果

(1)　照射完遂率

放射線治療を施行した104例の内，治療拒否2例，治療法変更1例を除いた101例中，脳神経症状悪化8例，脳転移以外の原因による治療中の死亡7例の15例が不完全照射に終り，照射が完遂できたのは86例（85.1%）であった．この中には，転移病巣が単発で腫瘍摘出或いは部分切除術の施行後に照射したもの6例，Ommaya resevoirによる減圧術のみが施行された2例が含まれている．

(2)　照射線量と症状の寛解

原発疾患別にみた照射線量と症状寛解の関係をFig. 1に示す．照射線量はTDF[20]で表わし，寛解の程度は治療前にみられた脳神経症状が全く消失したものを完全寛解(CR)，一部軽減したものを部分寛解（PR），変化のないものを無寛解（NR）と3段階に分けた．その結果，TDF 40以上照射された場合，いずれの疾患においても線量と寛解率の間に相関は認められなかった．照射の完遂できた86例でみると，72例（85.7%）に症状の寛解が認められた．これは全例（104例）中の69.2%にあたる．

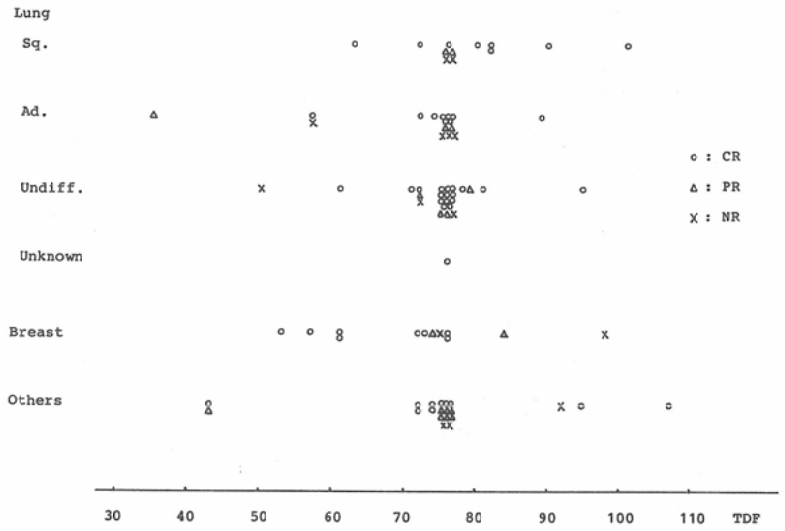

Fig. 1 Correlation between dose (TDF) and neurologic improvement according to primary histology. CR: complete remission PR: partial remission NR: non-remission

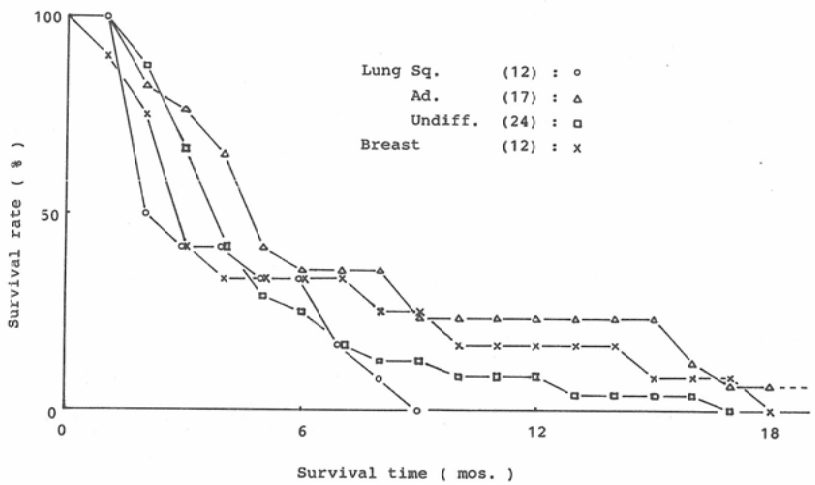

Fig. 2 Survival rate compared by histology.

(3) 粗生存率

照射の完遂できた86例の生存率は3ヵ月60.5%，6ヵ月31.4%，12ヵ月11.6%，18ヵ月3.5%であった．この場合の生存月数は照射開始からの期間である．更に症例の多い肺癌と乳癌について疾患及び組織別に生存率をみたところ，Fig. 2に示される如く，乳癌では50%生存期間は2.8ヵ月と短いが，12ヵ月以上の生存が多く認められる．肺癌の場合は，腺癌の50%生存期間は4.6ヵ月で18ヵ月以上の生存がみられ予後が良いが，扁平上皮癌の50%生存期間は2ヵ月と一番短く9ヵ月を超える生存も認められない．

86例中手術例3例を除いた83例について，症状の寛解と生存率の関係を調べたところ (Fig. 3)，無寛解の症例では予後が悪かった．

次に，転移腫瘍の個数と生存率との関係を調べ

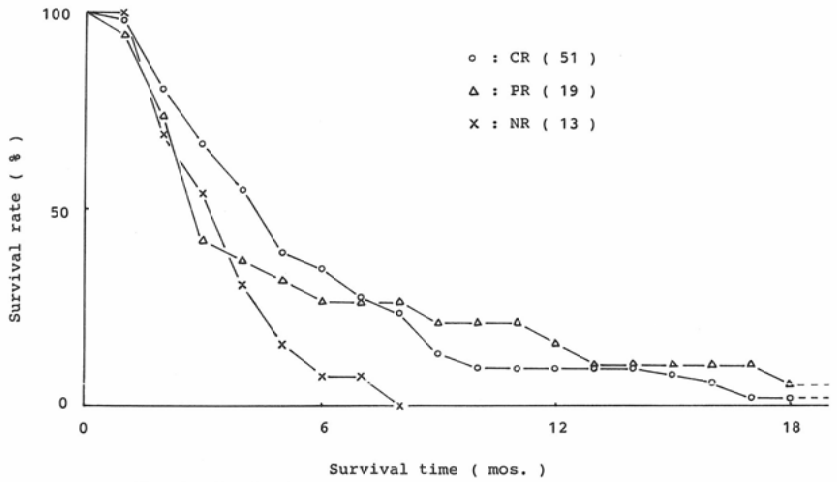

Fig. 3 Survival rate compared by neurologic improvement.

たところ，86例中4例は個数不明であったが，多発性（31例）と単発性（51例）の生存率に差はみられなかった．

更に，原発病巣制御の状態と生存期間との関連について調べた．放射線治療時に原発病巣が制御され，他の転移も認められなかった症例は10例あり，その平均生存期間は，肺の扁平上皮癌2例5ヵ月，未分化癌1例12ヵ月，乳癌3例10ヵ月，その他4例23ヵ月と肺の扁平上皮癌を除いて予後は良好であった．

症例数の多い肺癌について死因の分析をしたところ，照射の完遂できた54例中に，現在生存中4例，死因不明が5例あり，放射線治療にもかかわらず脳転移の制御ができなかったものが22例で，この中で死因が脳転移によると考えられるものが13例，他病死1例，原病或いは他部位の転移による死亡8例であった．又，治療により死亡時まで脳転移の制御はできたものの，原病や他部位の転移により死亡したものが16例，他病死したものが7例あった．

(4) 転移性脳腫瘍の CT 像及び治療による CT 像の変化と治療効果との関係

原発疾患別に CT 像を検討し得た41例の分析の結果，転移腫瘍の個数や随伴する低吸収値域の

Table 3 Characters of enhanced mass on CT images and the correlation between them and degree of neurologic improvement.

	Enhanced mass							
	Ring like				Homogeneous			
	CR	PR	NR	Total	CR	PR	NR	Total
Lung Sq.	2	1	0	3	0	1	0	1
Ad.	2	1	1	4	3	1	0	4
Undiff.	5	1	0	6	3	0	2	5
Unknown	1	0	0	1	0	0	0	0
Breast	0	0	0	0	3	2	1	6
Others	2	2	1	5	2	3	1	6
Total	12	5	2	19	11	7	4	22

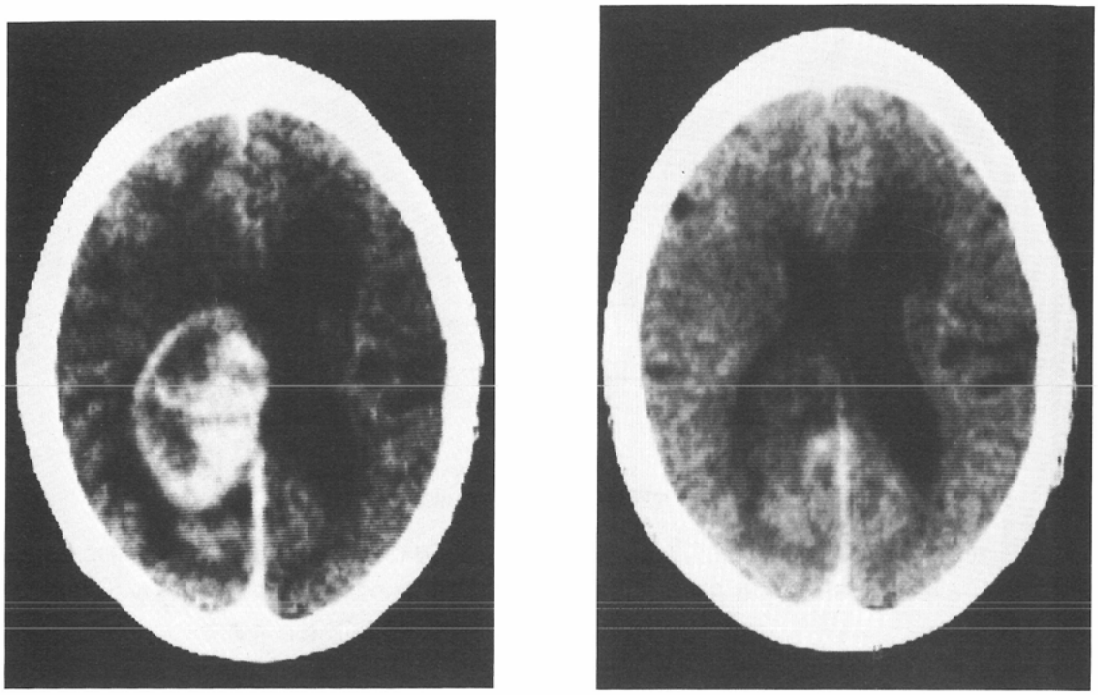

(a)　　(b)

Fig. 4　CT images before (a) and after (b) 40 Gy whole brain irradiation to the brain metastasis from squamous cell carcinoma of the lung. The enhanced mass seems ring like. The patient is male and 63 years old. At the same time, he has multiple liver metastasis and left axillary lymphnode metastasis. He died due to pneumonia 1 month and 2 weeks after beginning of irradiation.

範囲には明確な差が見い出せなかったものの，enhanced mass の性状は，Table 3 に示される如く，肺の扁平上皮癌ではリング状のものが多く（Fig. 4a），乳癌では均一なものが多い傾向にあり（Fig. 5a），他の疾患ではその差は認められなかった．　又，その性状によって症状寛解の程度に差が生ずることはなく（Table 3），更に，その性状によって予後に差が生ずることもなかった（Fig. 6）.

治療前後の CT 像が検討できたのは37例あり，治療終了後の CT は1例10カ月後ともう1例3カ月後を除いては，約2週間後を中心として1カ月以内に撮影されている．治療前後の CT 像でみた腫瘍縮小の程度と症状寛解の程度の間には相関が認められ，縮小の良好なものでは完全寛解の割合が大きいという結果であった（Fig. 7）.

一般的に照射終了後の CT 像に改善がみられるもののうち，更に経過の追跡できる症例では腫瘍は更に縮小する（Fig. 5）．しかしながら，腫瘍が消失したもののうち，1例に6カ月で腫瘍の再発を（Fig. 8），更にもう1例に7カ月で新しい部位への脳転移の発生を認めた.

4. 考　　案

(1)　転移性脳腫瘍に対する放射線治療の有効性

i．症状寛解率

既に発表されている報告によれば（Table 4）[1)-18)]，症状の寛解率は47—80.3%に亘り，60%が中心となっている．我々の結果は照射完遂例で85.7%（全例では69.2%）と極めて良好であった．放射線治療は症状寛解にかなり有効で，まず試みられるべき手段と考えられる.

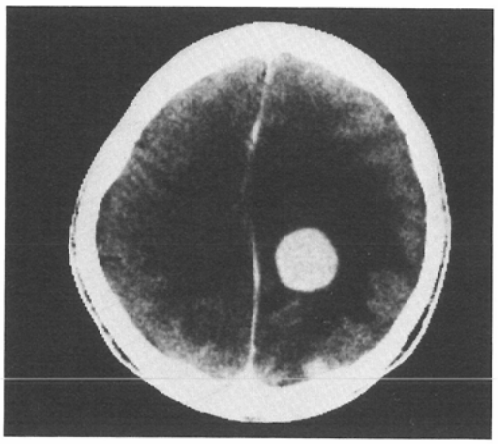

(a)

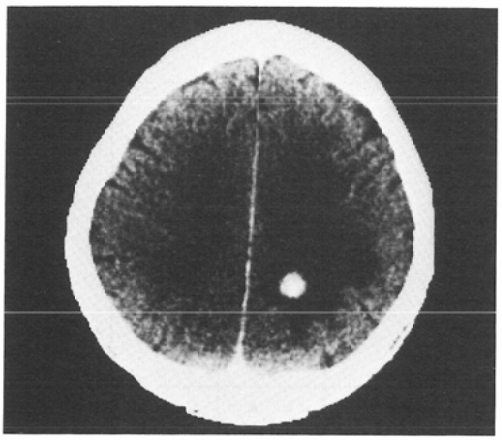

(b)

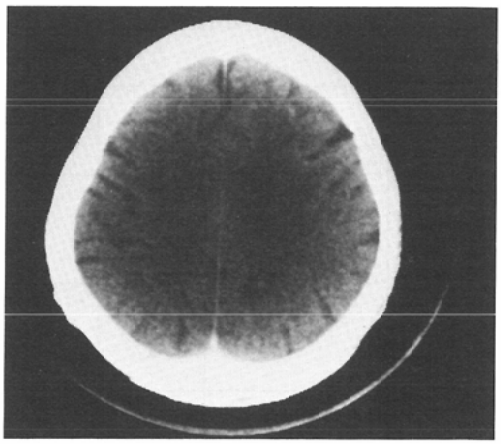

(c)

Fig. 5 CT images before (a), after (b) and 6 months after (c) 40 Gy whole brain irradiation to the brain metastasis from the breast cancer. The enhanced mass seems homogeneous. The patient is female and 51 years old. 3 months later from completion of treatment, multiple bone metastasis were found. 6 months later the metastatic brain tumor disappeared but she died with multiple bone metastasis and upper mediastinal metastatic mass in spite of chemotherapy and radiotherapy 9 months and 3 weeks after the beginning of the whole brain irradiation.

ii. 予後について

我々の症例の50%生存月数は約4ヵ月でこれ迄の報告とほぼ一致している (Table 4). 我々の分析の結果, 良好な予後をもたらす要因としては,

① 原発疾患が乳癌或いは肺の腺癌であること

② 原発病巣が制御されていること

③ 放射線治療に対して良好に反応することなどが挙げられる. 転移腫瘍の個数については Shehata[11] らも述べているが予後に関係しなかった. Chu[2] らは早期発見と早期治療が重要と述べ, Shehata[11], Hendrickson[14], Turalba[18] らはいずれも化学療法の併用は予後に関係しないと述べている. 又, ステロイド剤との併用については, Montana[7] らが併用の有無で結果に差がないことを明らかにしているのに対して, Horton[6] らはステロイド剤単独でも差がないと述べているがこれ

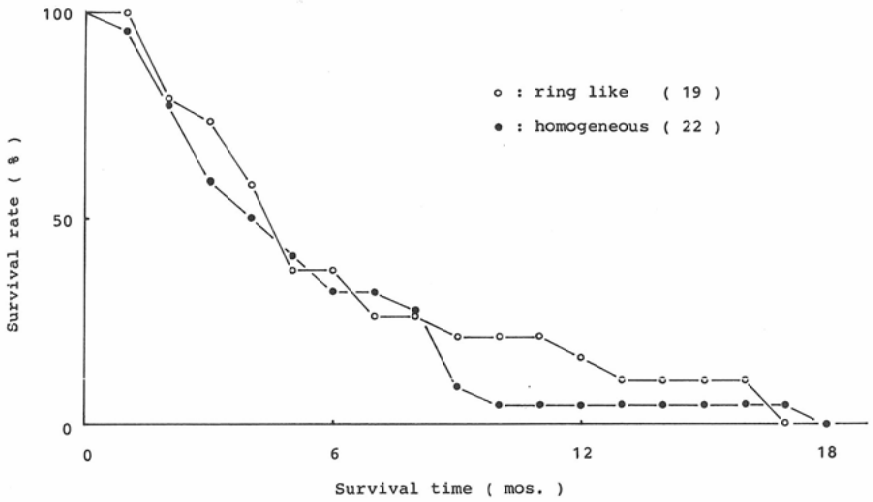

Fig. 6 Survival rate compared by the characters of enhanced mass on CT images.

tumor regression(%) / neurologic improvement	0	20	40	60	80	100
NR	△ ▲ △		□ ×			□
PR	△ ▲	○	× ▲		× ▲	○ □
CR	○ □ ×		○ △	□ ▲	△ ▲ △ ▲ □ ▲	△ □ □ △ □ □ ■ □ ×

Lung Sq. : ○　Breast : ×
Ad. : △　Others : ▲
Undiff. : □
Unknown : ■

Fig. 7 Correlation between tumor regression and neurologic improvement.

は症例も少なく疑問が残る．我々は現在のところ，我々の経験した症例の範囲では，化学療法が著効する疾患を除けば，一般に化学療法併用が予後に関係するとは考えていない．又，ステロイド剤も直接予後の改善のためではなく，脳圧亢進症状の改善又は予防の意味で併用している．

(2) 転移性脳腫瘍に対する手術療法と放射線療法

Raskind[21] らは，単発性の転移性脳腫瘍が手術可能な位置にあり，原発病巣も制御されている51例の手術の結果1年生存29.4%，Winston[22] らは79例の手術で1年生存22%と述べている．しかし，これらは我々の結果から考えると放射線治療単独でも予後が良好となる要因を持った症例であると言える．そして，Berry[8]，Deutsch[13] らの結果では放射線治療に手術を併用しても有意差は認められなかった．Shehata[11] らは，脳転移は多発することが多いため手術適応のあるものは原発

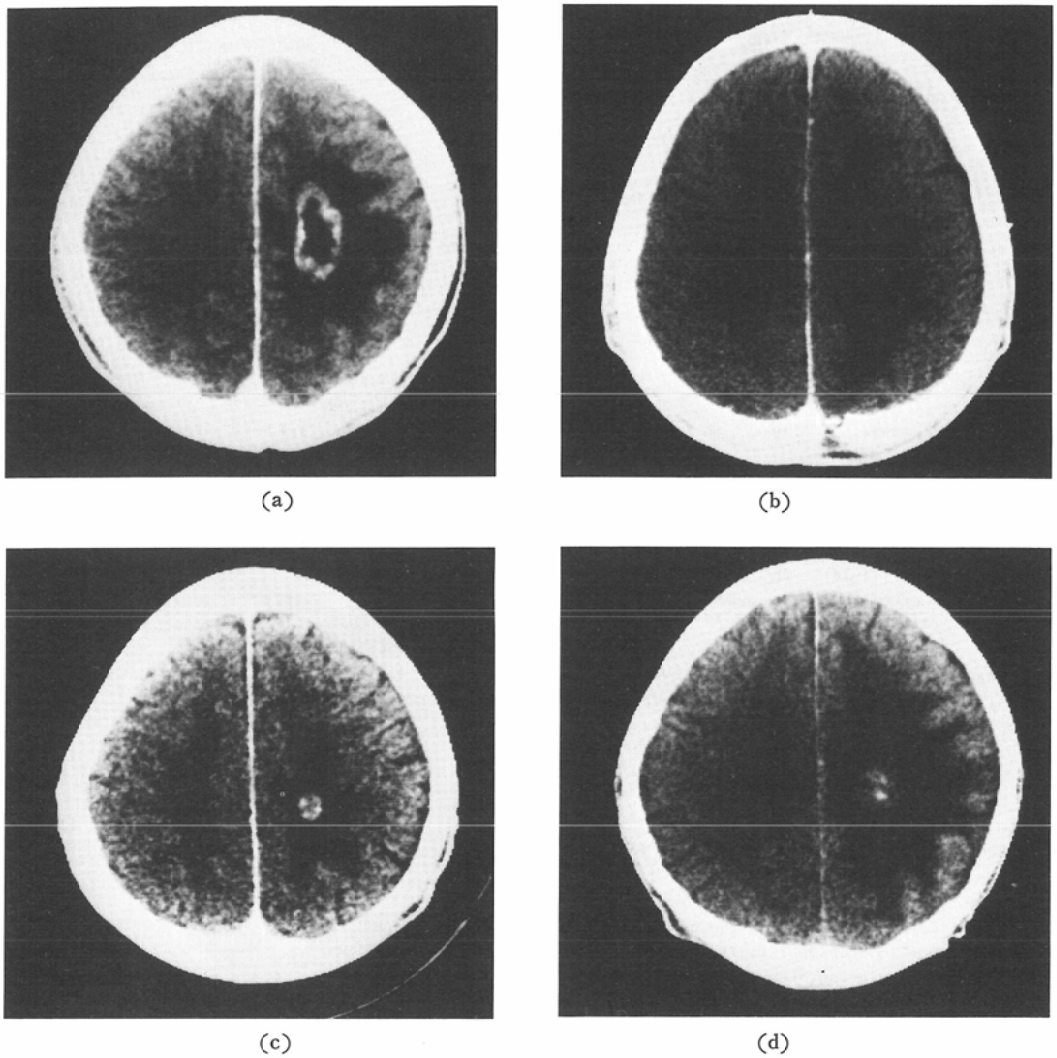

Fig. 8 The patient with the brain metastasis from undifferentiated carcinoma of the lung is male and 55 years old. (a): CT images before 40 Gy whole brain irradiation, (b): just after treatment, the tumor disappeared. (c): 6 months after treatment, the tumor recurred. (d): 12 months after treatment. 14 months after treatment, the metastasis to the spinal cord occurred and was irradiated. At present, the patient is surviving with the recurent brain metastasis.

病巣が制御され，単発性で，腎癌のように発育の遅いものといった条件に合う少数に限られると述べている．高倉[23]は集学的治療が必要で，状態が許せばまず手術を行なうべきと述べているが，更に放射線の併用が良い結果をもたらすことに言及している．我々の結果では，脳転移が単発性であり，患者の状態も良好で，手術をした後照射をした症例のうち，腫瘍残存のなかった2例は肺の扁平上皮癌と腺癌で各々6カ月1週間，15カ月2週間経過した現在生存中で予後良好である．又，術後残存に照射した4例では，乳癌2例が共に約2カ月で死亡し予後不良であったが，他の肺癌と原発不明の2例は，いずれも予後良好で生存中である．更に，照射中状態悪化のため照射を中断した

Table 4　Comparison of the present results with other series.

Series	No. of cases	Dose (Gy)	Improvement rate (%)	Median (months)	Mean (months)	3 month (%)	6 month (%)	1 year (%)
Chao et coll.(1954)	38	30-40/3-5w	24/38 (63.2)		8.2			
					4.6*			
Chu et coll.(1961)	218	30/3w	123/158(77.8)**		6.6			
					2.3*			
Order et coll.(1968)	108	25-40/2.5-4w	65/108(60.2)		6.3	60	31.7	
Hindo et coll.(1970)	54	10 single	35/54 (64.8)		5.6			
Nisce et coll.(1971)	560	30-40/3-4w	302/376(80.3)**	6.0			50	20
Horton et coll.(1971)	28	40/3-4w	18/28 (64.3)	3.3 (13w)				
Montana et coll.(1972)	62	30/2w-45/4.5w	35/62 (56.5)			59	28	12
Berry et coll.(1974)	124	30/2w,40/4w	- (63.0)		4.7	60 (68	30 41	9 14) ***
Newman et coll.(1974)	56	50/5w	25/41 (61.0)**	3.1(94d)				
				4.3(130d)****				
Jazy et coll.(1974)	18	10 single	10/18 (55.6)		3.3			
					1.8*			
Shehata et coll.(1974)	81	10 single	56/81 (69.1)	3.4 (102d)	5.0 (150d)			
Young et coll.(1974)	83	7.5x2/3d	45/79 (57.0)**	2.0(59d)	3.4(103d)			
	79	25-40/3-4w	48/77 (62.3)**	3.9(116d)	4.9(147d)			
Deutsch et coll.(1974)	88	25-35/2-4w					30.8	12.3
Hendrickson et coll. (1977)	822	phase I 40/3w,40/4w,30/2w,30/3w phase II 30/2w,40/3w,20/1w,12/2d,10 single class I (0), II (36) III (65), IV (56)*****						15
Harwood et coll.(1977)	101	30/2w	32/50 (64.0)	4.0(121d)				
		10 single	29/51 (56.9)	4.4(132d)				
Chaya et coll.(1979)	29	30-40/3-4w	- (80.0)	4.0				
Borgelt et coll.(1980)	993(1st)	30/2w,30/3w,40/3w,40/4w	- (47.0)	4.5(18w)				
	1001(2nd)	20/1w,30/2w,40/3w	- (52.0)	3.8(15w)				
Turalba et coll.(1980)	113	30/2w	- (60.0)	3.0	5.3			13
present series	104	30/2w,40/4w	72/104(69.2) 72/86 (85.7)**	3.9		60.5	31.4	11.6

* responders
** improvement rate for the case irradiated as previous plans
*** post operative irradiation
**** irradiation over 40 Gy
***** neurologic status difined as Order et coll.

症例が8例あったが，この状態悪化の原因が脳圧亢進によるものでは，可能な限り手術による腫瘍や壊死組織の摘出及び吸引などの減圧手段を講ずるべきであり，最近，この方法によって症状軽減に成功し照射を完遂できた例を経験している．したがって，我々は，脳転移は多発性の割合が多く，他部位の転移も頻度が多く，原発病巣の制御も判断し難いといったことより，全症例にまず放射線治療を施行し，脳圧亢進が増悪するようなら積極的に手術を併用する方針で治療を行なおうと考えている[7]．

(3)　放射線治療の際の照射野の大きさと至適線量

Chao[1] らは脳転移の2/3が多発性であると述べ，Chu[2] らも多発性が原則と考えているように，これ迄の殆んどの報告では全脳照射が採用されているが，これについては我々も異論はない．

又，種々の照射線量と投与方法が試みられているが，それらの間に差は認められていない[14)15)17)]．10Gy 1回照射について Berry[8] らは十分耐容し得るとし，Hindo[4] らは治療を短期にできる有利さを強調している．しかしながら，Jazy[10]

らは線量が小さすぎると述べている．1回線量が大きければ照射の反応も強く，もし長期間生存した時には障害が大きく出る可能性もあるため，我々は現在の所40Gy/4w を一応標準とし，患者の状態により短期間の治療が必要な時に大線量小分割照射を考慮したいと考えている．更に Order[3]，Deutsch[13] らは縮小追加照射を提案している．照射線量として30—40Gy は症状寛解を目的とするなら十分な量であるものの，一部に約6カ月を経過して再発を来たす症例があり，我々も，原発病巣が制御され他転移もなく長期生存が期待される場合には，全脳照射の後に転移病巣に限局した追加照射による十分な線量投与が有効と考える．

(4) 転移性腫瘍の CT 像と治療効果判定における CT 像の有効性

これ迄 CT 像の分析をした報告は見当らないが，我々の結果では，治療前の CT 像における enhanced mass の性状として，乳癌では均一なもの，肺の扁平上皮癌ではリング状のものが多かった．これは肺の扁平上皮癌が原発病巣で中央部壊死の像を呈しやすいことと関連していると思われる．CT 像がリング状を呈するものは腫瘍中央部の壊死のため放射線治療効果が悪く予後が不良であろうと予想されたのであるが，実際には CT 像の性状による予後の差は認められなかった．

又，治療前後の CT 像でみた腫瘍縮小の程度と症状寛解の間に相関が認められ，症状寛解が予後と相関しているので，治療前後の CT 像によって予後を推定することがある程度可能と思われる．しかしながら，照射終了時の CT 像には変化がなくても症状が軽減している場合には，その後2カ月間隔位で CT 撮影を行ない腫瘍の縮小を追跡して調べる必要がある．このように，転移性脳腫瘍に対して，診断のみならず治療効果の判定にも CT 像が有効に使用できると考えられる．

5. 結　論

愛知県がんセンターにおいて1974年1月から1980年12月までの間に放射線治療を施行した転移性脳腫瘍104例について治療成績を検討し，CT 像と治療効果との関連について分析した．

(1) 症例は肺癌67例（64.4%），乳癌13例（12.5%），その他24例（23.1%）で，男63例，女41例，平均年齢56.0歳である．

(2) 原病の発症より脳転移までの平均月数は乳癌26.5カ月，肺の未分化癌7.6カ月で，全体では13.2カ月であった．

(3) 照射の完遂できた86例のうち72例（85.7%）に症状の寛解が得られた．

(4) 86例の生存率は3カ月60.5%，6カ月31.4%，12カ月11.6%，18カ月3.5%であった．転移腫瘍の個数は生存率に影響しなかったが，原発病巣が制御され他転移のない症例では予後は良好であった．

(5) 治療前の CT 像が検討できた41例の分析の結果 enhanced mass の性状は，乳癌では均一なものが，肺の扁平上皮癌ではリング状のものが多かった．しかし，その性状によって予後に差は認められなかった．更に，治療前後で CT 像の検討が可能な症例は37例あり，腫瘍縮小の程度と症状寛解とは相関があった．

放射線治療を施行した転移性脳腫瘍の症例のうち予後の良かったものは，原発疾患が乳癌或いは肺の腺癌，原発病巣が制御されているもの，治療により腫瘍縮小と症状寛解の良好なもので，腫瘍縮小の程度を把握し治療効果を判定するのに治療前後の CT 像が有用であった．

本研究は，昭和56年度厚生省がん研究助成金（阿部班：放射線を主とする難治がんの治療に関する研究）の援助をうけた．

文　献

1) Chao, J.H., Phillips, R. and Nickson, J.J.: Roentgen-ray therapy of cerebral metastases. Cancer, 7: 682—689, 1954
2) Chu, F.C.H. and Hilaris, B.B.: Value of radiation therapy in the management of intracranial metastases. Cancer, 14: 577—581, 1961
3) Order, S.E., Hellman, S., Von Essen, C.F. and Kligerman, M.M.: Improvement in quality of survival following whole-brain irradiation for brain metastasis. Radiology, 91: 149—153, 1968
4) Hindo, W.A., DeTrana III, F.A., Lee, M.S.

and Hendrickson, F.R.: Large dose increment irradiation in treatment of cerebral metastases. Cancer, 26: 138—141, 1970
5) Nisce, L.Z., Hilaris, B.S. and Chu, F.C.H.: A review of experience with irradiation of brain metastasis. Am. J. Roentgenol., 111(2): 329—333, 1971
6) Horton, J., Baxter, D.H. and Olson, K.B.: The management of metastases to the brain by irradiation and corticosteroids. Am. J. Roentgenol., 111(2): 334—336, 1971
7) Montana, G.S., Meacham, W.F. and Caldwell, W.L.: Brain irradiation for metastatic disease of lung origin. Cancer, 29: 1477—1480, 1972
8) Berry, H.C., Parker, R.G. and Gerdes, A.J.: Irradiation of brain metastases. Acta Radiol. Ther. Phys. Biol., 13: 535—544, 1974
9) Newman, S.J. and Hansen, H.H.: Frequency, diagnosis and treatment of brain metastases in 247 consecutive patients with bronchogenic carcinoma. Cancer, 33: 492—496, 1974
10) Jazy, F. and Aron, B.S.: Single dose irradiation in treatment of cerebral metastases from bronchial carcinoma. Cancer, 34: 254—256, 1974
11) Shehata, W.M., Hendrickson, F.R. and Hindo, W.A.: Rapid fractionation technique and re-treatment of cerebral metastases by irradiation. Cancer, 34: 257—261, 1974
12) Young, D.F., Posner, J.B., Chu, F. and Nisce, L.: Rapid-course radiation therapy of cerebral metastases: results and complications. Cancer 34: 1069—1076, 1974
13) Deutsch, M., Parsons, J.A. and Mercado, R. Jr.: Radiotherapy for intracranial metastases. Cancer, 34: 1607—1611, 1974
14) Hendrickson, F.R.: The optimum schedule for palliative radiotherapy for metastatic brain cancer. Int. J. Radiat. Oncol. Biol. Phys., 2: 165—168, 1977
15) Harwood, A.R. and Simpson, W.J.: Radiation therapy of cerebral metastases: a randomized prospective clinical trial. Int. J. Radiat. Oncol. Biol. Phys., 2: 1091—1094, 1977
16) 茶谷正史，池田　恢，宮田假明，真崎規江，重松康：転移性脳腫瘍に対する放射線治療．癌の臨床，25（14）：1373—1377，1979
17) Borgelt, B., Gelber, R., Kramer, S., Brady, L.W., Chang, C.H., Davis, L.W., Perez, C.A. and Hendrickson, F.R.: The palliation of brain metastases: final results of the first two studies by the Radiation Therapy Oncology Group. Int. J. Radiat. Oncol. Biol. Phys., 6: 1—9, 1980
18) Turalba, C.I.C., El-Mahdi, A.M. and Peeples, W.J.: Palliative irradiation of brain metastases. Acta Radiol. Oncol., 19(5): 335—341, 1980
19) Weiss, L., Gilbert, H.A. and Posner, J.B.: Brain metastasis. Martinus Nijhoff Publishers, Hague/Boston/London, 1980
20) Orton, C.G. and Ellis, F.: A simplification in the use of the NSD concept in practical radiotherapy. Brit. J. Radiol., 46: 529—537, 1973
21) Raskind, R., Weiss, S.R., Manning, J.J. and Wermuth, R.: Survival after surgical excision of single metastatic brain tumors. Am. J. Roentgenol., 111(2): 323—328, 1971
22) Winston, K.R., Walsh, J.W. and Fischer, E.G.: Results of operative treatment of intracranial metastatic tumors. Cancer, 45: 2639—2645, 1980
23) 高倉公明：転移性脳腫瘍の集学的治療．癌の臨床，26（7）：685—689，1980