The University of Osaka
Institutional Knowledge Archive

Title	下大静脈後尿管と下大静脈奇型
Author(s)	坪郷, 義崇; 平岡, 久樹; 隣谷, 義人 他
Citation	日本医学放射線学会雑誌. 1980, 40(10), p. 927-934
Version Type	VoR
URL	https://hdl.handle.net/11094/18777
rights	
Note	

The University of Osaka Institutional Knowledge Archive : OUKA

https://ir.library.osaka-u.ac.jp/

The University of Osaka

下大静脈後尿管と下大静脈奇型

埼玉医科大学放射線科
坪郷　義崇　平岡　久樹　隣谷　義人　宮前　達也
藤岡むつみ　真下　正美　鈴木　健之

（昭和55年3月17日受付）
（昭和55年4月22日最終原稿受付）

Retrocaval Ureter and Anomalies of Inferior Vena Cava

Yoshitaka Tsubogo, Hisaki Hiraoka, Yoshito Tonariya, Tatsuya Miyamae, Mutsumi Fujioka, Masami Mashimo and Kenji Suzuki
Department of Radiology, Saitama Medical School

Research Cord No.: *518*
Key Words: *Retrocaval ureter, Inferior vena cava, Anomalies, Azygos continuation*

We report two cases of retrocaval ureter: one with the usual hook-shaped pattern of the course of ureter (Type 1 according to Kenawi and Williams) and the other with the ureter medially displaced in a large curving fashion without kinking or obstruction. (Type 2). The second case was diagnosed on CT without resorting to any invasive procedure. It can be classified as Type 2 of Kenawi and Williams because of the absence of obstruction and kinking of ureter The first case is associated with a complicated anomaly of inferior vena cava previously not reported which shows the duplication of infrarenal segment of cava with azygos continuation via the right persistent supracardinal vein. This anomaly is also complicated by the persistent posterior cardinal vein which is continuous with the normal prerenal segment of cava after receiving the right renal vein. This persistent posterior cardinal vein is the cause of retrocaval ureter in this case. It is also stressed that the knowledge of various caval anomalies is important in the interpretation of CT.

1. はじめに

下大静脈後尿管（retrocaval or circumcaval ureter，以後 RCU と略）は，通常みられる鉤型または逆J字型の尿管走行を呈して閉塞を伴う典型的な型と，尿管の屈曲や閉塞を示さない型があり，Kenawi and Williams[1] は，前者を Type 1，後者を Type 2 または high loop と呼んでいる．われわれは，Type 1 の RCU に属するものではあるが，まだ文献にみられない珍しい下大静脈奇型の組み合わせを伴った1例を経験したので，これについて術前術後の静脈撮影，術後の RI-angiography と CT の所見を述べるとともにこの奇型の成立について考察する．また CT によって診断された Type 2 の1例を併せて供覧し，RCU や下大静脈奇型の診断に果す CT の役割を考察する．

2. 症例1

37歳，男．腰痛と血尿で泌尿器科を訪れた．排

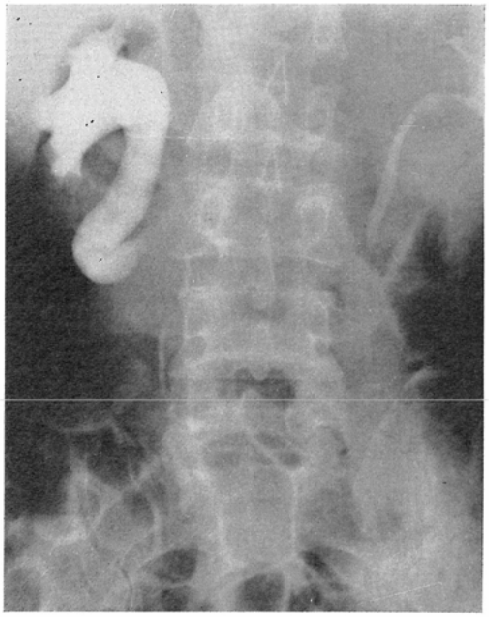

Fig. 1　Intravenous urogram in Case 1 (a 37-year-old man) showing a typical hook-shaped pattern of the course of right ureter producing obstruction.

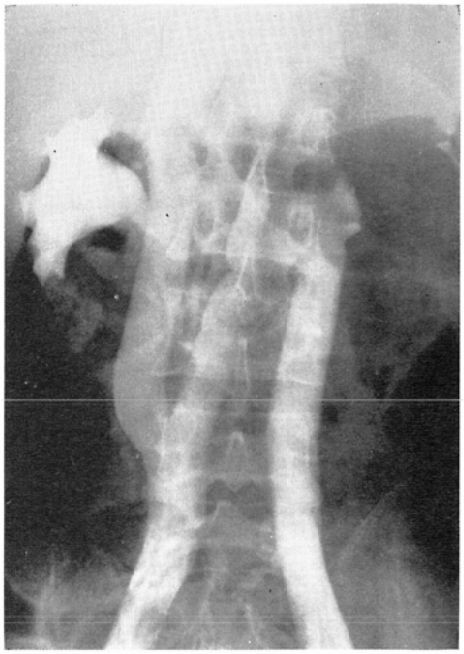

Fig. 2　Inferior vena cavogram done via bilateral femoral veins. This was first interpreted as duplicated inferior vena cava associated with a caval ring causing retrocaval ureter. At surgery the end of the lateral part of the vein was excised to free the ureter.

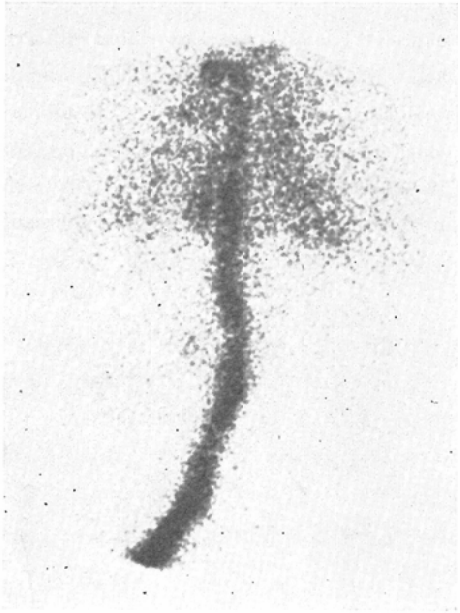

Fig. 3　Postoperative radionuclide cavogram showing azygos continuation of the right cava to enter into the right atrium through the superior vena cava.

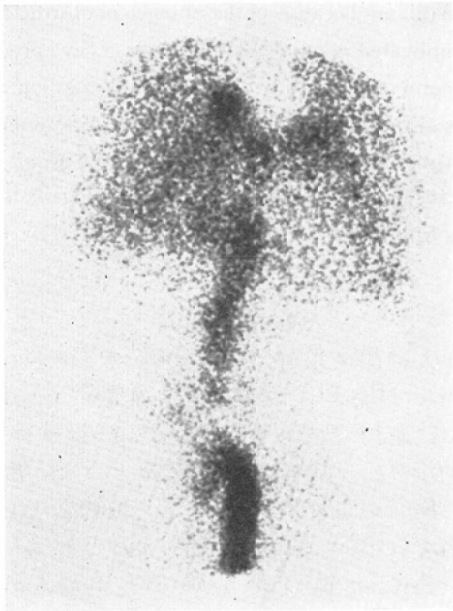

Fig. 4　Radionuclide cavogram via the left lower leg vein showing the left cava continuing to the azygos trunk.

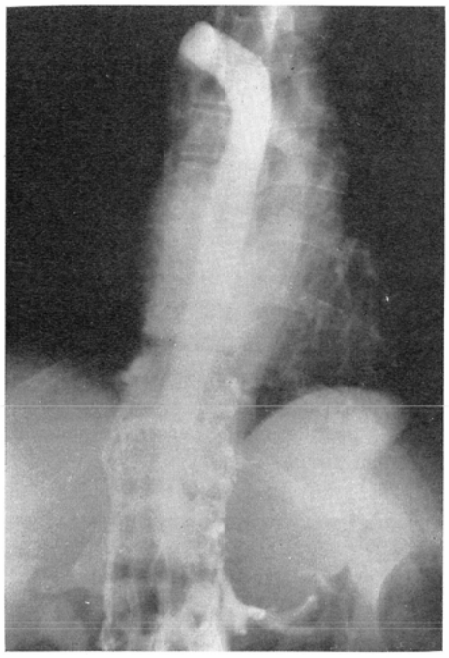

Fig. 5 Postoperative cavogram via bilateral femoral routes confi.ming the findsngs of radionuclide cavogram. Prominent ascending lumbar veins suggest the development of collaterals after surgery.

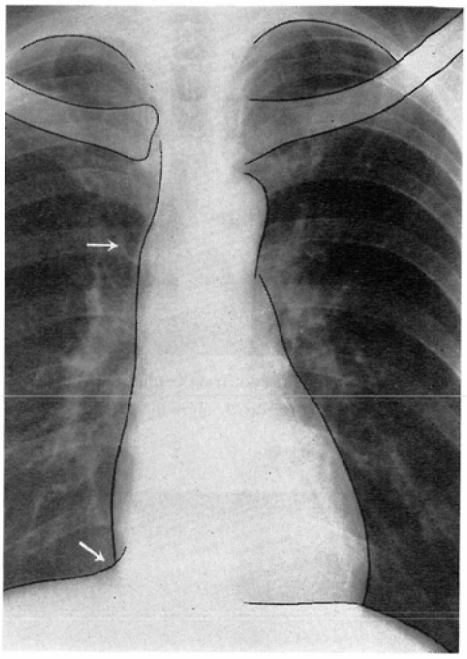

Fig. 6 Postoperative posteroanterior chest film showing an elongated slight bulging border of the azygos vein (upper arrow) and the normal inferior vena cava (lower arrow).

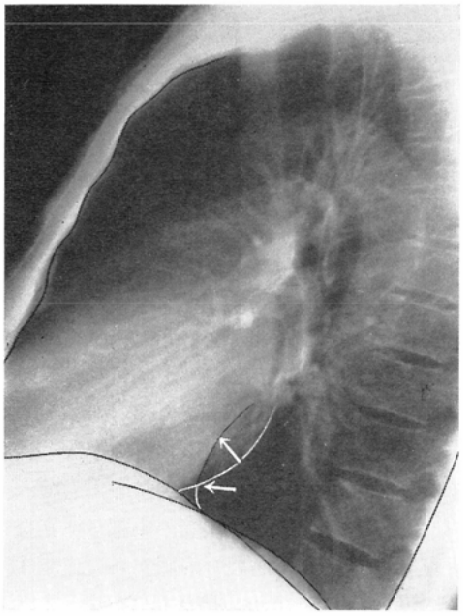

Fig. 7 Postoperative lateral chest film showing the border of the normal inferior vena cava (arrows).

泄性尿路撮影（IVU）で Fig. 1 のように典型的な RCU を示唆する尿管の走行および水腎症を認めた．両側の大腿静脈から行なった下大静脈撮影が Fig. 2 である．この所見は重複下大静脈にさらに文献にみられる periureteric venous ring[2)3)]を合併した奇型の組み合わせと解釈されて手術が行なわれ，RCU の原因となっている外側の静脈の末梢を切り離して尿管閉塞を解除した．術後乏尿が2週間続き徐々に回復した．術後の血流を調べるためにRI-angiography を行なったところ，右側の下肢静脈からの検査では Fig. 3 のように下大静脈は右房へ向かわず，azygos continuation[4)5)6)]を示し，上大静脈から右房へつながっていることが分かった．数日後に行なった左下肢からの RI-angiography でも Fig. 4 のように左下大静脈が上に述べた azygos trunk に向かい，同じ経路で右房へつながっている．さらに数日後行なわれた下大静脈撮影所見を Fig. 5 に示す．この所見

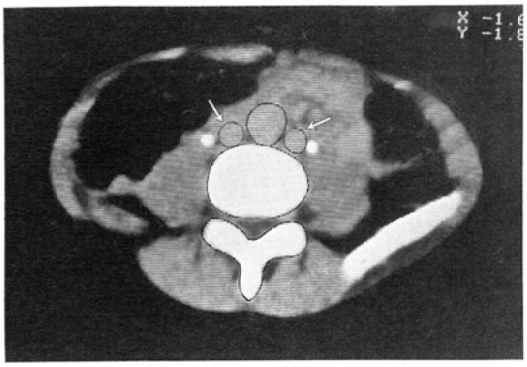

Fig. 8　a. CT with contrast enhancement at the level of the iliac crest showing bilateral venae cavae (arrows).

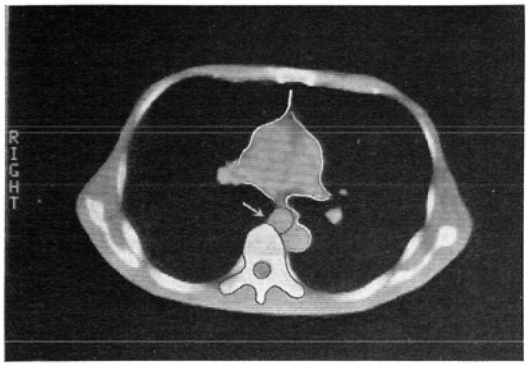

Fig. 8　c. CT at the level of tracheal bifurcation clearly showing the large azygos trunk medial to the aorta. The arrow shows the azygos.

は，RI-angiography のそれと一致することを示している．術後のこの検査では ascending lumbar vein が発達している．これは副行路の形成と解釈され術後の血流に変化が起こったことを示している．この原因として先端を切り離した外側の静脈に流入していた血流が急激に中断されたことと関係があるものと考えられた．そのほかに右の腎静脈と合流した外側の静脈が上述の azygos trunk に流入しているかどうかがあらためて問題とされた．胸部の写真は術前，術後とも明らかな変化を示していない．Fig. 6 および Fig. 7 にそれぞれ胸部の正面および側面撮影を示す．Fig. 6 では奇静脈陰影がなだらかに軽度の膨隆を示している．正面および側面写真ことに後者で正常の下大静脈

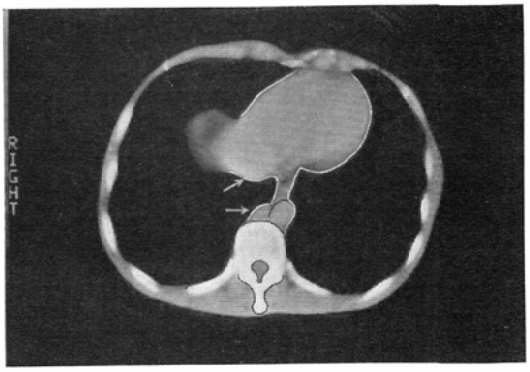

Fig. 8　b. The lower arrow shows the azygos trunk which lies parallel to the aorta, and the upper arrow shows the inferior vena cava posterior to the right atrium.

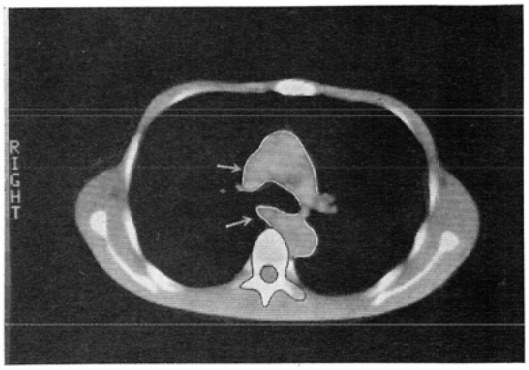

Fig. 8　d. CT at the level of azygos arch showing the large azygos vein draining into the superior vena cava. The upper arrow shows the anterior and the lower arrow the posterior portion of azygos vein arch.

の存在が示されている．術後に行なった CT Fig. 8a, b, c, d はそれぞれ腸骨翼の上端，胸腔下部，気管分岐部，azygos arch のレベルの CT 所見を示す．太い azygos trunk は大動脈とならんで横隔膜脚後腔 (retrocrural space) の中に位置し，そのまま上行して azygos arch に向かっていることが分かる．Fig. 8b では下大静脈が右房へ注ぐレベルが示されている．側面の胸部単純写真の結果と照らし合わせて右の腎静脈からの血流は下大静脈の hepatic segment を通って右房へ注ぐものと判断した．尿管と下大静脈との関係は CT では横断面でとらえることができるので，その有用性

Fig. 9 Intravenous urogram in Case 2 (a 17-year-old male) showing medial a displacement of the right ureter in a large curving fashion without kinking or obstruction.

Fig. 10 a. The proximal right renal vein (lower arrow) courses posterior to the cava (upper arrow).

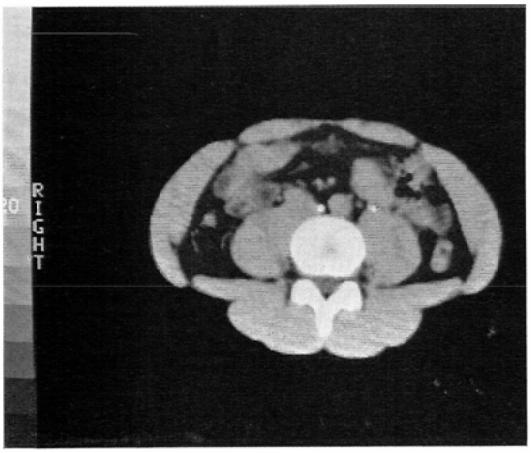

a

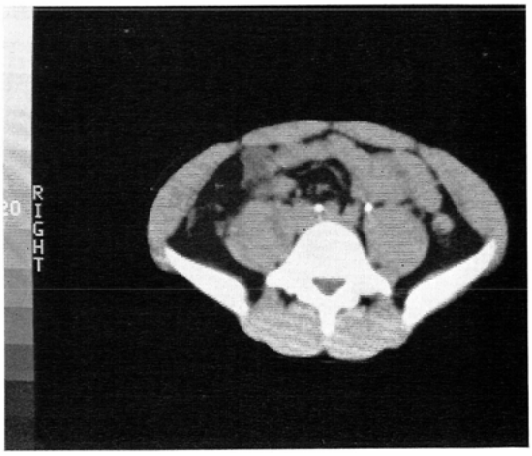

b

Fig. 10 b, c. CT scans at successive levels showing clearly the circumcaval course of the ureter.

はこの患者のCT所見でも認められるが，次の症例においてさらに明らかである．

3. 症例 2

17歳，男．健康診断で軽度の蛋白尿を発見されIVU を行なったところ，Fig. 9 のような所見を示した．右の腎盂はほぼ水平に内側へ向かい，そのまま大きなカーブを描いて内側へ偏位を示し，椎腰下部で徐々に正常な位置へもどっている．こ

の尿管走行異常の原因を調べるため CT を行なった．その所見を Fig. 10に示す．右の近位尿管が a のように下大静脈の後方へまわりこみ，b, C に示すように徐々に下大静脈の内側から前方へ位置を移動していることが分かる．これによって尿管の内側偏位は，RCU によることを診断することができた．

4. 考　察

RCU は下大静脈の発生異常に伴って認められる尿管の走行異常である．下大静脈は胎生期に posterior cardinal vein, subcardinal vein, supracardinal vein の3対の静脈系の出現，退行，吻合などの次々に行なわれる複雑な過程によって，最終的な形に到達することが知られており，また，胎生期の発生異常によって，さまざまな下大静脈の奇型が起こりうることが知られている[8)9)10)]．Fig. 11は正常人の下大静脈が以上3つの segment の組み合わせで成り立っていることを示している．RCU は infrarenal segment が正常の supracardinal vein のかわりに posterior cardinal vein の存続によって成り立っていることが原因であり，後者は supracardinal vein よりも前方に位置するために，尿管が下大静脈の後方にまわりこむことになる．RCU はこのほかに periureteric

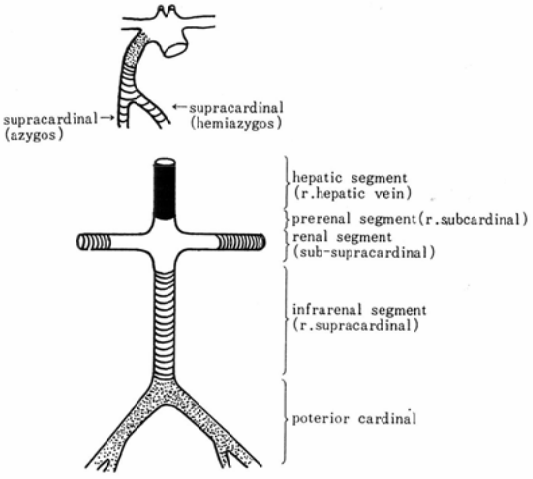

Fig. 11　Inferior vena cava of an adult. The paired channels of the fetal life are converted into a unilateral right-sided venous system.

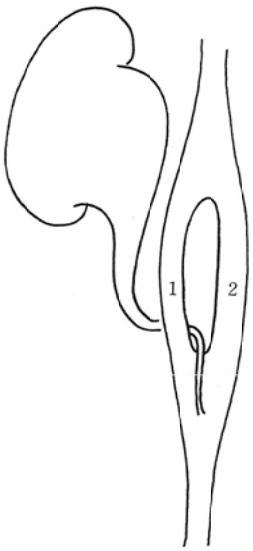

1. posterior cardinal vein　2. supracardinal vein

Fig. 12　An illustration of RCU associated with periureteric venous ring.

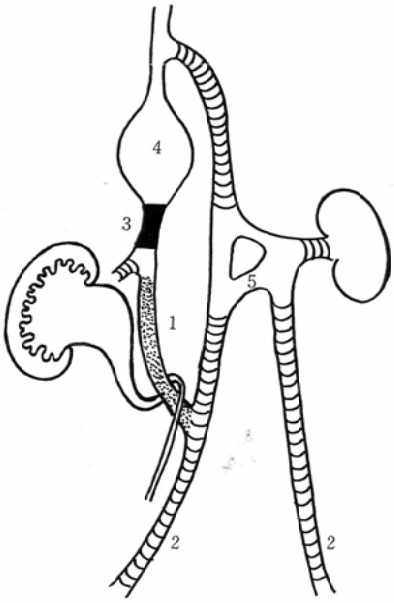

1. posterior cardinal vein　2. supracardinal vein
3. hepatic segment　4. right atrium
5. anastomosis

Fig. 13　A schematic representation of the Case 1.

venous ring[2)3)] (Fig. 12) の型をとるものなどがあることが知られている．しかし症例1のような複雑な奇型の組み合わせは，まだ発表されていない．この症例の奇型は，重複下大静脈とそれに続く azygos continuationのほかに，さらに posterior cardinal vein の存続による下大静脈が外側に加わり，RCU の原因を作っている．右の腎静脈はこの静脈に合流したあと，hepatic vein segment に連絡して右房に注いでいる．上述の azygos continuation は，右の supracardinal vein の上部が azygos trunk として存続することによって成立しているものと考えられる．左側の下大静脈は，左の腎静脈の血流を受けた後，そのまま azygos trunk につながっている．症例1の奇型をシェーマで示すと Fig. 13のようになる．術前には左の下大静脈から5に示された吻合部を通じて右の下大静脈へ向かう部分が相当量あった可能性が右の posterior cardinal vein が術前に太い径を示していたことから推定される．この吻合部が重複下大静脈を連絡する唯一の経路であったという Colborn[11)] の剖検症例の報告がある．従って posterior cardinal vein を切断したことが術後の血流に与えた影響を無視することはできない．この症例の教えるように下大静脈に複雑な奇型のある場合には，術前に血行動態を含めて詳細な検討がされるべきである．この点で RI-angiography の果しうる役割は大きい．CT[6)12)13)14)] は，造影剤の静注を併用することによって下大静脈を横断面でとらえることができるので，重複下大静脈のような奇型の存在を推定することができる．また，尿管と下大静脈の関係も CT で認めることができるようになったので RCU の診断に尿管カテーテルの挿入を必要とする場合は少なくなった．さらに症例2のように屈曲も閉塞も示さないような臨床的に意義の少ない RCU が診断される機会がふえることが予想される．

むすび

文献にまだみられない珍しい下大静脈奇型を伴った下大静脈後尿管（RCU）の1例と尿管の閉塞や屈曲を伴わない型の RCU の1例を報告した．CT によって下大静脈と尿管との関係が侵襲なしに診断できる機会がふえた．しかし，下大静脈の複雑な奇型が存在する場合はその形態面だけではなく，血行動態の検索も十分に行なうことが下大静脈の関係する手術の際には要求される．また，下大静脈奇型の種類を知っておくことは CT 所見の読影に重要である．

終わりにこれら症例について御協力いただいた当大学泌尿器科，内島豊先生に感謝します．

文　献

1) Kenawi, M.M. and Williams, D.I.: Circumcaval ureter: A report of four cases in children with a review of the literature and a new classification. Brit. J. Urol., 48: 183—192, 1976
2) Lepage, J.R. and Baldwin, G.N.: Obstructive periureteric venous ring. Radiology, 104: 313—315, 1972
3) 藤岡秀樹，北村憲也，河西宏信，柏井浩三，高橋香司：Right Periureteric Venous Ring 日泌尿会誌，86： 788—794，1977
4) Floyd, G.D. and Nelson, W.P.: Developmental interruption of the inferior vena cava with azygos and hemiazygos substitution. Radiology, 119: 55—57, 1976
5) Haswell, D.M. and Berrigan, T.J.: Anomalous inferior vena cava with accessory hemiazygos continuation. Radiology, 119: 51—54, 1976
6) Ginaldi, S., Chuang, V.P. and Wallace, S.: Absence of hepatic segment of the inferior vena cava with azygos continuation. J. Computer Assisted Tomography, 4: 112—114, 1980
7) Heller, R.M., Dorst, J.P., James, A.E. and Rowe, R.D.: A useful sign in the recognition of azygos continuation of the inferior vena cava. Radiology, 101: 519—522, 1971
8) Huntington, G.S. ano McClure, C.F.W.: The development of the veins in the domestic cat (felis domestica) with special reference, 1) to the share taken by the supracardinal veins in the development of the postcava and azygos veins and 2) to the interpretation of the variant conditions of the postcava and its tributaries, as found in the adult. Anatomical Record, 20: 1—30, 1920
9) Chuang, V.P., Mena, C.E. and Hoskins, P.A.: Congenital anomalies of the inferior vena cava. Review of embryogenesis and presentation of a simplified classification. Br. J. Radiology,

47: 206—213, 1974
10) Drouillard, J., Bruneton, J.N., Elie, G., Sabatier, J.C., Bentresque, J., Laverdant, Ch et Tavernier, J.: Malformations congenitales de la veine cave inferieure. Etude embryologique et anatomoradiologique. J. Radiol. Electl., 59: 669—677, 1978
11) Colborn, G.L.: A case of bilateral inferior vena cavae joined only at the iliac anastomosis. J. Urol., 91: 478—481, 1964
12) Gefter, W.B., Arger, P.H., Mulhern, C.B., Pollack, H.M. and Wein, A.J.: Computed tomography of circumcaval ureter. Am. J. Roentgenol., 131: 1086—1087, 1978
13) Faer, M.J., Lynch, R.D., Evans, H.O. and Chin, F.K.: Inferior vena cava duplication: Demonstration by computed tomography. Radiology, 130: 707—709, 1979
14) Royal, S.A. and Caller, P.W.: CT evaluation of anomalies of the inferior vena cava and left renal vein. Amer. J. Roentgenol., 132: 759—763, 1979