The University of Osaka
Institutional Knowledge Archive

Title	陰性造影剤としての高濃度フェリセルツを用いたMR cholangiographyの画質改善
Author(s)	高原, 太郎; 佐伯, 光明; 野坂, 俊介 他
Citation	日本医学放射線学会雑誌. 1995, 55(9), p. 697-699
Version Type	VoR
URL	https://hdl.handle.net/11094/18780
rights	
Note	

The University of Osaka Institutional Knowledge Archive : OUKA

https://ir.library.osaka-u.ac.jp/

The University of Osaka

陰性造影剤としての高濃度フェリセルツを用いたMR cholangiographyの画質改善

高原　太郎[1)]　佐伯　光明[1)]　野坂　俊介[1)]　下山田和弘[1)]
末光　一三[2)]　中島　康雄[2)]　吉川　達生[3)]　石川　徹[1)]

1）聖マリアンナ医科大学放射線医学教室　2）同横浜市西部病院放射線科
3）同放射線部

The Use of High Concentration Ferric Ammonium Citrate (FAC) Solution as a Negative Bowel Contrast Agent : Application in MR Cholangiography

Taro Takahara[1)], Mitsuaki Saeki[1)], Shunsuke Nosaka[1)], Kazuhiro Shimoyamada[1)], Ichizou Suemitsu[2)], Yasuo Nakajima[2)], Tatsuo Yoshikawa[3)] and Tohru Ishikawa[1)]

Ferric ammonium citrate (FAC) can be used as a negative contrast agent on T2- weighted images, with the use of a high concentration resulting in a significant T2 shortening effect.

Ten healthy volunteers underwent MR cholangiography (MRC) using Turbo Spin Echo. High-concentration FAC was administered at a normal dosage, but was diluted in a smaller amount of water than usual. Althogh all precontrast images showed high intensity intestinal fluid, which aggravated visualization of the bile duct, all postcontrast images obtained 6 to 14 minutes after administration showed blacking out of the fluid, improving the overall image quality of MRC.

Research Code No. : *502.9*

Key words : *Ferric ammonium citrate (FAC), Contrast media, MR imaging, MR-cholangiography*

Received Nov. 29, 1994 ; revision accepted Apr. 26, 1995

1), 3) Department of Radiology, St. Marianna University
2) Department of Radiology, Yokohama-shi Seibu Hospital, St. Marianna University

はじめに

フェリセルツ（大塚製薬，薬品名Ferric Ammonium Citrate；以下FAC）は，MRI用陽性消化管造影剤として使用されている[1)-3)]．そのT2短縮効果は常用濃度では無視し得るが，数倍以上の濃度域では著明となる．われわれは，高速SE法T2強調画像を用いたMR cholangiograpy（以下MRC）に高濃度FACを用い，陰性造影剤としての有用性について検討したので報告する．

使用装置と方法

対象は健常ボランティア10名（24歳～42歳，平均35歳，男9，女1）で，検査前にinformed consentを得た．FACは通常2包（1200mg相当）を600mlの水道水に溶解して用いるが，高濃度溶液はこれを12倍の濃度になるように，50mlに溶解して得た．なお，用量は保険適用範囲内である．検査前には最低6時間の絶飲食を行った．使用装置はPhilips GYROSCAN T5-II（0.5T）で，MRCの撮像条件は，Trubo SE TR/TE/exitations 6537/150/1，6mm thickness，0.6mm gap，10 slices/breath hold，FOV 40×32cm，Matrix 256×192で，コイルは巻き付け型のBody Wrap Around coilを用いた．撮像平面は約30°のRAOとし，主にこの方向からのMIP像を観察した．撮像はFig.1に示す投与前後の種々の時刻において行い，(1)胃穹隆部（以下S）・十二指腸2nd portion（以下D）の信号強度，(2)胆管描出能，(3)服用の容易性と副作用について検討した．なお，信号強度はMIPで表示されるものを高信号，されないものを低信号とした．

結　　果

(1)信号強度

Fig.1に経時変化を示す．6時間以上の絶飲食にもかかわらず，造影前には全例でSおよびDに高信号の内溶液を認めた．造影後は，Sは1分後から低信号化し，検査時間を通じて低信号を維持した．Dは，1分後は10例中4例で低信号化していなかったが，6-14分後では全例で低信号化した．な

お，15分後と20分後に，それぞれ1例で再高信号化した．

(2)胆管描出能

MIP画像では，投与前は全例で3管合流部付近の総胆管・総肝管，胆嚢管がDと重なって表示され不明瞭であった．これに対し，造影6-14分後ではDはまったく描出されず，交差部分の胆管は明瞭に描出された(直接効果，Fig.2)．また，Dと交差する部分以外の胆管においても10例中6例で描出能が向上した(間接効果，Fig.3)．

(3)飲用の容易性と副作用

高濃度溶液は通常より甘い液体で，全例で容易に服用できた．副作用は1例に一過性の軽度の下痢を認めた．

考　　察

腸管内溶液の低信号化により，直接効果としてDと交差する部分の胆管描出能が向上したが，間接効果としてそれ以外の部分の胆管描出能も向上した．この理由として，投与前の元画像は胃・十二指腸からの蠕動運動に起因するartifactがphase encode方向(左右)に発生していたのに対し，投与後は消失したことがあげられる(Fig.3)．

MRCには現在PSIF，SSFPなどと呼ばれる，coherent型のgradient echo法による方法と，高速SE法によるものがある．森本らは，微細胆管の描出という点では高速SE法がやや有利な反面，腸管が高信号に描出される点が欠点であると述べている[4]．われわれの方法はこの欠点を簡便に解消でき，またartifact抑制効果もある点で有用と思われた．実際の臨床例では，十二指腸が描出されている方が病変部位の把握が容易な場合もあり，投与前後の2回撮像を行うことが望ましいと思われる．

撮像時刻に関しては，投与直後と15分以降で低信号化していない部分が認められたことから，投与後6-14分が至適時刻であると考えられる．実際の臨床では，投与直後にT1強調画像など7～8分の撮像を行い，次に造影後のMRCを撮像するなどの工夫が必要と思われた．

副作用は10例中1例(10%)で止痢剤の必要のない一過性の下痢を認めた．これは通常濃度でも報告されている副作用である．高濃度溶液使用に伴う頻度の増加についてはn数が少なく評価不能で，今後検討する必要があると思われた．

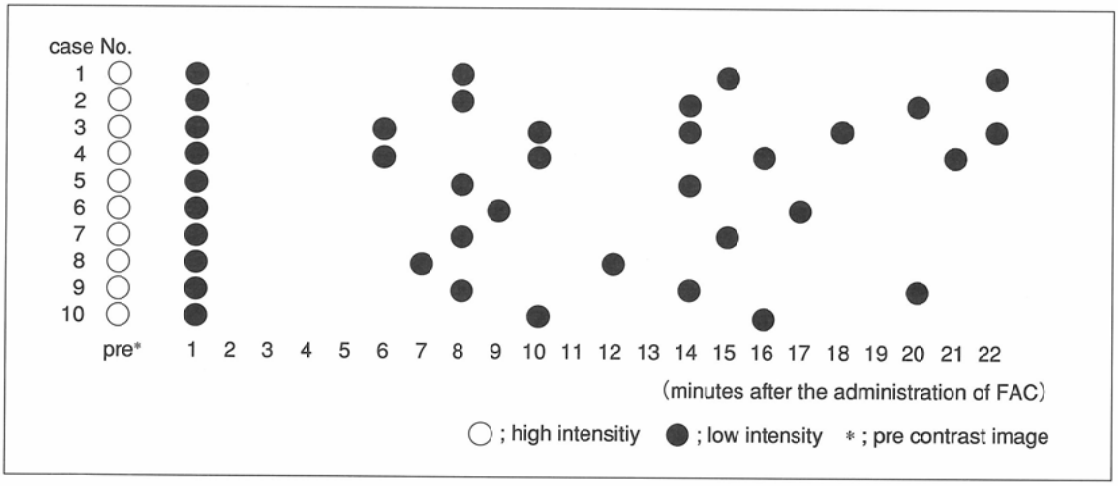

Fig.1(A)　Signal intensity change at the fornix of the stomach

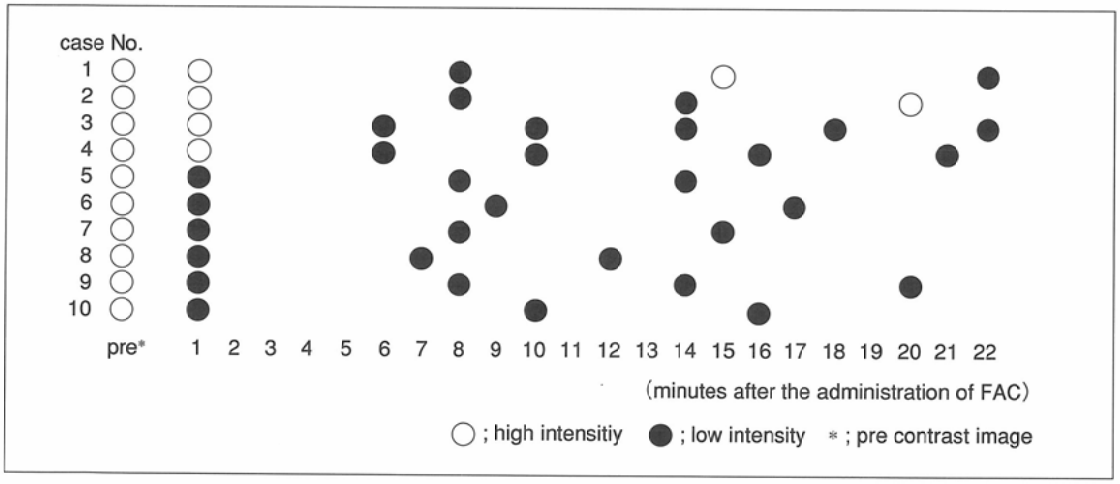

Fig.1(B)　Signal intensity change at the second portion of the duodenum

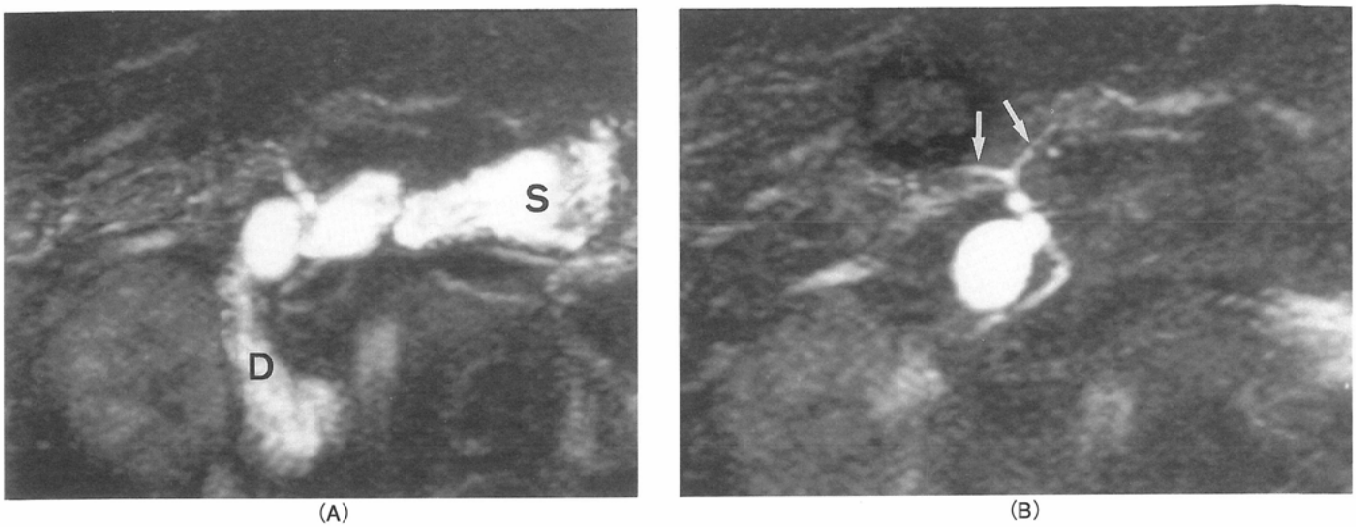

(A)　　(B)

Fig.2　Pre (A) and post (B) contrast maximum intensity projection images. Bile duct where the duodenum is superimposed clearly demonstrated on post contrast image. Note the main hepatic ducts (arrow), which are unclear on pre contrast image. S : Stomach, D : second portion of duodenum

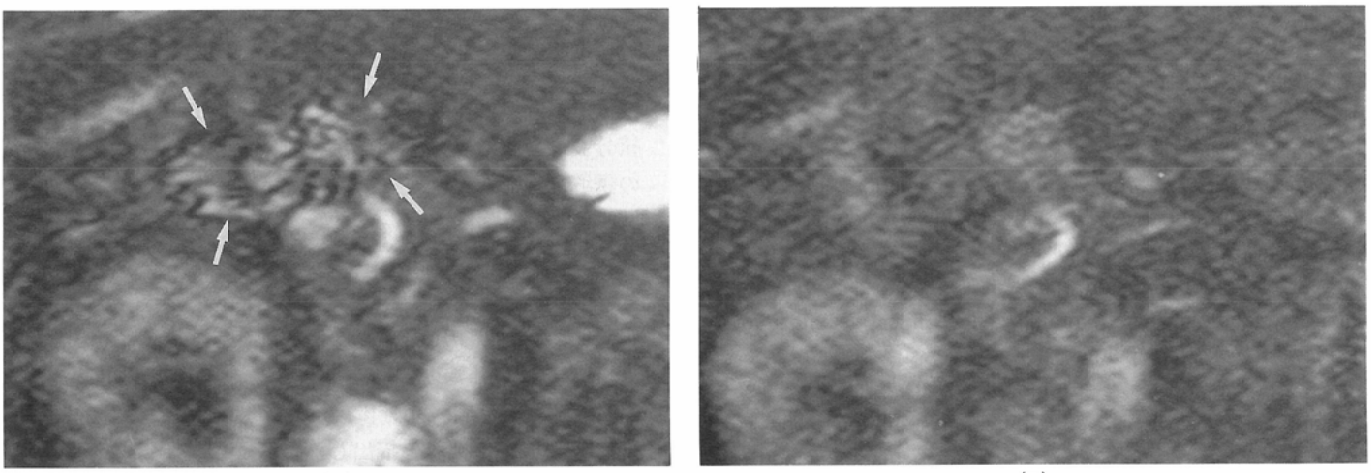

(A)　　(B)

Fig.3　Pre (A) and post (B) contrast original images of the same volunteer. Pre contrast image shows prominent ghost artifacts of gastric fluid emanating from peristalsis appearing along the right to left phase-encoding axis (arrow).

文　献

1) 廣橋伸治，打田日出夫，田中三世子，他：臨床第Ⅲ相試験成績からみたMRI用経口消化管造影剤(OMR)の診断的有用性．診断と治療　80：168-178，1992

2) 志賀淑子，河村泰孝，岩崎俊子，他：経口造影剤クエン酸鉄アンモニウムによる上腹部MRI診断能の検討．日磁医誌　11：182-187，1991

3) Patten M, Moss A, Fenton T, et al : OMR, a positive bowel contrast agent for abdominal and pelvic MR imaging ; Safety and imaging characteristics. JMRI 2 : 25-34, 1992

4) 森本耕治，下井睦男，宮原伸浩，他：Three-dimentional MR Cholangiography．画像診断　14：84-90，1994