Osaka University Knowledge Archive

Title	中性子放射化分析法による生体内金コロイドの追跡 第1報 癌性漿膜炎の7症例における臓器金コロイド分布について
Author(s)	片倉, 康博
Citation	日本医学放射線学会雑誌. 1964, 23(12), p. 1531-1537
Version Type	VoR
URL	https://hdl.handle.net/11094/18784
rights	
Note	

Osaka University Knowledge Archive : OUKA

https://ir.library.osaka-u.ac.jp/

Osaka University

中性子放射化分析法による生体内金コロイドの追跡—第1報 癌性漿膜炎の7症例における臓器金コロイド分布について

東北大学抗酸菌病研究所（指導　海老名敏明教授）

片　倉　康　博

（昭和39年2月3日受付）

THE DETERMINATION OF COLLOIDAL GOLD IN BIOLOGICAL MATERIAL BY NEUTRON ACTIVATION ANALYSIS

Studies on seven malignant pleural or peritoneal effusion cases who had had intracavitary injection of radioactive colloidal gold

By Yasuhiro Katakura, M.D.
The Research Institute for Tuberculosis, Leprosy and Cancer
Tohoku University, Sendai, Japan

Nuclear reactor JRR-1 was used for the neutron activation analysis of colloidal gold 198 in human tissues. An intracavitary administration of 20—80mc of the colloidal gold 198 had been given to seven cases with malignant pleural or peritoneal effusion for therapeutic purposes. Twelve days to twenty months after the initial administration of the radioactive colloidal gold, patients died and were autopsied. After a period of time allowing for decay of radioactive gold, pieces of the tissues, about one gram in weight, were dried and ten micrograms of standard gold samples were reactivated in the reactor by irradiation of thermal neutron flux. Then the gold in the tissue was measured selectively by a single channel gammaspectrometer, and without chemical separation it was possible to determine the amount of gold to the order of 10^{-8}g among other elements in the tissue.

From this result it was observed that the distribution of colloidal gold in the tissues of three patients who lived a relatively long period after injection (7 to 17 months) was more widespread in various structures of the body than in three patients who lived only a short time (12 to 41days). The aortic wall and myocardium were found to have a moderately high concentration of colloidal gold.

緒　　言

原子力科学の発展にともない医学の分野にも人工放射性同位元素の応用されることが次第に増加して来ている．なかでも癌性漿膜炎に対するラジオアイソトープの注入療法は，1945年 Müller が ^{63}Zn を使用して以来広く普及するようになつた．今日では ^{198}Au 放射性金コロイド溶液（以下 ^{198}Au コロイドと記す）が専らその利点を認められ普通に用いられており，我国においても山下，奥原等の報告以来数多くの臨床あるいは基礎にわたる研

究が発表され，いづれもかなりの治療成績をあげている．著者らも昭和34年以来 ^{198}Au コロイドによる注入療法を行い，その成績の一部を学会等において発表して来た．

一般に胸腔内或いは腹腔内に注入された ^{198}Au コロイドは次第に吸収され身体の各部に沈着してゆくことがみとめられているが，その分布については使用初期の頃から人体或いは動物を用いて研究されて居り，Root 等，渡辺，牟田等の報告がみられる．しかし ^{198}Auは 2.69日という比較的短半減期の核種であるため，放射能が減じて来ると検出が困難となり，したがつてあまり長期にわたる追跡は出来ず，せいぜい2週間位しか観察できなかつた．

一方原子炉が普及するにつれて，そこに発生する熱中性子を利用した中性子放射化分析が比較的容易に行ないうるようになり，1949年 Tobias 等がマウスに応用して投与した 10μg の金の体内分布の追跡を行なうなど，医学，生物学の分野にも徐々に研究が進められるようになつて来た．この分析法によれば通常の化学分析等では検出しにくいような微量の貴金属類や稀土類の元素でもかなり鋭敏にとらえることが出来るのが特徴である．したがつてこの方法を応用すれば臓器組織中に沈着している微量の金コロイドは，すでに放射能を消失してしまつていても比較的容易に再放射化されて測定可能となるので，注入からの時間がどんなに長く経過している場合でもその分布を知ることが出来るようになる．また更にすでにかなり以前に死亡し解検されてしまつた症例でも，その臓器組織さえ保管されているならばそこに分布する金コロイドの量を測定することも容易である．

著者は以上の諸点を活用して当研究所に於ける ^{198}Au 注入症例の一部について臓器組織の分析を行なつたのでその結果を報告する．

実　験　法

対象としたのは東北大学抗酸菌病研究所に入院した癌性胸膜炎及び癌性腹膜炎の患者の一部で，^{198}Au コロイドの注入療法をうけた21例のうち死後解検により臓器を剔出した7例である．この7例中4例は ^{198}Au コロイドの注入が一時的にせよかなり有効で，臨床症状の軽快もみとめられ注入後の生存期間も比較的長期にわたつたものであり，他の3例は殆ど効果がみとめられず症状の改善もみとめられぬまゝに短時日のうちに死亡した例である．注入から死亡までの生存期間は最短のものは12日，最も長く生存したものは1年8ヵ月に及ぶ症例であつた．注入回数は4例が1回のみ，2例が2回，他の1例は6回であつた．注入に使用した ^{198}Au コロイドは英国 Amersham Radiochemical Centre 製のもので比放射能は 35 mc/ml 前後，1ml 中に約10mgの金を含有している．粒子の直径は 25mμ 程度ものが大部分をしめている．この^{198}Auコロイドを1回20～80mc づつ 100ml の生理的食塩水に稀釈して胸水排除後の胸腔内，或いは腹水排除後の腹腔内へ注入した．

測定試料の作成――解剖によつて得た各臓器をしばらくホルマリン液中に保存したのち，その一部分（約1g）を切りとつて水洗，秤量した．これを 50°C 前後の乾燥器内に数日間入れておいて充分に乾燥せしめたのち，清浄なポリエチレンシートにて包み照射用カプセルに封入した．同時に数本の金の標準試料（金10μgを含む）をカプセル内に封入した．

中性子放射化――カプセルに対し日本原子力研究所研究用原子炉 JRR-1により熱中性子の照射を行ない試料の放射化をはかつた．中性子をあてることにより試料中の諸種の元素が放射能をおびて来るが，その際生ずる放射能の強さは次式によつて表わされる．

$$A = Nf\sigma_{ac}S$$

ここで

$A = t$　hrの照射によつて生ずる放射能（d.p.s.）

N＝試料中のターゲット核種の原子数

f＝中性子の流束（n/cm^2/sec）

σ_{ac}＝核反応の反応断面積

$S = (1-e^{-\lambda t})$ 飽和係数

本実験における照射条件は，中性子束 $f = 3\times10^{11}$n/cm^2/sec，照射時間 t=15hr であつた．試料を原子炉から取出した直後の放射能の強さはカプセル表面で約10mr/hrであつた．

測定―金の定量―約7日間の冷却期間をおいてから Aloka DC-8 型シングルチヤンネルガンマ

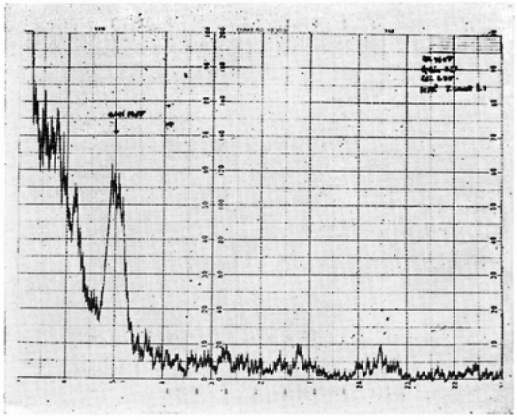

Fig. 1. Gamma ray spectrogram of tissue containing ^{198}Au

ースペクトロメーターを用いて，^{198}Au から出るガンマー線の光電ピーク（0.411MeV）の高さを目標として金の定量を行なつた．10μgの金を含む標準試料とピークの高さを比較することにより各試料中の金の重量を求め，この値から次式により試料中の金の濃度を計算して臓器，組織ごとに比較検討した．（Fig. 1.）

試料中の金の濃度

$$= \frac{\text{試料に含まれている金の重量（}\mu\text{g）}}{\text{試料の重量（g）}}$$

整理の都合上第1回注入よりの生存期間の短かいものから順に並べ，症例1, 2, 3, をA群，症例4, 5, 6, を B群として検討を加え，症例7は注入回数が多いので別に論じた．

実験結果

症例のまとめを Table 1. に示す．測定値を A群，B群ごとに図示すると Fig. 2, Fig. 3, のごとくなる．以下各例について述べる．

症例 1，岡○喜○，66才，男．

Table 1. Distribution of colloidal gold in μg/g of each organ injected intracavitary for treatment of malignant effusions

Case No.	Group A			Group B			
	1 (K.O.)	2 (M.S.)	3 (K.S.)	4 (A.M.)	5 (J.S.)	6 (S.S.)	7 (Y.N.)
Dose, mc.	20	45, 50	20	50	80	27, 38	*
Injection	intrapleural	intrapleural	intrapleural	intrapleural	intra peritoneal	intrapleural	intrapleural
Duration**	12 days	23 days	41 days	7 months	8 months	17 months	20 months
Organ	μg/g	μg/g	μg/g	μg/g	μg/g	μg/g	μg/g
Liver (Lv.)		0.20	0.00	0.26	0.79	0.10	6.74
Spleen (Sp.)		0.13	0.01	0.23	0.10		3.44
Lung (Lg.)	0.03		0.07	2.51	0.03	0.38	0.21
Kidney (Kd.)		0.25	0.00	0.18	0.13	0.10	0.29
Adrenal (Ad.)		0.04	0.00	0.15	0.29	0.10	0.74
Pancreas (Pc.)	0.03	0.00	0.00	0.04	0.15	0.00	0.31
Thyroid (Th.)	0.02		0.03	0.00	0.04	0.00	0.19
Cardiac muscle (Cm.)	0.00				0.06		0.53
Testicle (Ts.)	0.00			0.11		0.13	
Lymph node (Ly.)***	3.55						0.87
Aorta (At.)				0.09			0.56
Diaphragm (Dp.)							0.00
Peripheral nerve (Nv.)							0.00
Prostate (Pr.)						0.00	
Uterus (Ut.)			0.03				
Uterine tube (Tb.)		0.07					

* In this case, the treatment was repeated 6 times with doses of 50—60mc at intervals of 4—8 weeks.

** Interval between initial administration and death.

*** Hilar lymph node.

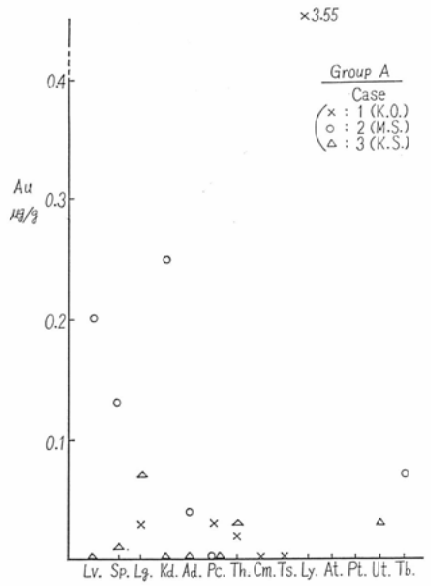

Fig. 2. Distribution of colloidal gold in μg/g of each organ. Group A——3 cases of patients, died 12 to 41 days after first injection of radioactive colloidal gold.

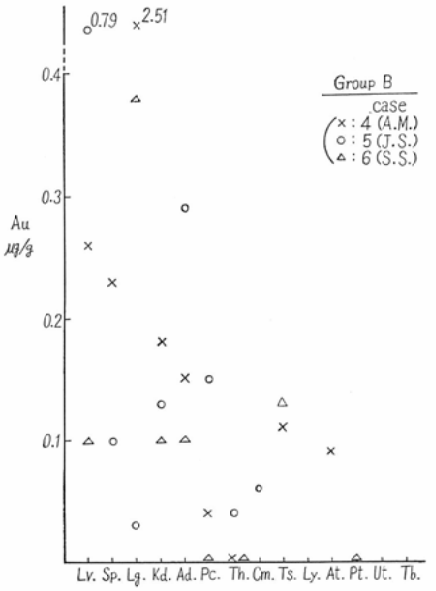

Fig. 3. Distribution of colloidal gold in μg/g of each organ. Group B——3 cases of patients, died 7 to 17 months after first injection of radioactive colloidal gold.

診断：右肺癌，癌性胸膜炎.

現病歴及び経過：昭和35年11月集団検診により胸部異常陰影を指摘され三者併用療法を実施したが好転せず，昭和36年4月本院に入院した．気管支鏡検査その他の検査により上記の診断をうけ，同年5月25日 ^{198}Au コロイド 20mc の注入をうけた．しかし注入後も臨床症状の好転はみられず12日後に永眠した．この症例は注入後の生存期間としては7例中で最も短かかつた例であるが，肺門リンパ節には 3.55μg/g と云う比較的強い金の沈着をみとめる他は肺臓も心筋，膵臓，甲状腺，睾丸のいづれも低い値を示している．

症例 2，白○マ○ミ，38才，女.

診断：右癌性胸膜炎.

現病歴及び経過：昭和34年6月頃から右胸痛があり，肋間神経痛として治療されていたが，次第に胸水が現われてきたので結核性の胸膜炎としてストマイ，パス，による化学療法をうけていた．同年9月頃になると胸水の貯溜は更に増加し2～3日ごとに500～1000ml の排液が必要となつたので11月5日本院に入院した．本院では上記診断のもとに11月26日 46mc，12月17日 50mc の2度にわたり ^{198}Au コロイドの注入をうけ背痛はいくぶん軽快したかにみえたが全身状態の悪化のため12月19日死亡した．第1回目の ^{198}Au コロイド注入から死亡までの期間は23日であつた．測定の結果，肝臓，脾臓，腎臓に比較的多くの金沈着をみとめ，0.2μg/g 前後の値を示している．これはA群中では最も高い値であり，副腎もやゝ多い沈着を示している．

症例 3，西○か○の，53才，女.

診断：左肺癌，癌性胸膜炎.

現病歴及び経過：昭和36年2月頃より息切れを訴え3月になると嗄声が現われた．6月下旬には両側頸部リンパ節が腫脹し，その生検により癌の転移と診断された．7月12日本院に入院し上記の診断のもとに7月25日 ^{198}Au コロイド 20mc の注入をうけた．施術後も症状の改善はみとめられず，9月4日注入後41日目にして死亡した．本症例の測定結果は肺臓に 0.07μg/g の沈着がみえるだけで他は殆んどが 0 に近い低い値を示している．肝臓，脾臓，腎臓，副腎のいづれも全例中でも最も低い値を示している．

症例 4，村○愛○，50才，男．

診断：右肺癌，癌性胸膜炎．

現病歴及び経過：昭和35年10月より胸痛，血痰があらわれ某院にて肺化膿症の診断のもとに化学療法をつづけていたが好転せず，昭和36年3月30日本院に転入院した．胸水は大体5日ごとに 500 ml前後の排液をみるほどであつた．胸水中に癌細胞が証明されたので11月22日 ^{198}Au コロイド 50 mcの注入を行なつたところ，胸水の貯り方は著明に減じ約30日ごとに1回100ml位穿刺すればすむようになつた．肺癌の治療として ^{60}Co 照射，トヨマイシン，エンドキサン等の投与を行なつていたが次第に全身状態が悪化し，昭和37年6月30日死亡した．注入後の生存期間は7カ月であつた．肝臓は 0.26μg/g でB群中ではほぼ中間の値であるが，脾臓，腎臓，肺臓では比較的高度の沈着を示していた．又大動脈壁には 0.09μg/g と云う意外に強い金の沈着がみとめられた．

症例 5，鈴○純○，49才，男．

診断：回盲部癌，癌性腹膜炎

現病歴及び経過：昭和33年12月某院にて回盲部癌の切除術をうけ経過良好で退院し，通常の生活を送つていたところ昭和35年8月にいたり腹部膨満があらわれた．腹腔穿刺により多量の腹水をみとめ，その量は約3日目ごとに 1,000～1,500ml の排液を要するほどであり癌細胞も多数発見されたため9月22日本院に入院した．腹水の貯溜がはなはだしいので11月27日 ^{198}Auコロイド 80mcの腹腔内注入を行なつた．その結果腹水は著明に減少し殆ど消失するに至り腹囲も縮少したが注入より8カ月後の昭和36年7月22日悪液質におちいり死亡した．

分析の結果肝臓は 0.79μg/g でB群中では最も高い値を示すが，肺は 0.03μg/g で他の症例よりも少ないのは腹腔内注入の故かも知れない．副腎，膵臓，甲状腺に金の沈着が多いことがわかつた．

症例 6，佐○庄○郎，42才，男．

診断：右肺癌，癌性胸膜炎．

現病歴及び経過：昭和35年10月感冒気味にて右胸痛あり，本院に受診，上記の診断をうけてただちに入院した．右胸腔穿刺液中に多量の癌細胞を発見したので11月26日 520ml の穿刺液を採取したのち ^{198}Au コロイド 30mc の注入をうけた．更に12月22日に至り 40mc の注入をうけたところ胸水は殆ど消失してしまった．肺癌に対し ^{60}Co照射，エンドキサンの投与等の治療をつづけていたが次第に全身状態が悪化し，第1回目の注入から1年5カ月経過した昭和37年5月2日永眠した．

この症例はB群中では注入後の生存期間が最も長かつたものであるが，分析の結果肝臓，腎臓，副腎等にはあまり強い沈着をみとめずB群中で最も低い値を示している．これに反して肺，睾丸においては比較的強い沈着がみとめられた．

症例 7，中○美○，53才，男．

診断：左癌性胸膜炎．

現病歴及び経過：昭和36年3月より咳嗽，喀痰があらわれ某病院にて結核性胸膜炎の診断をうけた．ストマイ，パス，イナによる三者併用療法をつづけていたが胸水は次第に増加して来て血性となり癌細胞も証明されたので8月29日本院に転入院した．胸水の貯溜量は約10日目ごとに1回 750 ml 前後の穿刺排液を必要とするほどであつた．8月30日 60mc の ^{198}Au コロイドの注入を行ない，以後1～2カ月ごとに 50～60mc づつの注入を合計6回くりかえした．その結果胸水は次第に減少し，自覚症状も一時はかなり好転した．昭和37年6月以降は胸水の貯溜はみられなくなりクロモマイシン，トヨマイシン，テスパミン等の化学療法をつづけていたが昭和38年5月に至り癌の肺転移が悪化したため死亡した．第1回注入から数えての生存期間は1年8カ月であつた．

分析結果によると肺をのぞけば各臓器とも他の6症例に比較してかなり高い値を示しているが，これは注入回数も多いので当然のことと思われる．しかし肺及び肺門リンパ節への金コロイドの沈着は予想したよりも低いものであつた．肝臓，脾臓，副腎が他の臓器組織よりも高い値を示すことは他の症例と共通しているが腎臓にはあまり沈着していない．心筋及び大動脈壁に比較的強い金の沈着をみとめたのは症例4，5，とともに予想外のことであつた．神経，横隔膜えの沈着はみとめ

られなかつた．

考　　察

一般に ^{198}Au コロイドの注入療法をうけた患者の体内で ^{198}Au コロイドがどのような分布を示すかについては，注入後短時日のうちに死亡し，その放射能が消失してしまわぬうちに解検されたものでは比較的容易に測定することが出来る．しかし注入後の日数があるていど以上たつているときには，このような方法では測定出来なくなるので放射化分析法を応用するのが便利であると考えられる．東北大学抗酸菌病研究所における癌性胸膜炎及び癌性腹膜炎に対する ^{198}Au コロイドの注入療法は昭和34年以来21例について行なわれている．これらのうち前にあげた7例についてこの分析法を応用した．原子炉に発生する熱中性子を，わづかな量の試料にあてるだけで特に面倒な操作を要せずに 10^{-8}g までの金コロイドの検出が可能であつた．すでにかなり以前に死亡して解検され，その後長い間しまつておかれた臓器についても分析になんらの支障も来たさなかつた．

注入に使用した ^{198}Au コロイド液中には安定な金コロイド ^{197}Au も比較的多量（約10mg/ml）に含まれているので ^{198}Au が崩壊しつくしてしまつても組織中には金の元素が残存するのである．試料には金の他に Na, Cl, C, H, O, その他諸種の元素が含まれており，熱中性子の照射をうけるとそれぞれ特有の放射能をおびて来る．なかでも金の元素は

$$^{197}\mathrm{Au}(n,\gamma)^{198}\mathrm{Au}$$

の核反応を生じて0.411Mev のガンマー線その他の放射線を放出する．従つてガンマースペクトロメーターを用いて ^{198}Au の放出するガンマー線のみを測定すれば金の定量が可能である．この際適当な冷却期間(本実験では7日)が必要であつた．

対象とした7症例の体内金コロイド分布は，大ざつぱにみるとこれまで短期間の追跡で得られた諸家の報告とあまり大差はみとめられず，肝臓，脾臓などのいわゆる細網内皮系の組織に高い沈着を示している．しかし更に長い時日が経過したのちには金コロイドが少しづつ全身の臓器組織に分散してゆく傾向がみとめられる．Fig. 2, Fig. 3, にみるごとく注入後長期にわたり生存したもの3例（B群）では短期間で死亡した3例（A群）に比較して，全体として眺めると金コロイドは身体の各部にひろがつている様子がみえる．大動脈壁や心筋内における比較的高度な金の沈着をみると，いつたん細網内皮系にとりこまれた金コロイドが血流を介して全身に分散してゆくことの可能性を考えさせる．しかしまた神経や横隔膜への沈着はかなり少ないものであると考えられる．尚以上の点に関し動物実験にて追求を進めているので追つて報告したい．

結　　論

原子炉JRR-1に発生する熱中性子束による放射化分析法を応用して，東北大学抗酸菌病研究所に入院した癌性漿膜炎の患者で ^{198}Au コロイドの注入療法をうけたもののうち，死亡して解検を行なつた症例の1部7例について臓器組織中の金コロイドの分布を測定した．^{198}Au 注入より死亡までの期間は最も短かいもので12日，最も長いものでは1年8ヵ月にわたるものがある．測定に供した臓器の量はひとつの試料について1g前後で充分であり，この中に含まれている 10^{-8}g までの金の元素が検出可能であつた．中性子源の JRR-1 の中性子束は 3×10^{11}n/cm^2/sec，測定には Aloka DC-8 型シングルチヤンネルガンマースペクトロメーターを用い ^{198}Au の 0.411 MeV の光電ピークを目標として金の定量を行なつた．対象とした症例のうち短時日のうちに死亡したもの3例（12日～41日まで）の臓器組織には，肝臓，脾臓をのぞいて大部分がわづかの金コロイドしか沈着していないのに反し，比確的長期にわたり生存した4例（7ヵ月～1年8ヵ月まで）では全身の各臓器組織にわたり広く分散して金コロイドの沈着しているのがみとめられた．大動脈壁，心筋にも比較的多くの金コロイドが沈着することがわかつた．

本論文の要旨は昭和38年4月，第22回日本医学放射線学会総会に於いて報告した．

御校閲をいただいた東北大学抗酸菌病研究所菅野巌助教授に深く謝意を表します．

文　　献

1) Beierwaltes, W.H., et al.: Clinical Use of

Radioisotopes, Saunders, W.B., Philadelphia, London, 1957.—2) Müller, J.H.: Experientia, 1, 199, 1945. —3) Root, S.W., et al.: Cancer, 7, 856, 1954. —4) Hansen, P.B., and Haug, A.: Acta Radiolog., 53, 321, 1960. —5) Lambrethsen, E., and Sell, A.: Acta Radiolog., 55, 33, 1961. —6) Tobias, C.A., and Dunn, R.W.: Science, 109, 109, 1949. —7) Keynes, R.D., and Lewis, P.R.: Nature, 165, 809, 1950. —8) Meinke, W.W.: Science, 121, 177, 1955.—9) Reiffel, L., and Stone, C.A.: J. Lab. Clin. Med., 49, 286, 1957. —10) Spencer, R.P., et al,: J. Lab. Clin. Med., 50, 646, 1957. —11) Müller, J.H.: Internat. J. Appl. Rad. Isotopes, 2, 257, 1957. —12) Odelblad, E., et al.: Acta Radiolog., 49, 137, 1958. —13) Ogborn, R.E., et al.: Amer. J. Roentgenol., 85, 976, 1961. —14) Papavasiliou, P.S., and Cotzias, G.C.: J. Biol. Chem., 236, 2365, 1961. —15) Kennedy, J.H., et al.: J. Thorac. Cardiovasc. Surg., 44, 570, 1962. —16) Pijck, J., and Hoste, J.: Clin. Chim. Acta, 7, 5, 1962. —17) 山下，藤田，岸上：癌，47，672，昭和31年．—18) 奥原，小野田：癌，47，664，昭和31年．—19) 渡辺：日本医放会誌，19，1303，昭和34年．—20) 牟田，永井，他：日本医放会誌，20，489，昭和35年．—21) 渡辺：日本医放会誌，21，1147，昭和37年．—22) 木村：放射線データブック，地人書館，東京，昭和33年．—23) 放射化学分析法：共立出版社，東京，昭和36年．—24) 村上：日本臨床，19，1246，昭和36年．—25) 放射線医学：医学書院，東京，大阪，昭和37年．—26) 片倉，菅野，他：日本医放会誌，22，642，昭和37年．