The University of Osaka
Institutional Knowledge Archive

Title	廻転照射廻転横断兼用装置より得られたX線像の原体照射への応用（廻転撮影法の研究 第55報）（原体撮影法の研究 第9報）
Author(s)	大沼, 勲
Citation	日本医学放射線学会雑誌. 1966, 26(2), p. 201-209
Version Type	VoR
URL	https://hdl.handle.net/11094/18786
rights	
Note	

The University of Osaka Institutional Knowledge Archive : OUKA

https://ir.library.osaka-u.ac.jp/

The University of Osaka

廻転照射廻転横断兼用装置より得られたX線像の原体照射への応用
(廻転撮影法の研究　第55報)
(原体撮影法の研究　第9報)

名古屋大学医学部放射線医学教室(主任:高橋信次教授)
大　沼　　勲

(昭和40年10月4日受付)

Conformation Radiotherapy by Means of Stereosynthesis Obtained by the Axial Transverse Multisection Radiography
Studies on Rotation-Radiography, 55th, Report.
Studies on Solidography, 9th Report.

by
Isao Ohnuma

Department of Radiology, Nagoya University School of Medicine, Nagoya
(Director: Prof. S. Takahashi)

1) Axial multisection radiography was performed by means of the axial transverse tomograph attached to the rotation deep therapy unit and is described.

2) The clinical significance of the axial transverse tomograms as well as the axial transverse multisection radiograms and its stereosynthesis are estimated.

3. Axial transverse multisection radiograms and its stereosynthesis is considered as useful for planning the radiation therapy especially for conformation radiotherapy.

For taking axial transverse multisection radiography, however, it takes somewhat much exposure time in clinical practice.

緒　言

横臥式廻転撮影装置は診断に特異の有利性がある一方，放射線治療の場合の有用性[8)18)]も既に一般に認められているが，装置が比較的高價であるため未だ一般に普及しているとは云い難い．一方，廻転治療機は固定照射機に代つて最近は益々多く利用される様になつた．

前報において余等は廻転治療機がその機構上，本質的に廻転し得ることに着目し，廻転治療機に廻転横断撮影機を組みあわせた装置を始めて考案試作して報告した[14)]．

本報においては，此の装置を実際に人体に応用する場合について考えてみたいと思う．

1：廻転照射廻転横断兼用装置を用いる原体撮影

余等の廻転照射廻転横断兼用装置による廻転横断撮影については前報[1)]において詳細に述べた．しかし此の装置を用いて原体撮影をどうして行うかについては未だ述べていない．それで，今，此の装置による原体撮影の方法について述べること

Fig. 1. Cassette box attached to the axial transverse tomograph.



Fig. 2. Cassette box (right) and interspacers of foam polystyrene (left).

にする．

元来，廻転横断撮影機を用いて原体撮影することは可能[2)7)9)15)22)23)]である．

廻転横断撮影の場合，カゼツテを装置する台板（カゼツテ支持盤）に原体撮影用のカゼツテボツクスを装置すればよい．（Fig.. 1）

此のカゼツテボツクスは，内径25.3cm×30.4cm，深さ15.4cmの発泡スチロール製の箱とした．箱を作るにあたり，発泡スチロール間の接合は発泡スチロール用の接着剤を用いた（Fig. 2）．箱

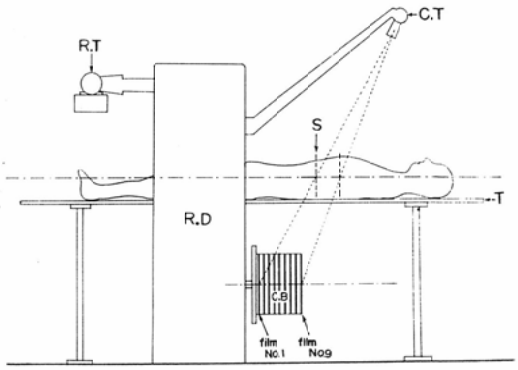

Fig. 3. Schematic illustration of the axial transverse tomograph combined with rotation deep therapy unit.
R.T: X-ray tube for rotation therapy.
C.T: X-ray tube for axial transverse tomograph.
RD: Rotation Driver
T: Therapy or tomographic table.
S: Standard axial transverse cross section layer.
C.B: Cassette box.

は厚紙製の蓋にて密閉される．箱，及び蓋の外側表面は遮光のため黒紙が貼られてある．このカゼツテボツクスの内部には25.0cm×30.2cm，厚さ1.9cmの発泡スチロール製の中間層支持体が8枚，内蔵される．この中間層支持体の間にフイルムをはさむ．これによりフイルム相互が正しい間隔で隔てられる．フイルムはノンスクリーン・フイルム（さくら・タイプN）で四切大のものを使用する．このフイルムはボツクスの内径より1mm小さいので，フイムルの出し入れは容易に行い得る．

実際にこのカゼツテボツクスにフイルムを入れるには先づ箱の底にフイルムを1枚置く．これをNo. 9とする（Fig. 3）．次に中間層支持体をその上に置き，次いで，またフイルムを置きNo. 8とする．その上に，また中間層支持体を置き，かくの如く交互に順次重ねていき計9枚のフイルムを入れNo. 1とし箱にきつく蓋をする．勿論これらの操作は暗室内にて行う．かくすれば箱を覆うている黒紙のためフイルムは遮光される．このカゼツテボツクスはその蓋の表面側から支持盤の台板の所定の位置に固定する．この場合，このボツクスの中心，即ち蓋の中心は正確に支持盤の中心

に合致する様にすることが必要である．そうすると，これ等のフイルムの中心は，フイルムの廻転中心に一致する様になる．また，カゼツテボツクスの長径，卽ちフイルムの長径は管球の廻転にかかわらず常に水平位を保つ様にする．それは管球が人体のまわりを公転するにつれ，カゼツテボツクスはその反対に自転する様につくられているからである．今，フイルムの中心より，フイルムの長径，短径に夫々平行な二線を引く．これを基準線と呼ぶ．基準線の交点はカゼツテボツクスの廻転中心となる．フイルム No. 1にあらわれたX線像を原体撮影における横断基準面とする．この撮影装置では1回の原体撮影で撮影可能な範囲は体長軸の方向に実長11.2cmにわたる．カゼツテボツクス内のフイルムは，1.9cm間隔であるので人体実長では横断基準面に平行に 1.4cmの間隔で横断撮影されることになる．

次に撮影方法を具体的に述べる事にする．先づ横臥位の横断撮影をする時と同じ姿勢を患者にとらせてX線透視を行い，原体撮影をやりたい範囲を皮膚上にマヂツクインキにて描記する．頭方を上限，足方を下限とする．此の範囲は原体撮影に用いるフイルムの枚数を（n＋1）枚とするときは，体軸方向の実長は（1.4×n）cmとなる．それで撮影せんとする範囲の長さに応じてnを適当に選べばよい．撮影台の位置は身体横断面が上下，左右対称的に横断写真に結像する様にあらかじめ調整し固定しておく．また横断基準面において鉛直上方及び水平両側面より，この装置の廻転中心を指向する様な投光器をそなえておく．撮影にあたつては，頭部を管球側にし，横断基準面が原体撮影をせんとする範囲の下限に一致する様に投光器により整位し撮影台に患者を仰臥位にねせ，台にベルトで固定する．

体中心に目的とする撮影部分が存在すると推測される場合は，このままで原体撮影を行う．

しかし原体撮影用フイルムは四切大であり，撮影せんとする目的の部分，或いは病巣が体軸にあるとは限らない．体中心より，いづれかに偏在している場合はそのX線像が四切フイルムよりはみ出す場合がおこる．これを防ぐため，今，原体撮影を行わんとする範囲の上限と下限の中央部で，先づ半切大のフイルムで通常の廻転横断写真を1枚撮影する．此の写真を観察して原体撮影を行いたい目的の部分の横断面を原体撮影用四切フイルム内に結像させるには現在の撮影台の位置を上下 a cm，左右 b cm 動かせばよいかを検討する．

次いで撮影台に患者を固定したまま原体撮影をしようとする範囲の下限に原体撮影横断基準面が一致する様に頭側に台をずらす．この際，投光器を用いて一致させる．その上，台を現在の位置より上下 a cm，左右 b cm 動かし，そこで再び台を固定し，原体撮影を施行する．

いずれの場合においても，原体撮影施行時の体位にて投光器より皮膚面に投光された3点をマジツクで記入し，これを原体撮影における皮膚整位点とする．

かくの如き原体撮影における皮膚整位点は原体撮影フイルムの基準線の延長が皮膚表面と交わる点である．

四切フイルム（n＋1）枚を入れたカゼツテボツクスを支持盤に装置し，一挙に（n＋1）枚の横断撮影ができ，これは同時多層横断撮影の原理に基づくものである．この撮影は身体各部に応用できるが，今横断径の比較的大と思われる胸部及び骨盤部で原体撮影を施行したときの撮影条件は胸部で75～80kVp，7～8mA，106秒，骨盤部で80 kVp，10 mA，159秒である．管球が 0°より 190°廻転するに要する時間は53秒であるので，撮影のためには胸部では管球を2廻転，骨盤部では3廻転させる必要がある．その間，平静の呼吸を行わせる．この場合に被検者の皮膚面には胸部約 3.2R，腹部約 5.1Rの被曝を受ける．

かくして得られたX線写真は対比度は余り良好ではない．また管球に近い方のフイルムが適正露出である場合は台板に近い下限の方のフイルムはやや露出不足気味となる．（Fig. 4）．

原体撮影をして得られた横断写真をもとにして実際の原体像を塑像するには次の如き手順に従う．

原体撮影用の四切フイルムと同大のセロフアン紙及び紙厚を夫々，撮影したフイルムの枚数だけ用意する．このセロフアン紙に原体撮影で得られ

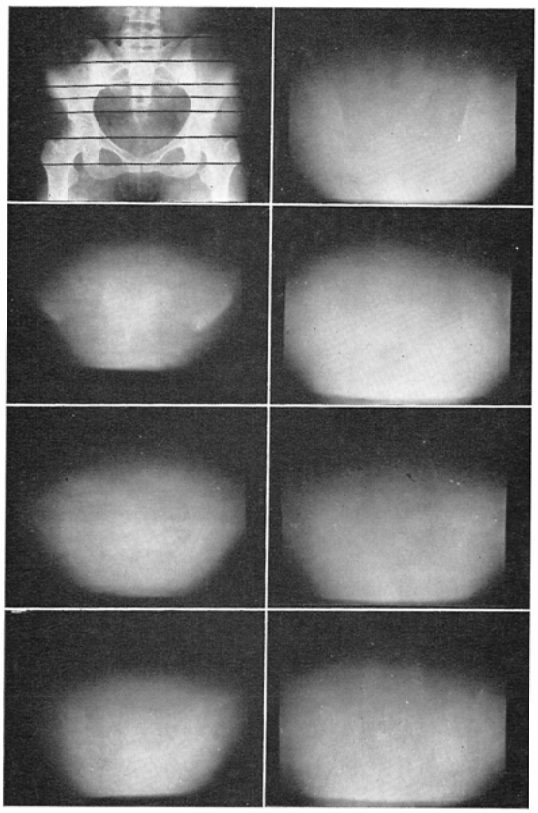

Fig. 4. Top left: Normal radiogram of the pelvis. Holizontal lines showing the level of the tomography conducted.
Center: Axial transverse tomograms of the pelvis of the human body.

た夫々のX線写真を正確にあわせ，今，原体模型を作りたい所要の諸器官或いは病巣のX線像を透かしてトレースする．次いでこのセロフアン紙に，同じ四切大の厚紙をあわせ，今トレースされたセロフアン紙にえがかれてある所要の図形を厚紙に正しく写しとる．この厚紙の矩形の四辺の中心を鉛筆で結べば，これが基準線となり原フィルムの基準線と一致する．厚紙にはこの基準線の他に，これと平行に2cm間隔の補助線を記入する．長径に平行な補助線が12本，短径に平行な補助線が14本記入される．厚紙の図形を切り抜く．切り抜かれた図形は基準線，補助線を基として重ねる．この場合，各図形は細い針金或いは竹ヒゴにより支えられ，重ね得る間隔は中間支持層と同じ 1.9 cmである (Fig. 5)．斯くして積みあげられた図形は横断撮影像であるから実物の1.38倍である．もしこの原体像を実大にして観察するにはX線像と，積み重ねる際の図形の間隔に夫々拡大率の逆数を乗じて原体像をつくればよい．

2：　廻転横断撮影及び原体撮影法の診断への応用

この装置で得られる廻転横断写真は在来の横断写真と一般には変らない．ただ強いて相違しているところを挙げれば，撮影時間が長い為に特に胸部等の横断像は暈ける惧れがある．しかし実際には浅い平静呼吸をさせておけば，その暈けは診断

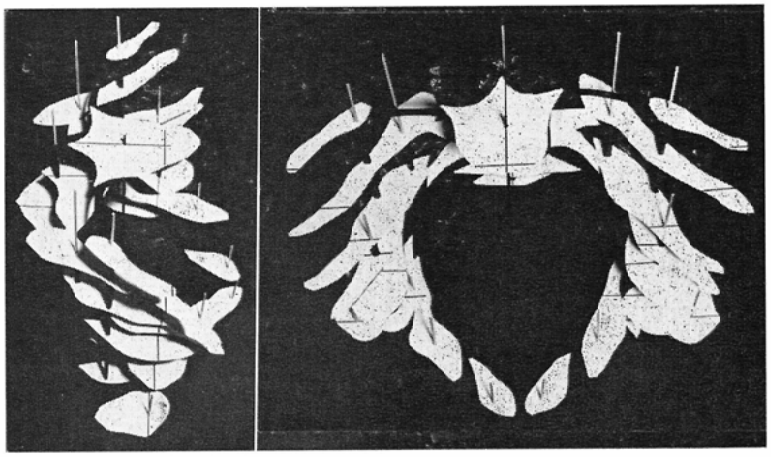

Fig. 5. Stereosynthesis from the tomograms of the figure 4.
Left: Lateral view
Right: Axial view

をあやまらせる程度ではない[14]．しかし勿論，在来の横断写真にくらべてX線像の鮮鋭度が悪くなるとも良くなる事はない．もう一つの弱点と考えられる点は，X線像にくらべてフイルムが小さい事である．頭頸部はその全輪廓が窺えても，胸部，腹部の殊に側方はフイルムにおさまらない場合がおこる．実際に体内の小なる部分の診断をする場合はよいが，断層撮影と違つて廻転横断写真は体の皮膚面と病巣との関係を知つて始めて確診がつく場合が多い．それは廻転横断撮影では病巣の有無を発見するために用いられるより，病巣の状況を明らかにするために用いられる場合の方が遙かに多いからである．従つて画質の点からは在来の廻転横断写真と変らないが，病巣の全貌が摑みにくい場合がおこる事が弱点と考えられる．これはこの装置は拡大率の大きなX線像が得られるからである．

一方，この装置により原体撮影をする場合はどうであろうか．この方式で得られた原体撮影像は，直接には診断には余り役に立たない．在来の原体撮影[7)9)15)]，もしくは一枚毎の廻転横断撮影の積み上げによる原体像にくらべると画質が劣る．その理由は，撮影に際して増感紙を用いないで工業用ノンスクリーンフイルムを用いる事による．撮影に際し増感紙を使用するとX線量を大幅に節約できるだけでなく，多かれ少なかれX線像の対比度を向上さすものである．しかるに原体撮影の如く積み重ねて撮影を行うときには，増感紙はタングステン酸カルシウムを主成分とするものである故に，このX線吸収により下方のフイルムに影響を与え，精々3枚のフイルム迄[16)]でそれ以上多くのフイルムを一挙に撮影することは困難となる．ノンスクリーンフイルムは，この欠点を補つて幾層でも重ねて一挙に原体撮影[2)]をする事が可能であるが，そのX線像は両面塗布のX線フイルムにくらべ対比度は不良である．

一方，原体撮影の鮮鋭度はどうかと云えば，ノンスクリーンフイルムの方が一般に両面塗布のX線フイルムに増感紙を用いた場合に比すれば寧ろよいと考えてよい．増感紙による暈，更に増感紙に斜入するX線による暈の両方ともノンスクリーンフイルムの場合にはないからである．

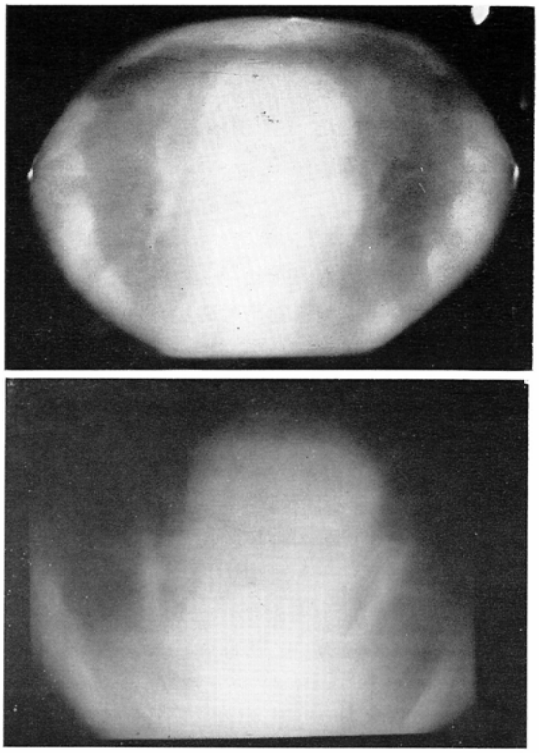

Fig. 6. Axial transverse tomogram (top) and tomogram of axial transverse multisection radiography.

しかし，一般に云つて画質は対比度と鮮鋭度と濃度が関係する．画質を左右する鮮鋭度がややよくても，対比度が悪ければ総体としては横断写真のX線像よりノンスクリーンによる原体像の画質が数等劣るものである．これを実例について示す（Fig. 6）．

この様に対比度が良好でないX線写真であつても軟部組織，含気組織，骨組織は鑑別し得るので，そのX線像をセロフアン紙，更に厚紙に写しとり基準線をもとにして重ね合わせた原体像は極めて明快な三次元像を与え，これをもとにした診断的價値は他の診断法とは異質の優れた点を有している．

3：原体撮影像の放射線治療に対する応用

廻転照射廻転横断兼用装置で得られたX線像を治療に応用するに当つて，先づ治療機の説明を行い，ついでX線像を如何にこの治療機に応用する

かを述べる事にする．

A:　照射機の構造

放射線照射機は通常治療に用いられる ^{60}Co 廻転照射機[17]を用いた．この ^{60}Co 照射機は，10.000 Curie を容れ得るものであるが現在は，2,000 Curie の Pellet 型 ^{60}Co を線源としている．この Pellet 群はタングステン容器に入つており，特に比放射能の高いものを使用したのでその直径は 1.2cmにする事ができた．この場合における線漏洩は 0.4mR/m/h で極めて少ないと考えてよい．この線源と廻転中心との距離は75cmであり，その下方に ^{60}Co の直接γ線をできるだけ少くするための対向板がついている．治療台は装置の廻転中心の下方にある．患者は治療台に通常仰向けに横臥する．病巣が患者の体内深く存在する如き場合にこの治療機が主として用いられる．

単純1門照射，十字火照射，多門照射するときは照射筒の先端より患者の皮膚面迄は適当に距離を加減することができる．治療台を対向板に接する迄下降せしめればよいからである．

廻転照射，振子照射，原体照射を行わんとするときは放射筒先端と患者皮膚面とは可成り接近する場合がおこる．肥満せる婦人の骨盤内腫瘍の照射をなさんとする如き場合がその最もはなはだしい場合であるが，腫瘍が体中心部にある場合は線源廻転中心間距離が75cmあれば日本人では放射筒先端が皮膚面と接触して治療が不可能になつたと云う如き例は余等の場合は経験していない．しかしその距離的な差は僅小であるから原体照射の場合，余り大きな複雑な装置を放射筒先端に装置せしめるわけにはいかない．

照射機を用いて原体照射をなさんとする場合は放射筒先端に種々の附属品を装置せねばならない[1)19)24)]．先づ廻転体照射をなすための放射口に附属品をつける．すなわち装置の廻転軸に平行で，放射口の中央の線に関して左右対称な，矩形ならざる任意の形状の放射口を作製する．これは ^{60}Co の γ線を放射しながら装置が廻転するときは，その線巣は廻転体をなすことになる．

この放射口の形状はどの様な形状であつてもよい．しかし余等の経験によれば，例えば人体の骨盤内腫瘍照射の場合は8角形をとるのが普通で，それ以上の複雑さは要求されない．しかもこの8角形の放射口は人体の大，中，小に応じて3個程度作製しておけば充分である．人体の骨盤というものはそんなに形状，大きさの相違しているものではないからである[3)20)]．

原体照射をする場合は廻転照射の場合とちがつてその横断面が円をなすものではない．例えば楕円をなす如き場合[3)5)6)20)]は廻転機の廻転中，放射口の絞りがその廻転と連動して一定の運動をする必要がある．この為に追従機構的な附属品がついている．[13)]この附属品は変化せしめ得る4つの抵抗を夫々2つのダイアルによつて操作し得る様になつており，このダイアルを予かじめ定めた表にしたがつてきめておけば，絞りの運動が任意に定まり，従つてこの附属品一つにて長径，短径が自由に大いさを変え得る楕円をつくることができる．このダイアルを適当に調整することによつて病巣横断面に相当する絞りの運動ができそれに従つて線巣の横断面を病巣横断面に合致せしめる事が可能となる．

一方，放射筒の放射口の先端に矢張り線源の廻転軸と平行で且つ放射線に透明な廻転軸をつくり，この廻転軸に円盤をその中心を通る様に装置する．この2枚の円盤には直径，3mmの小円孔を，その円孔中心間隔5mm宛に穿ちおく．別に放射線吸収体を必要に応じて適当な径である様につくり，これを軸に通じて円盤の孔に通す．この円盤は線源の廻転にかかわらず一定の方向をとる様に重錘を，円盤の廻転軸の一端に装置させておく．斯うすれば，その円盤の任意の定まつた位置に放射線の照射されざる部分，すなわち打ち抜き照射[4)10)11)12)21)]をすることが可能となるのである．

B:　廻転横断像特に原体像を用いる放射計画

放射線治療には単純照射，切線照射，運動照射が実際に行われているが，単純照射，切線照射に対しても廻転横断撮影は有用である．しかし原体撮影が特に不可欠のものとは考えられない．

しかし病巣が体深部に位置して居る場合，実際に病巣の大いさ，位置，形を三次元的に知り，これに線束を種々な方向より或いは広く，或いは狭

くして照射する必要がおこつてくる．放射線治療においては病巣にのみ充分照射を行い，その周囲の健康組織にはできるだけ照射しない事が理想だからである．その様な任意の形をした照射部位を理想的な形で行うためには原体撮影が必要になつてくる．

原体照射法においては元来照射すべき領域が歪形をなしているのが普通であるから，先づその三次元の病巣の実大形を正確に把握する．すなわち原体撮影により得られた原体写真を観察し，基準線との関係にて病巣の大きさ，形，位置などを確認し照射範囲の大きさを実大値になおし，照射の場合の廻転中心を検討する．原体撮影した上限及び下限の範囲の中央部の原体写真にて，この廻転中心点がどこにあたるかを定め，この中心点を通つて基準線に平行する直線をひき，これらの線と基準線との鉛直方向の距離を実大 y cm，水平方向での距離を実大 x cm とする．

次に患者を原体撮影時と同じ姿勢にして，^{60}Co 廻転照射機の治療台にねかせる．この場合，整位は照射機に附属した投光器により原体撮影時の皮膚整位点とを合致させる事により行われる．次いで患者は治療台に固定したまま，はじめ，原体撮影した上限及び下限の中央部まで台だけをずらし，更に鉛直方向へ y cm，水平方向に x cm 動かし，この位置にて投光器により皮膚面に投光された3点をマジツクで記入し，これを廻転中心標準点と名づける．この標準点を線源の中心にもつて来て廻転照射が行われる．こうすれば先に原体横断写真できめた廻転中心が照射時の廻転中心となる．次回照射からは，この廻転中心標準点を投光器で照準する事により照射位置の再現性は確実となる．

照射にあたつては放射筒内の絞りと廻転中心との距離的関係による拡大率の逆数を実大の病巣に乗じて，絞りが線源廻転に連動して動く場合，線束が原体写真上にあらわれた病巣像を正確にカバーする様にする．この場合に原体撮影像の基準線は絞りの移動方向をきめる上に重要不可欠な役目をなす．すなわち人体を廻転横断撮影の場合と同じく治療台に横臥せしめたときは，この基準線の長径の部分は水平をなしており，短径は鉛直をなしておる．絞りの移動の幅は，線源が人体の真上にあるとき病巣の水平方向の幅にあう様にせねばならないからである．

それには追従機構の2つのダイアルをその長径，短径の移動，及び長さに合わせて目盛を合わせるときは自動的にこの病巣の治療すべき範囲に応じて絞りの移動がおこり，ここに原体照射が完成するのである．

照射すべき範囲の中に被曝せしめたくない部分があつたとする．例えば頭部照射における眼球[4]，頸部照射における脊髄[10]等である．これは原体撮影像より正確にその位置がわかるから原体照射においてはそこを打抜き照射を行えばよい．これにも原体像における廻転軸よりの距離及び角度がこれを決定する基準となる．

考　按

廻転横断撮影法は人体の横断面をX線撮影するという，在来の方法と異なつた特長を有しているが，外国では立位式のこの撮影装置が行われておるに過ぎないので，これを放射線治療に応用するのは困難である．廻転横断装置並に原体撮影を横臥式の装置で行うのは本邦獨特のものである[8]．今この撮影機と照射機の撮影台並に治療台を同一に製作しておき撮影，治療ともに略々同一姿勢を患者にとらしめるときは，始めて合理的な治療を可能にすることが確かめられている[25]．殊に此の論文の場合の如く先づ撮影台にて撮影をなし，次いでこの撮影台をレール上を移動せしめて治療をなすときは同一姿勢，同一治療台が確保されるという点で理想的である．しかし此の装置の撮影台上の横断部位と治療用管球の線束中心との距離は151cmあるので，この距離だけ台を移動すれば横断撮影したままの姿勢で照射できるのであるが，実際設計上台が30cmしか動かないので，これはできない．また此の装置はX線照射用であるので ^{60}Co 照射を行うときは ^{60}Co 治療台に患者を移さねばならぬ．しかしこの場合でも撮影したと同一体位を ^{60}Co 治療台上にて患者にとらせれば目的とする原体照射を行う事ができる．

従つて余等の此の装置と同じ方式の ^{60}Co 廻転

照射廻転横断兼用装置が製作されれば，廉價でかつ合理的な治療が期待される．もつとも此の装置が拡大率が大きすぎる点は将来改良されねばならない．しかし治療の場合の廻転がおそいので撮影の場合も極めて長い撮影時間を要することは止むを得ぬと考えざるを得ないであろう．

原体撮影像を用いて原体照射をなす目的には此の方法は充分用いるに足る．原体像のもとになるX線像は元来対比度が不良であるが，軟部組織，含気像，骨像などの鑑別は可能である．このX線像を用いて塑像した原体像はある定まつた拡大率を有してはいるが歪みはない．従つてこれを用いると原体照射を病巣に線巣を丁度合致せしめてこれを行うことは可能となるのである．

此の原体撮影が在来の装置のものにくらべるとフイルムが小さいので撮影される範囲が小さい．しかし原体照射を行うための目的には何等さしつかえはない．此の原体撮影法は松田，鬼頭が以前発表した原体撮影[7)9)]に比べると画質，特にその対比度の点で劣つている．しかし此の原体撮影を利用した原体像は三層のフイルムを用いた原体撮影[16)]に比べて正しい三次元像を与えると考えてよい．

此の方式の原体撮影には多量のX線被曝を患者に与えると云う欠点がある．できるだけ線束を絞り，かつ悪性腫瘍の治療の様に照射が絶対必要だと考えられる患者にのみ応用すべきであろう．また，熟練したX線技師がこれを行い，不必要な反覆撮影をせぬ様注意する必要がある．

結　論

1：廻転照射廻転横断兼用装置により原体撮影を行つた．

2：此の装置により得られた廻転横断写真，原体像が診断的にどの様な意義があるかを考えた．

3：原体撮影は対比度の不良なX線像を得るが原体照射の照射計画の立案には有用である．ただ撮影の際，患者に対する被曝が大となるのが欠点である．

（本論文の要旨は，昭和37年9月23日，日本医学放射線学会第20回東海北陸，第90回関西合同部会に於いて発表した）

文　献

1）飯田博美：^{60}Co 遠隔照射法の研究，第7報，任意の形の病巣に最高放射線密度を合せる方法（可変絞りによる方法），日医放誌，19(1959)，2482—2490.

2）北畠隆他：腎の原体撮影，X線廻転撮影法の研究，第38報，日泌尿会誌，45 (1954)，488—495.

3）北畠隆他：直腸癌の原体照射，原体照射法の研究，第2報，^{60}Co 遠隔照射法の研究，第10報 日医放誌，20 (1960)，2754—2758.

4）北畠隆他：眼球を保護する脳下垂体の ^{60}Co 遠隔照射法，原体照射法の研究．第6報，^{60}Co遠隔照射法の研究，第14報，日医放誌，21 (1961)，132—136.

5）北畠隆他：胸部食道癌のコバルト遠隔照射，原体照射法の研究，第7報，^{60}Co 遠隔照射法の研究，第15報，日医放誌，21 (1961)，178—183.

6）北畠隆他：肺癌に対する原体照射の試み，原体照射法の研究，第9報，^{60}Co 遠隔照射法の研究，第17報，日医放誌，21 (1961)，189—196.

7）鬼頭逸雄：正常心及び病的心の原体撮影，廻転撮影法の研究，第53報，原体撮影法の研究，第8報，日医放誌，19 (1959)，2301—2314.

8）松田忠義他：廻転集光照射法に於いて病巣への放射線の的中に対する廻転横断写真の役割，Co^{60} 遠隔照射法の研究．第2報，廻転撮影法の研究．第49報，日医放誌，18 (1958)，1584—1591.

9）松田忠義他：原体撮影法の改良に関する研究，廻転撮影法の研究，第52報，原体撮影法の研究，第7報，日医放誌，20 (1960)，217—223.

10）森田皓三：喉頭癌の原体照射，原体照射法の研究，第3報，^{60}Co 遠隔照法の研究．第11報，日医放誌，21 (1961)，13—21.

11）森田皓三他：舌根部或いは口蓋扁桃部悪性腫瘍に対する打抜き照射法の応用，原体照射法の研究．第4報，^{60}Co 遠隔照射法の研究．第12報，日医放誌，21 (1961)，107—113.

12）森田皓三他．：上顎洞及び篩骨洞悪性腫瘍に対する打抜き照射法の応用，原体照射法の研究．第10報，^{60}Co 遠隔照射法の研究．第18報，日医放誌，21 (1961)，641—645.

13）岡島俊三他：^{60}Co 遠隔照射法の研究，新しい可変絞り照射法の工夫，日医放誌，24 (1964)，180—182.

14）大沼勲：廻転照射廻転横断兼用装置，廻転撮影法の研究．第54報，日医放誌，22 (1962)，739—742.

15）高橋信次他：原体撮影法，第1報，心臓を原体撮影し之を原体塑像する法，X線廻転照射法の研究．第22報，日医放誌，13 (1953)，479—484.

16) 高橋信次他：同時多層横断撮影法，廻転撮影法の研究．第46報，日医放誌，18 (1958), 191—195.
17) 高橋信次他：^{60}Co 遠隔照射法の研究，第1報，^{60}Co 回転集光放射装置について，日医放誌，18 (1958), 1143—1151.
18) 高橋信次他：^{60}Co 遠隔照射法による悪性腫瘍の治療，治療，42 (1960), 1299—1304.
19) 高橋信次：^{60}Co 廻転照射に於ける新しい工夫，臨牀放，5 (1960), 653—658.
20) 高橋信次他：子宮癌の原体照射，原体照射法の研究．第1報，^{60}Co 遠隔照射法の研究．第9報，日医放誌，20 (1960), 2746—2753.
21) 高橋信次他：打抜照射法，凹体照射法，原体照射法の研究．第5報，^{60}Co 遠隔照射法の研究．第13報，日医放誌，21 (1961), 126—131.
22) Takahashi, S.: Solidography. A method to take a radiogram of the body in three dimensions. Tohoku J. exp. Med. 54 (1951), 121—127.
23) Takahashi, S. et al.: Solidography of the heart. Acta radiol. 41 (1954), 435—440.
24) Takahashi, S.: Conformation radiotherapy. Rotation technique as applied to radiography and radiotherapy of cancer. Supplementum 240 to Acta radiologica, Stockholm, 1965.
25) 渡辺令他：廻転横断撮影装置と ^{60}Co 原体照射器との組み合わせによる遠隔照射法，日医放誌，23 (1963), 841—848.