The University of Osaka
Institutional Knowledge Archive

Title	99mTc-RBCsによる肝海綿状血管腫の特異的診断法
Author(s)	杉村, 和朗; 井本, 勉; 浜田, 俊彦 他
Citation	日本医学放射線学会雑誌. 1985, 45(4), p. 641-649
Version Type	VoR
URL	https://hdl.handle.net/11094/18792
rights	
Note	

The University of Osaka Institutional Knowledge Archive : OUKA

https://ir.library.osaka-u.ac.jp/

The University of Osaka

日本医放会誌：45（4），641—649，1985（昭60）

^{99m}Tc-RBCsによる肝海綿状血管腫の特異的診断法

神戸大学医学部放射線医学教室
＊ 神鋼病院内科
杉村 和朗　井本 勉＊　浜田 俊彦
山崎 克人　松井 律夫　金川 公夫
松尾 導昌　楢林 勇　西山 章次

（昭和59年8月2日受付）
（昭和59年11月7日最終原稿受付）

Cavernous Hemangioma of the Liver. Diagnostic Value of ^{99m}Tc In Vivo Labelled RBCs Angiography

Kazuro Sugimura, Susumu Imoto*, Toshihiko Hamada, Katsuhito Yamasaki, Ritsuo Matsui, Kimio Kanegawa, Michimasa Matsuo, Isamu Narabayashi and Shoji Nishiyama
Department of Radiology, Kobe University School of Medicine
*Internal Medicine, Kobe Shinko Hospital

Research Code No. : 725.2

Key Words : Cavernous hemangioma, Liver, ^{99m}Tc RBCs, Dynamic study, Time activity curve

Radionuclide angiography was performed with ^{99m}-Tc-labelled in vivo blood cells in sixteen lesions of fourteen patients with hepatic cavernous hemangiomas and in 6 with hepatoma, including the analysis of time activity curve in the regions of tumor and liver. Cavernous hemangiomas in 12 cases presented perfusion defects in the early flow study and showed accumulation of radionuclide in the delayed blood-pool study in 13 cases.

Time activity curves of cavernous hemangiomas showed gradual increase in radioactivity for a few to more than ten minutes after radionuclide injection. It was apparently different from that of the normal liver which showed no increase in activity in the blood-pool phase.

Hepatomas presented increased perfusion in the early blood-pool studies, but no apparent accumulation of radionuclide like cavernous hemangioma in the delayed blood-pool phase.

Cavernous hemangiomas showed specific time activity curves reflecting decreased perfusion and increased blood volume of the lesion. ^{99m}Tc labelled RBCs angiography may be useful in diagnosis of hepatic cavernous hemangioma as a non invasive technique.

緒　言

海綿状血管腫は，肝に発生する良性腫瘍のうち頻度の高い疾患の1つ[1)2)]である．本症の診断には血管撮影が最も有力[3)]とされているが，最近非侵襲的検査法としてCT, USの有用性が報告されており，それぞれ高く評価されている[4)~8)]．

一方，核医学的診断法は，delayed scanの有用性が知られていたが，特異性に問題があるとする意見もあり，その評価は定まっていない[9)~11)]といえる．

著者等は1981年[13)]肝海綿状血管腫の特異的かつ検出能の高い核医学的診断法を報告したが，今回

症例を重ね新しい知見を得たので報告する．

機械並びに方法

使用機械はシンチカメラ東芝GCA401，およびシーメンスZLC75，核医学データ処理装置GMS 80A，およびシンチパック2400である．

非放射性ピロリン酸および，^{99m}Tc-Pertechnetateを使用し，^{99m}Tc生体内標識赤血球（以下^{99m}Tc-RBCs）として検査を施行した．

患者に非放射性ピロリン酸50mg静注20分後，背臥位にて，シンチカメラに病巣が近接するように設定し，肘静脈より^{99m}Tc-Pertechnetate 20mCiを急速注入した．注入直後よりシンチカメラにて早期は2秒毎，以後150秒毎に撮像，同時にon lineでデータ処理装置に入力した．検査は静注後60分間とし，前処置等は特に施行しなかった．検査終了後肝正常部，病巣部，心にROIを設定，60分間のtime activity curveを作成し，症例によって20分間から60分間のtime activity curveを表示した．

対　象

肝海綿状血管腫14例16病巣，原発性肝癌6例6病巣を対象とした．海綿状血管腫14例中，Kasabach Merritt症候群を合併する1例を含む4例を除く10例，および肝癌6例全例に肝動脈造影を行なった．また海綿状血管腫14例中3例は手術にて確認，他の症例は血管造影，US及びCTにて診断した．肝癌について手術症例は無く，全例血管造影，AFP高値で判定した．なお，1例は海綿状血管腫と肝癌を合併している症例があり，各々の所見として検討した．

結　果

i）症例

（症例1）58歳，女性．plain CTにて肝右葉に均一な低吸収域を認める．アンギオグラフィン50 mlを肘静脈より急速注入後，経時的に撮影したCT像では，plain CTで認めた低吸収域の周囲から緩徐に造影され，最終的には正常肝とほぼ同様の濃度となっている（Fig. 1）．肝血管造影では肝動脈右葉枝後区域枝にcotton-wool appearance

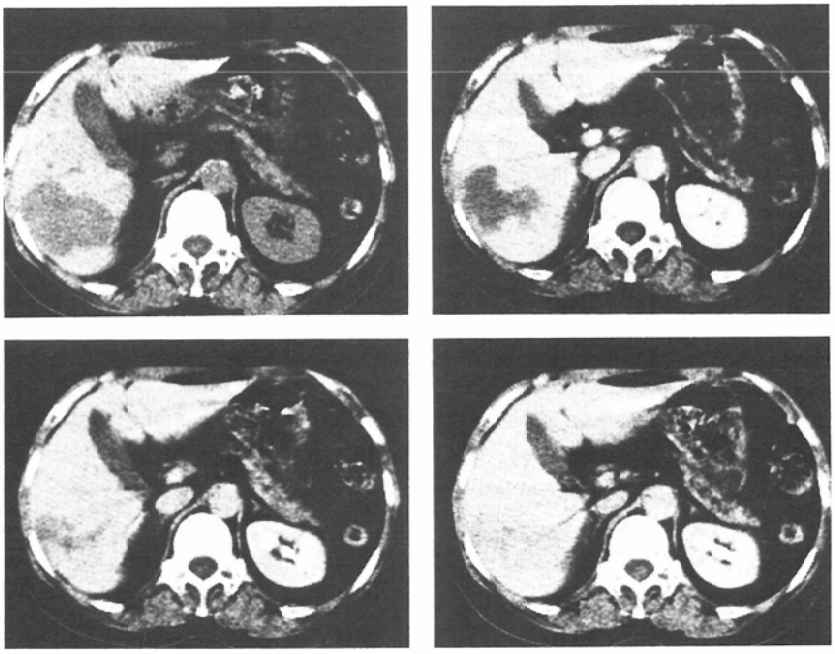

Fig. 1　CT scans before (A), 4 minutes after (B), 7 minutes after (C), 12 minutes after (D) bolus injection.
Contrast material sluggishly accumulate in periphery of round mass and becomes isodense.

として知られる典型的な肝海綿状血管腫の像を認める（Fig. 2）.

^{99m}Tc 生体内標識赤血球による early flow study 背面像で，肝右葉後下区は早期に欠損像として描出される(Fig. 3-A). delayed pool で，病巣は早期には正常肝より低い activity を呈しているが，徐々に activity が高くなり，11分後には正常肝とほぼ同じ activity になり，16分後には正常肝より高い activity を示している（Fig. 3-B).

病巣部および正常肝での time activity curve では，正常肝の activity は，注入早期にピークを示した後低下し，以後ほぼ平衡になっている．一

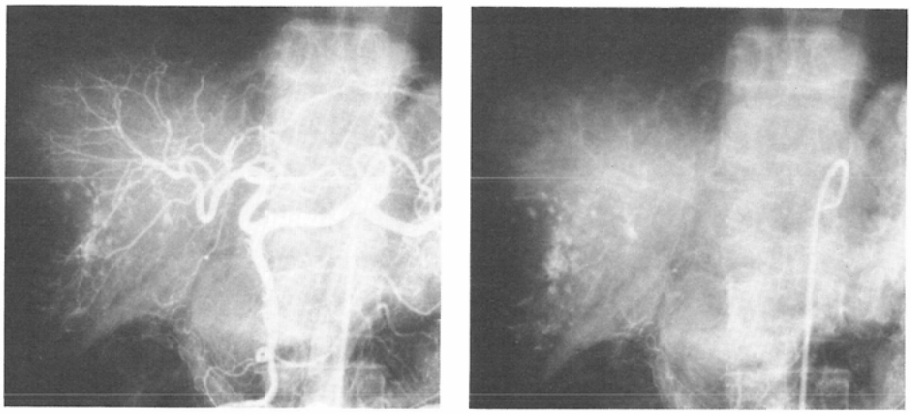

Fig. 2　Celiac arteriogram, arterial and vernous phase.
There are multiple areas of early arterial contrast puddling in the right posterior segment. The late venous phase showed persistent contrast puddling in the right lobe.

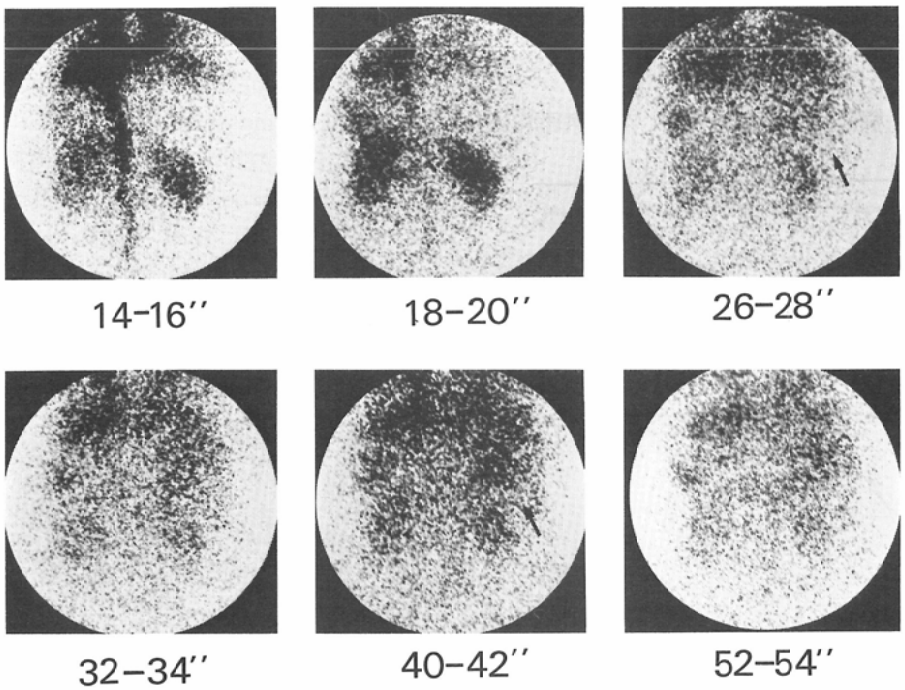

Fig. 3-A　Early flow study reveals no appreciable flow to right posterior segment (arrow).

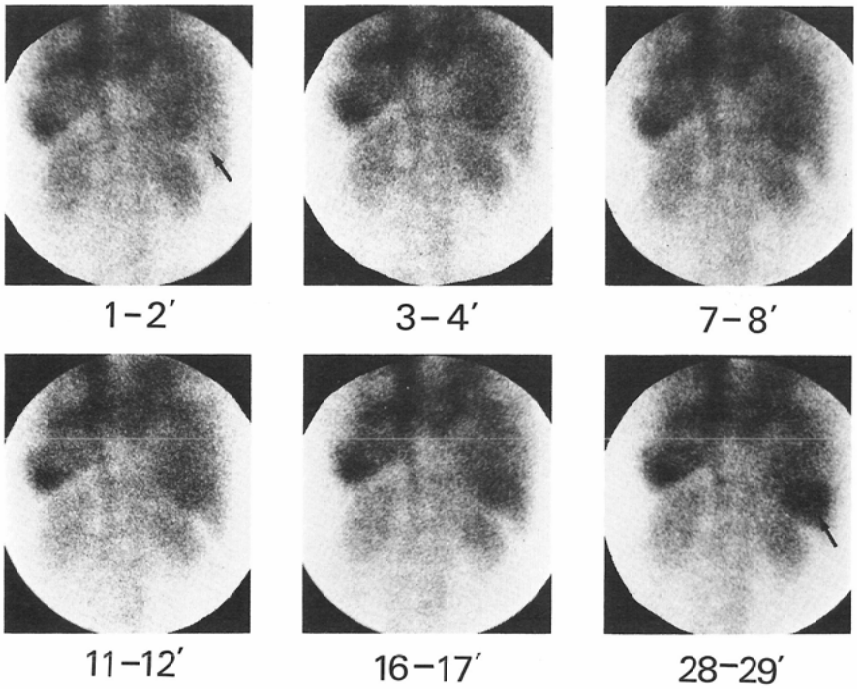

Fig. 3-B Delayed pool images of the liver showed sluggish accumulation in same area.

方腫瘍部は，低いactivityから極めて緩徐に上昇し，15分まで上昇が続き，その後も25分まで緩徐な上昇を示している（Fig. 4）.

肝切除術を施行し，腫瘍を切除した．病理所見では，腫瘍は広い血管腔を有しており，cavernous hemangiomaと診断した（Fig. 5）.

（症例2）56歳，女性．腹部超音波検査で偶然echogenicなmassを指摘され，CTにて肝右葉に直径約2.5cmの均一な低吸収域を指摘された．

early flow study正面像で，16秒後から肝右葉にactivityの高い部位を認める（Fig. 6-A）. delayed pooleで病巣は早期から正常肝より高い

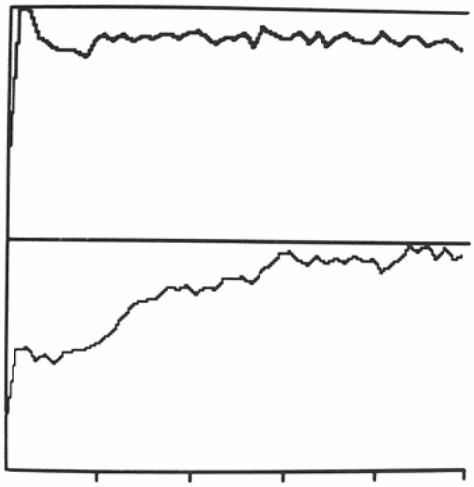

Fig. 4 Time activity curves of the hemangioma (under curve) and the normal liver (upper curve).

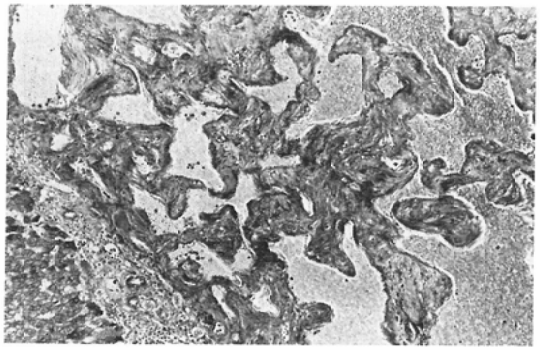

Fig. 5 Operative specimen of Case 1. The tumor has broad blood space.

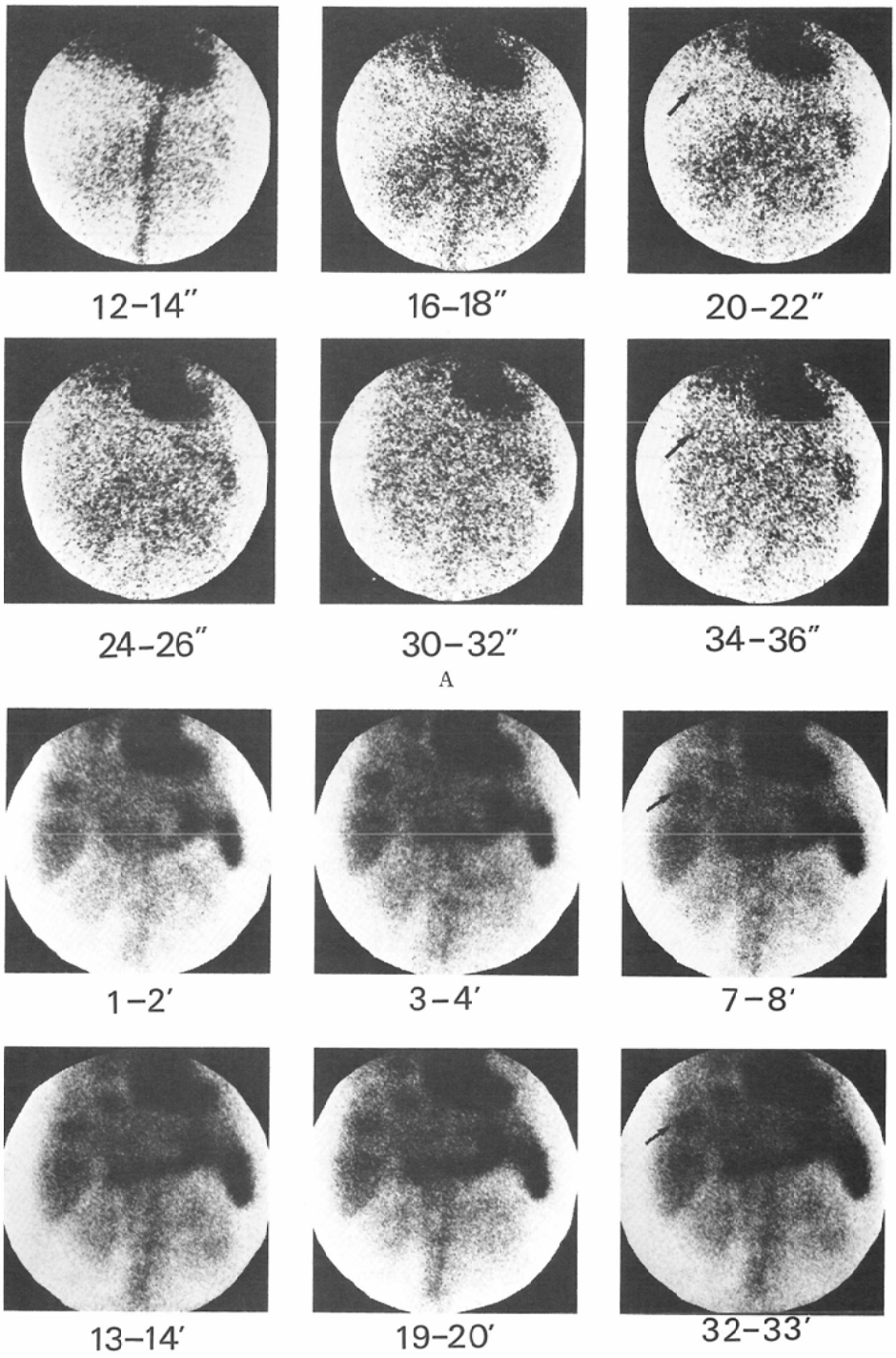

Fig. 6　A small hemangioma of the liver (φ2.5cm)
Early flow study showed hot lesion suggestive of hypervascular mass.
B. Delayed blood pool image showed hot lesion in the right hepatic lobe (arrow).

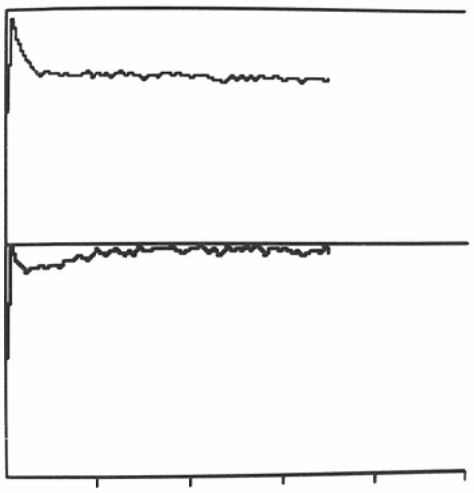

Fig. 7 Time activity curves of the hemangioma (under curve) and the normal liver (upper curve).

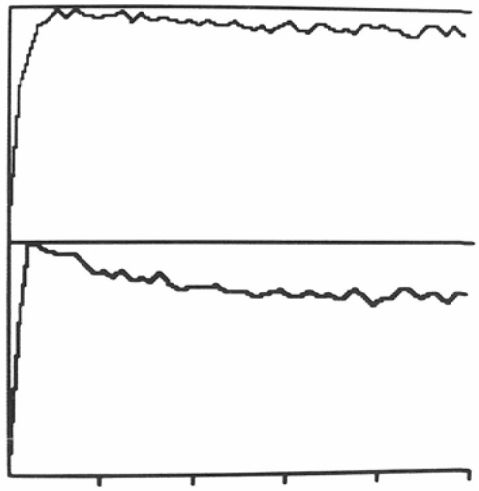

Fig. 8 Time activity curves of the hepatoma (under curve) and the normal liver (upper curve).

	Early Flow Studies		Late Static Studies		Time Activity Curves	
Cavernous Hemangioma	Decreased perfusion	12/16	Activity simular to normal liver	3/16	Gradual increase	16/16
			Activity higher to normal liver	13/16		
	Increased perfusion	4/16	Activity lower than normal liver	0/16	Early peak and gradual decrease	0/16
Hepatoma	Decreased perfusion	0/6	Activity simular to normal liver	6/6	Gradual increase	0/6
			Activity higher to normal liver	0/6		
	Increased perfusion	6/6	Activity lower than normal liver	0/6	Early peak and gradual decrease	6/6

Fig. 9 Scintigraphic findings and time activity pattern in the cavernous hemangioma of the liver and hepatoma.

activityを呈している（Fig. 6-B）.

Time activity curveで，正常肝は早期にピークを形成した後平衡に達しており，再度上昇することは無い．一方病巣部は，極早期に，病巣部に重なった肺によるピークを示した後，一旦低下し，症例1程ではないが徐々に上昇して，7分で平衡に達しており，症例1と同じパターンと考えてよい（Fig. 7）．本例は海綿状血管腫の臨床診断の下に，経過観察を行なっている．

（症例3）57歳，男性．高AFPを呈し，肝血管造影にて肝癌の確診を得ている．病巣部はearly flow studyではhypervascularityを反映して高いactivityを呈するが，delayed poolではむしろ正常肝よりactivityが低くなっている．病巣部のtime activity curveは，早期にピークを形成した後徐々に低下し，再度上昇する事も無く，海綿状血管腫のパターンとは明らかに異なっている（Fig. 8）.

海綿状血管腫16病巣のearly flow study, delayed pool及びtime activity curveの所見を分類した（Fig. 9）．early flow studyでは16病巣中4病巣が正常肝より高いactivityを呈したが，残り12病巣は正常肝に比しactivityが低かった．delayed poolでは16病巣全例が正常肝と同じか，高いactivityを呈していた．一方time activity curveでは，全例上昇を続けた後一定値になるパターンを呈し，肝癌のそれとは明らかに異なっていた．

考　察

肝海綿状血管腫は肝に発生する良性腫瘍の中でliver cystを除いて最も頻度が高く，すべての肝新生物の0.4～7％と報告されている[9]．肝海綿状

血管腫を有する患者は無症状なことが多く，また肝機能検査に異常を来たす例が少なく，みつけられる機会が少なかった．しかしながら最近CT，超音波，肝シンチグラフィ等の非侵襲的画像診断が発達したため，肝腫瘤性病巣の発見率が高まり，それにつれて海綿状血管腫が描出される機会も[4)~6)10)]増加してきた．

海綿状血管腫自身は良性腫瘍であり，Kasabach Merritt Syndrome，血栓等による痛みが無ければ，外傷性以外の自然破裂ということは極めて珍しく，放置しておいてもさし支えないと考えられている．この点から他の肝悪性腫瘍と海綿状血管腫を鑑別することは非常に重要であり，特に原発性肝癌との鑑別は最も必要とされるところである[6)]．

非侵襲的診断として，超音波検査法[7)10)]，核医学的診断法[6)7)12)14)]，CT[4)5)7)]による診断法が報告されている．超音波検査は検出率は最も高いが，特異性に欠けるとされており，echogenic massとして描出されることが多いが，hypoechoic mass, mixed echoic massとして描出される場合も多く，超音波検査での診断はかなり困難であるとされている[7)10)]．

CTについては海綿状血管腫の特異的診断法となる可能性があるとの報告[4)5)7)]が多い．しかしながら造影剤を多量に静注する点から副作用がかなり多く，必ずしも無侵襲とはいえない．また経時的に撮影する為被曝量が多く，小病変であればスキャンによっては検出できない可能性がある．またヨード系造影剤の血管外漏出を考えると，bolus CTが海綿状血管腫の特徴的な血行動態を正確に反映しているとは言い難い．

一方，核医学的診断法は従来^{99m}Tc-アルブミン，^{99m}Tc-RBCによるdelayed scanによる病巣への高い集積によって診断する方法が報告されている[6)7)]．しかしながら必ずしも全例に高い集積を認めるとは言えず，集積しない場合もあるので特異的診断法にはなり得ないとする意見もある[8)]．

Front[12)]は核医学的手法による肝hemangiomaの診断には，動脈相でのactivityの低下及びblood poolでの強いactivityの両方の所見から判定すべきであると述べており，彼等の経験では，動脈相でperfusionの多い例，およびblood poolでactivityが低かった症例は無く，このperfusion/blood pool mismatchの所見が血管腫に特異的であるとしている．

しかしながら，今回われわれが経験した16病巣の中で，4病巣にperfusion/blood pool mismatchを認めなかった．一方病巣部のtime activity curveでは，全例上昇に続いて一定値に達するパターンを呈し，肝癌のそれとは明らかに異なっていた．

この結果から，Front等が述べるようなscintigraphyの所見のみでは，血管腫の診断は困難といえる．そこで以前共同研究者の井本等が報告したように[13)]，血管腫の大きな血管腔に緩徐に血液が流入し，ラベルされた赤血球が広い血管腔に充盈されるという，血行動態の特徴をよく反映した，time activity curveによるパターンで診断することが，肝海綿状血管腫の診断の上で最も正確であると言える．

またearly flow studyで高いactivityを呈した4病巣はいずれも3cm未満の症例であった．そのため血管腫の特徴と言える緩徐な血流動態を反映しているものの，腫瘍が小さいため比較的早期から^{99m}Tc-RBCsが腫瘍内に流入し，早期から高いactivityを呈したものと考えられ，time activity curveによる診断が不可欠であるといえる．delayed poolで正常肝と同じactivityを呈した例は3病巣あった．これも3cm未満の症例であったが，腫瘍が小さかったがため，腫瘍に重なる正常肝の影響を受けたためと思われる．この場合もtime activity curveでは，血管腫の特徴的パターンを呈しており，特異的診断法であると言える．

一方，contrast angiographyでは，血管腫は動脈相でhypervascularとして描出されるにもかかわらず，RI angiographyのearly flow studyでは，hypoperfusionとして描出されることが多い．この点をとらえて，RI angiographyが肝血管腫で正確な血行動態を示していないとする意見がある[10)]．これはcontrast angiographyが，強い圧で強制的に造影剤を腫瘍内に押し込むのに対し

て，^{99m}Tc-RBCsは生理的な血流にのって病巣に運ばれることに起因しており，むしろcontrast angiographyが血行動態を正確に反映していないことによる．この点から考えても，^{99m}Tc-RBCsを用いた動態解析法は，優れたhemangiomaの特異的診断法であるといえる．

検出率に関しては，今回の検討で最小は2cmであったが，特徴的なtime activity curveを呈しており，2.5cmの症例も同様の所見を得た．ただしこの2例共表面に近い症例であり，深部の小病変については今回の症例では検討する機会がなかった．肝右葉背側にあった直径5cmのhemangiomaを検査終了後，前方から撮像した時全く描出されておらず，深部の小病変については検出率に問題が起こると考えられる．

従来，肝海綿状血管腫を疑った場合，最も診断能が高いとされる肝動脈造影を施行し，cotton wool pooling等の特徴的所見をもって，肝海綿状血管腫と診断すべきであるとされていた[3)8)]．しかしながらヨード禁忌，Kasabach Merritt syndromeにより血管撮影が出来ない例，また小病巣で，肝癌，転移性肝腫瘍を疑う所見が何ら存在しない症例に対し，全例contrast angiographyを施行することは疑問である．Itai等も悪性腫瘍がなく，肝機能障害やhepatomaのhigh risk groupではない患者の小さなhyperechoic massに対してangiographyを施行するのは疑問であるとしている[7)]．われわれもこの意見と同様にこのような小腫瘤に対しては，contrast angiographyをすべきではなく，^{99m}Tc-RBCsによって特徴的なtime activity curveを呈した場合，血管腫として経過観察してよいと考えている．その際，bolus CTは，misregistrationの為描出できない可能性があることを考えれば，深部の小病巣のため，^{99m}Tc-RBCsにより検出できない例以外は，あえて施行する必要はないといえる．

結　語

^{99m}Tc-RBCsによる肝海綿状血管腫の特異的診断法を考案した．すなわち^{99m}Tc-RBCs急速静注後のtime activity curveは，病巣部では，なだらかに上昇したのち平衡状態に達する．これは肝癌のパターンと明らかに異なっており，14症例16病巣全例にこのパターンを呈し，最小は直径2cmであった．本法は肝海綿状血管腫の血行動態をよく反映した特異的診断法といえる．

文　献

1) Ishak, K.G. and Rabim, L.: Benign tumors of the liver. Med. Clin. North. Am., 59: 995—1006, 1975
2) Ochsner, J.C. and Halpert, B.: Cavernous hemangioma of the liver. Surgery, 43: 577—582, 1958
3) Abrams, R.M., Beranbaum, E.R., Santos, J.S. and Lipson, J.: Angiographic featurs of cavernous hemangioma of liver. Radiology, 92: 308—312, 1969
4) Itai, Y., Furui, S., Araki, T., Yashiro, N. and Tasaka, A.: Computed tomography of cavernous hemangioma of the liver. Radiology, 137: 149—155, 1980
5) Araki, T., Itai, Y., Furui, S. and Tasaka, A.: Dynamic CT densitometry of hepatic tumors. A.J.R., 135: 1037—1043, 1980
6) Suramo, I., Lähde, S., Pamilo, M., Myllylä, V., Leinoen, A. and Kairaluoma, M.: Ultrasound and computed tomography of small asympomatic haemangiomas of the liver. Acta Radiologica Diagnosis, 23: 577—583, 1982
7) Itai, Y., Ohtomo, K., Araki, T., Furui, S., Iio, M. and Atomi, Y.: Computed tomography and sonography of cavernous hemangioma of the liver. A.J.R., 141(2): 315—320, 1983
8) Freeny, P.C., Vimont, T.R. and Barnett, D.C.: Cavernous hemangioma of the liver: Ultrasonography, arteriography, and computed tomography. Radiology, 132: 143—148, 1979
9) Denardo, G.L.: Hepatic scintiangiographic patterns. Radiology, 111: 135—141, 1974
10) Good, L.I., Alavi, A., Trotman, B.W., Oleaga, J. A. and Eymontt, M.J.: Hepatic hemangiomas: Pitfalls in scintigraphic detection. Gastroenterology, 74(4): 752—758, 1978
11) Engel, M.A., Marks, D.S., Standler, M.A. and Shetty, P.: Differentiation of focal intrahepatic lesions with tC-red blood cell imaging. Radiology, 146: 777—782, 1983
12) Front, D., Israel, O., Joachims, H., Brown, Y. and Eliachar, I.: Evaluation of hemangiomas with technetium 99m labeled RBCs. J.A.M.A., 249(11): 1488—1490, 1983
13) 井本　勉，平出　典，杉村和朗，浜中大三郎，藤井正博，北　旭：RI angiographyによる肝海

綿状血管腫の特異的診断—Tc標準赤血球による RI angiography の有用性について．日消誌，78(5)：1125，1981
14) Front, D., Royal, H.D., Israel, O., Parker, J.A. and Kolodny, G.M.: Scintigraphy of hepatic hemangiomas: The value of Tc-99m-labelled red blood cells: Concise communication. J. Nucl. Med., 22(2): 684—687, 1981
15) Parienty, R.: Computed tomography in the diagnostic approach to cavernous hemangioma of the liver. Radiology, 134: 553—554, 1980