The University of Osaka
Institutional Knowledge Archive

Title	腸閉塞における腹部単純写真とCTの有用性
Author(s)	宮崎, 治
Citation	日本医学放射線学会雑誌. 1995, 55(4), p. 233-239
Version Type	VoR
URL	https://hdl.handle.net/11094/18809
rights	
Note	

The University of Osaka Institutional Knowledge Archive : OUKA

https://ir.library.osaka-u.ac.jp/

The University of Osaka

腸閉塞における腹部単純写真とCTの有用性

宮崎　治

聖マリアンナ医科大学放射線医学教室

Efficacy of Abdominal Plain Film and CT in Bowel Obstruction

Osamu Miyazaki

The studies of 106 patients who underwent both plain film and CT studies in the course of assessment for suspected bowel obstruction were subjected to a blinded retrospective analysis. Plain film and CT scans were divided into six groups on the basis of bowel gas pattern (within normal limits=WNL, non-obstructive ileus=NOI, small bowel obstruction suspected=SBOs, small bowel obstruction definite=SBOd, large bowel obstruction suspected=LBOs, large bowel obstruction definite=LBOd), and a comparison was made with the surgically and/or clinically proved diagnosis. Overall sensitivity was 71.7% on plain film and 83.0% on CT. The positive predictive value of SBO was 80.3% on plain film, 95.1% on CT.The false negative ratio in small bowel obstruction was 8.2% on plain film, but only 1.6% on CT. Half of the cases (50.8%) that were read as SBOs on plain film were "definite" on CT. Causes of obstruction and abnormalities other than bowel lesion were more often detected by CT. The author stresses that a plain film study should initially be carried out in bowel obstruction and that, by adding CT as a subsequent examination, diagnosis becomes more definite.

Research Code No.: *513. 1*

Key words: *Bowel obstruction, Plain film, CT, Ileus*

Received Jun. 27, 1994; revision accepted Sep. 16, 1994

Department of Radiology, St. Marianna University, School of Medicine

はじめに

腹部単純写真（以下腹単）は腸閉塞の画像診断上欠くことのできない検査であり[1]，初回診断時のスクリーニング的意義や経過観察には多くの情報を提供する．しかし閉塞部位の指摘や原因の検索等の正確な診断は困難なことが多い．急性腹痛疾患に対し腹単に次いで施行される画像診断方法として超音波診断が最も広く利用され[2]，その有用性は確立されているが，CTの普及と装置の発達により，臓器特異性のないCTを腹単に次いで行うといった考え方も強くなっている[3]．一方CTによる腸閉塞の診断についての有用性は過去において報告されているが[4)-8)]，CT所見と腹単所見とを比較した詳細な検討はなされていない．今回の目的は腸閉塞における腹単，CTそれぞれの診断能とその比較を検討し，腸閉塞における両者の有用性を考察した．

対　象

対象は1989年4月から1994年3月までの過去5年間に腹痛，腹部膨満，排便・排ガス停止などを主訴として当院救急救命センターに来院し，腸閉塞が疑われ24時間以内に腹単（臥位撮影のみ47例，立位および臥位撮影59例）と腹部CT（単純CTのみ57例，造影CTのみ33例，単純および造影CT 16例）が撮影された106例である．性別は男性61例，女性45例，また年齢は19歳から89歳まで平均58.5歳であった．この106例は手術（40例），消化管造影（小腸造影17例，注腸検査10例），既往歴および臨床経過（39例）によって診断されたものであり，内訳は正常範囲内6例，機能的イレウス23例，小腸閉塞61例，大腸閉塞16例であった．

方　法

対象の106例の腹単およびCTについて①腸管ガス像による腸閉塞の診断能，②閉塞原因に対する診断能，③腸管

Fig. 1 Non obstructive ileus due to panperitonitis (47. Y. O, Male)
On both plain film(A) and CT (B), diffuse gaseous dilatation of the small and large bowel gas is seen without caliber change. The gas in the rectum can be seen (A). Minimal niveau formation is noted on CT (arrow). Perforated appendiceal abscess without intestinal obstruction was confirmed surgery.

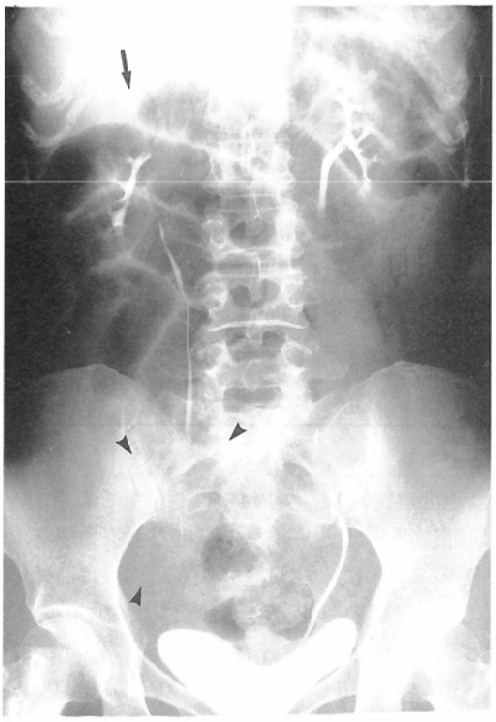

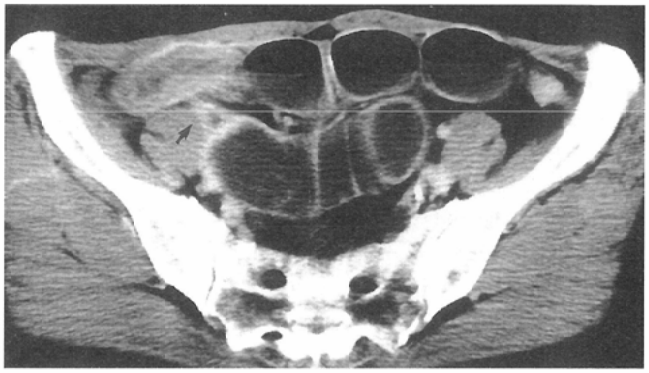

Fig. 2 Small bowel obstruction (51 Y. O, Female)
Plain film (A) was taken after contrast enhanced CTscan. Dilated proximal portion of the small bowel is filled by gas (arrow), and gasless area is seen at right lower quadrant (arrow head). No gas in the colon except for a small amount of gas in the rectum can be seen. Small bowel obstruction is suspected (SBO s) on plain film. Pelvic CT (B) shows the caliber change at distal ileum indicating the transitional zone (arrow), and wall thickning is demonstrated at this portion. CT is classified as small bowel obstruction definite (SBOd).

外病変に対する診断能についてretrospectiveに検討した．また読影は経験年数5年以上の3名の放射線科診断医の合意のもとに行われた．

1．腸管ガス像による腸閉塞の診断能

腸管ガス像に関しては過去の文献[4),8)-10)]を参考に，全106例の腹単，CTについて以下に示すa)～d)の4項目の異常所見の有無を検討し，さらに腹単については腸液充満による無ガス領域e）についての検討を追加した．

a） 小腸の異常腸管拡張（最大拡張腸管の直径25mm以上を異常）

b） 大腸の異常腸管拡張（最大拡張腸管の直径60mm以上を異常）

c） 遠位腸管の虚脱

d） 拡張腸管から遠位虚脱腸管への移行部

e） 腸液充満による無ガス領域

以上の検討よりa)からe)の異常所見のないものは正常範囲内(Within normal limits＝WNL)，a)の所見があり，b) c) d)所見のないものを機能的イレウス（Non obstructive ileus＝NOI, Fig. 1)，a) c)の所見があり，b) d)の所見なし，または腹単e）の所見のあるものを機械的小腸閉塞疑い（Small bowel obstruction suspect＝SBOs)，a) c) d)の所見があり，b)の所見のないものを小腸閉塞確診

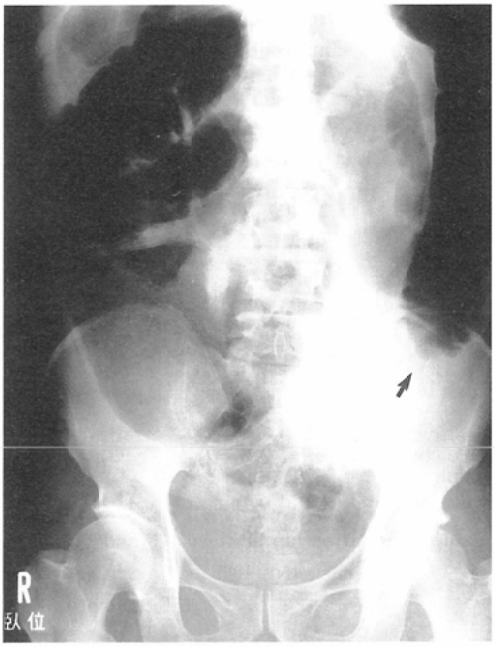

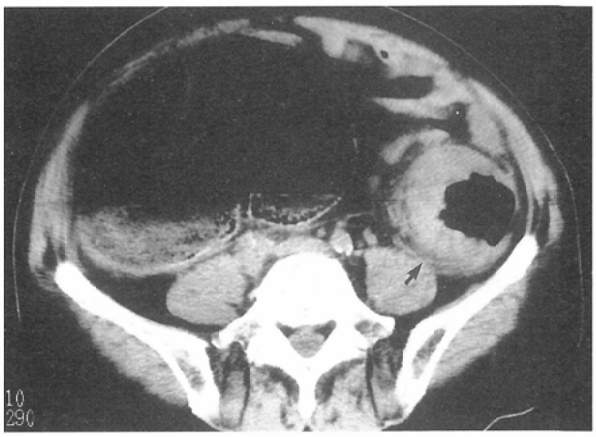

Fig. 3　Large bowel obstruction (60 Y. O, Male)
On plain film (A) and CT (B), dilatation from the cecum to distal discending colon can be seen. where the complete obstruction due to annular infiltration of carcinoma is clearly demonstrated (arrow).

(Small bowel obstruction definite＝SBOd, Fig. 2), a)の所見の有無を問わずb) c)の所見があり，d)の所見がないものを大腸閉塞疑い(large bowel obstruction suspect＝LBOs)，a)の所見の有無を問わずb) c) d)の所見のあるものは大腸閉塞確診(large bowel obstruction definite＝LBOd, Fig. 3)とした．以上のごとく6つに分類した腹単とCTを臨床診断および／あるいは手術結果と比較した．

2．閉塞原因に対する診断能

腸管閉塞の原因については，閉塞部位およびその原因が手術にて確認された40例，およびバリウム注腸検査および大腸内視鏡検査にて確認された3例の計43例を対象とした．なお腹単およびCTによる閉塞原因の診断に際しては明らかな原因病巣を指摘できない場合，拡張腸管が隣接する腸管と集簇して描出されたものを癒着による閉塞と診断した．

3．腸管外病変に対する診断能

全106例における腸管外の異常所見（腹水，腹腔内播種等）の有無を腹単およびCTで評価した．

Table 1　Diagnosis by plain film and CT in cases proved surgically and/or clinically (N＝106)
correct diagnosis

surgical and/or clinical dx	plain film (n＝76)	CT (n＝88)
WNL　n＝6	2/6 (33.3%)	3/6 (50.0%)
NOI　n＝23	13/23 (56.5%)	13/23 (56.5%)
SBO*　n＝61	49/61 (80.3%)	58/61 (95.1%)
LBO**　n＝16	12/16 (75.0%)	14/16 (87.5%)

＊ SBO includes SBOs and SBOd　　＊ $p<0.025$
＊＊ LBO includes LBOs and LBOd
WNL＝Within normal limits, NOI＝Non obstructive ileus, SBO＝Small bowel obstruction, LBO＝Large bowel obstruction

Table 2　Diagnosis by plain film and CT in cases proved surgically (N＝40)
correct diagnosis

surgical dx	plain film (n＝31)	CT (n＝35)
WNL n＝1	0/1 (0%)	1/1 (100%)
NOI n＝3	2/3 (66.7%)	1/3 (33.3%)
SBO n＝24	21/24 (87.5%)	23/24 (95.8%)
LBO n＝12	8/12 (66.6%)	10/12 (83.3%)

結　　果

1．腸管ガス像による腸閉塞の診断能

(1)　腹単とCTの有病正診率

a）　全症例の検討（Table 1）

臨床的および／あるいは手術にて証明された腸閉塞106例の有病正診率の評価を行った．

全106例中，腹単診断全体で76例（71.7％），CT診断全体で88例（83.0％）を正診し，腹単の有病正診率はCTに比し統計学的に有意差はなかった（$p>0.05$）．腹単による個々の有病正診率は，正常範囲内が6例中2例（33.3％），機能的イレウスが23例中13例（56.5％），小腸閉塞が61例中49例（80.3％），大腸閉塞が16例中12例（75.0％）であった．CTによる個々の有病正診率は正常範囲内が6例中3例（50.0％），機能的イレウスが23例中13例（56.5％），小腸閉塞が61例中58例（95.1％），大腸閉塞が16例中14例（87.5％）であった．小腸閉塞においては，CTの有病正診率は腹単に対し統計学的に有意差を認めた（$p<0.025$）．その他の診断に関しては腹単とCTの間に有意差は認めなかった．

b）手術例の検討（Table 2）

Table 3 Relationship between CT and Plain film diagnosis (N=106)

CT diagnosis	Plain film diagnosis					
	WNL (n=11)	NOI (n=18)	SBOs (n=59)	SBOd (n=2)	LBOs (n=11)	LBOd (n=5)
WNL (n=7)	5	0	1	0	1	0
NOI (n=16)	1	12	3	0	0	0
SBO s (n=30)	2	5	23	0	0	0
SBO d (n=37)	3	1	30	2	1	0
LBO s (n=5)	0	0	0	0	5	0
LBO d (n=11)	0	0	2	0	4	5

さらに手術例40例のみ（手術結果の内訳は正常範囲内1例，機能的イレウス3例，小腸閉塞24例，大腸閉塞12例）を対象にa)と同様の検討を行い，腹単診断全体で31例（77.5％），CT診断全体で35例(87.5％)を正診した．全例a）での検討同様，腹単における手術例全体の有病正診率は統計学的にCTと同程度（p＞0.05）で，全症例群と，手術例群の腹単，CTの有病正診率の比較においても有意差は認められなかった（p＞0.05）．

手術例の腹単およびCTの正常範囲内，機能的イレウス，小腸閉塞，大腸閉塞の個々の有病正診率はTable 2に示すごとくで，全症例の場合(Table 1)と有意差はなかった．

(2) 腹単とCTの診断結果とその一致率

Table 3は全症例における腹単とCTによる診断結果の頻度を示したものである．腹単診断の結果は106例中正常範囲内が11例（10.4％）で，異常所見のあった残りの95例（89.6％）の内訳は機能的イレウス18例，小腸閉塞疑い59例，同確診2例，大腸閉塞疑い11例，同確診5例であった．一方CT診断の結果は106例中正常範囲内が7例（6.6％）で，残りの99例（93.4％）の内訳は機能的イレウス16例，小腸閉塞疑い30例，同確診37例，大腸閉塞疑い5例，同確診11例であり，小腸，大腸閉塞確診の診断は腹単に比し，CTでその頻度が高かった．

腹単とCTの診断が一致したものは正常範囲内5例，機能的イレウス12例，小腸閉塞疑い23例，同確診2例，大腸閉塞疑い5例，同確診5例で，106例中52例（49.0％）であった．また小腸および大腸閉塞のうち，腹単で疑い，CTで確診であったものは小腸閉塞59例中30例（50.8％），大腸閉塞11例中4例（36.4％）合計34例あり，これらを含めると106例中86例（81.1％）で両者の診断は一致した．

診断が不一致であった20例中頻度が高かったものは，腹単診断が正常範囲内でCT診断が小腸閉塞の疑い（2例）または確診（3例），および腹単診断が機能的イレウスでCT診断が小腸閉塞の疑い（5例）または確診（1例）の計11例（64.7％）であった．逆にCT診断が正常範囲内，機能的イレウスで腹単にて小腸閉塞（4例），大腸閉塞（1例）と診断された症例は5例（29.4％）と少なかった．

Table 4 Relationship between Plain film and surgical and／or clinical disgnosis (N=106)

surgical and／or clinical dx	Plain film diagnosis					
	WNL n=11	NOI n=18	SBOs n=59	SBOd n=2	LBOs n=11	LBOd n=5
WNL n=6	2	0	4	0	0	0
NOI n=23	3	13	5	0	2	0
SBO n=61	5	5	47	2	2	0
LBO n=16	1	0	3	0	7	5
positive predictive value	2/11 18.2％	13/18 72.2％	47/59 79.7％	2/2 100％	7/11 63.6％	5/5 100％

Table 5 Relationship between CT and surgical and／or clinical disgnosis (N=106)

surgical and／or clinical dx	CT diagnosis					
	WNL n=7	NOI n=16	SBOs n=30	SBOd n=37	LBOs n=5	LBOd n=11
WNL n=6	3	1	0	1	1	0
NOI n=23	2	13	6	1	1	0
SBO n=61	1	2	24	34	0	0
LBO n=16	1	0	0	1	3	11
positive predictive value	3/7 42.8％	13/16 81.3％	24/30 80.0％	34/37 91.9％	3/5 60.0％	11/11 100％

(3) 腹単，CTの有徴正診率

おのおのの有徴正診率は腹単（Table 4）では正常範囲内11例中2例（18.2％），機能的イレウス18例中13例（72.2％），小腸閉塞疑い59例中47例（79.7％），同確診2例中2例（100％），大腸閉塞疑い11例中7例（63.6％），同確診5例中5例（100％）であった．一方CT（Table 5）では正常範囲内7例中3例（42.8％），機能的イレウス16例中13例（81.3％），小腸閉塞疑い30例中24例（80.0％），同確診37例中34例（91.9％），大腸閉塞疑い5例中3例（60.0％），同確診11例中11例（100％）であった．

以上両者の結果を比較すると，腹単における小腸，大腸閉塞確診症例は頻度が少ないがともに全例正診であった．同様にCTにおいても大腸閉塞確診症例は全例正診し，小腸閉塞確診では3例の偽陽性症例があったが，その有徴正診率は91.9％と高率であった．またCTにおける小腸閉塞疑いの有徴正診率（80.0％）は確診（91.9％）に対し統計学的有意差を認めなかった（p＞0.05）．

偽陰性例についての検討では，腹単上11例中9例（機

Table 6　Accuracy of CT diagnosis in various causes of SBO (25 lesions in 24 cases)

surgical diagnosis		Correct diagnosis	
adhesion	(n=12)	1 case	(8.3%)
peritoneal dissemination	(n=5)	5	(100)
strangulation	(n=4)	2	(50)
abscess	(n=2)	2	(100)
internal hernia	(n=1)	1	(100)
simple ulcer in Behcet's syndrome	(n=1)	0	(0)
Total	(N=25)	11	(44.0)

Table 7　Accuracy of CT diagnosis in various causes of LBO (15 cases)

surgical, barium enema and/or fiberscopic diagnosis		Correct diagnosis	
colon cancer	(n=7)	6 cases	(85.7%)
sigmoid colon volvulus	(n=3)	3	(100)
sigmoid colon adhesion	(n=2)	1	(50)
cecal volvulus	(n=1)	1	(100)
extrinsic pressure by ovarian torsion	(n=1)	1	(100)
benign ulcer of rectum	(n=1)	0	(0)
Total	(N=15)	12	(80.0)

能的イレウス3例，小腸閉塞5例，大腸閉塞1例)，CT上7例中4例（機能的イレウス2例，小腸閉塞1例，大腸閉塞1例）を認めた．小腸閉塞に対する腹単の偽陰性は全小腸閉塞61例中5例（8.2％）であったが，CTのそれは61例中1例のみ（1.6％）であった．また大腸閉塞に対する偽陰性では，腹単，CTとも全大腸閉塞16例中1例（6.3％）のみであった．その他の誤診例の頻度はTable 4, 5のごとくであった．

2．閉塞原因の診断能

(1)　小腸閉塞

手術にて証明された小腸閉塞24例25病変中，腹単による閉塞原因の確定診断は全例困難であった．CTにて閉塞の原因が指摘できたものは計11例（44.0％）であり，おのおのの原因についてはTable 6のごとくで，転移性腫瘍5例（100％），膿瘍2例（100％）は全例CTにて診断可能であった．その他の原因については絞扼性腸閉塞4例中2例，子宮全摘後の索状物による内ヘルニアが1例診断可能であった．一方術後癒着性腸閉塞は12例と最も頻度が多かったが，CTにて診断可能であったものは1例のみであった．その他腸管ベーチェットの多発潰瘍は質的診断は困難であった．

(2)　大腸閉塞

腹単による大腸閉塞の原因の診断は，大腸閉塞確診例で腫瘍の推測が可能であった1例（Fig. 3）と，S状結腸軸捻転の3例の計4例が診断可能であったが，それ以外は診断困難であった．Table7のごとく大腸癌に対するCT診断の真陽性は7例中6例（85.7％）であった．S状結腸癒着の2例中1例，盲腸軸捻転および卵巣茎捻転による大腸圧迫はCTにて診断可能で，直腸良性潰瘍は診断困難であった．また手術は行われなかったが，注腸検査および大腸内視鏡にて，3例のS状結腸軸捻転が証明され，これらは全例CTにて診断可能であった．

3．腸管外病変に対する診断能

腹単上106例中腸管外の所見として，10例に腹水（いずれもCTにて大量腹水），1例に胆石を認めた．

CT上腸管外の所見を認めなかったものは38例で，残りの68例に以下の88病変の所見を認めた．腹水48例，腹腔内播種13例，肝またはリンパ節転移11例，腸管外ガ

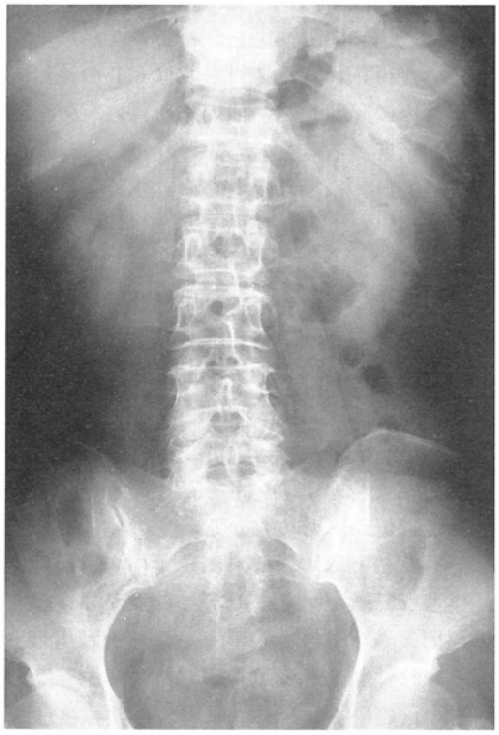

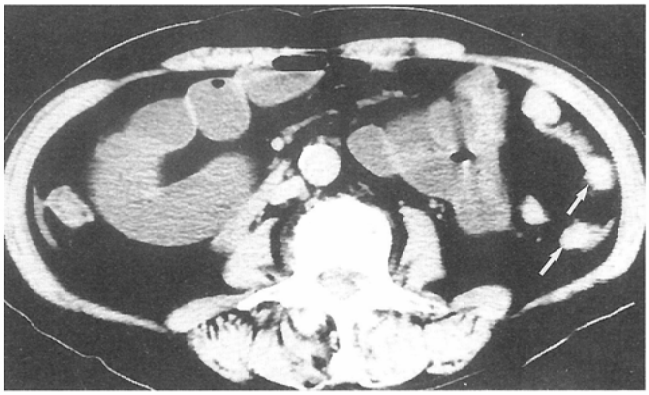

Fig. 4　44 Y. O, Femal
Plain film (A) shows no abnormal gas in the abdomen, classified as within normal limits (WNL). However, CT (B) shows fluid filled loops of dilated small bowel with collapsed colon (arrow). CT is classified small bowel obstruction suspect (SBOs).

ス5例(うち2例は腸管壁内ガス)，胆石4例，子宮筋腫3例(うち1例は大腸を圧排し閉塞の原因となった)，虫垂炎2例，その他膵炎，腹壁ヘルニアを各1例ずつ認めた．

考　　察

腸閉塞は緊急手術の要否を鑑別しなければならない急性腹症のひとつで，その頻度は急性虫垂炎に次いで多い[11]．また腸閉塞が急性腹症手術例に占める割合は全体の約12％である[11]．その発症には原因，程度，経過時間といったさまざまな要因が関与し，臨床像や画像所見は一様でない．また腸閉塞には特定の診断基準はなく，過去の画像診断の報告では腹単[12),13)]，CT，超音波等[14)-18)]それぞれ独自の診断基準を設けて検討している．近年の超音波に関する文献は，手術適応の決定や絞扼所見の有無に関するものが多く，CTの報告ではその対象が小腸閉塞に限られ，大腸閉塞や機能的イレウスを含めた腹単，CTによる全般的な評価はなされていない．今回過去の文献を考慮し，腸管径の所見により診断基準を設定した．その根拠は，まず腸管径の計測によりその値から[8),9)]正常範囲内と異常腸管拡張とが鑑別され，後者は直腸まで腸管虚脱のない機能的イレウスと，遠位腸管が虚脱した機械的閉塞とに鑑別されるからである[4),7)]．さらに移行部（閉塞部位）の指摘は小腸，大腸閉塞の診断を確定するものと思われ[4),6),8)]，これらにより小腸から直腸までの閉塞の病態，部位を推測することが可能となる．

腸閉塞における腹単の有用性についてまとめると，腹単のみで106例中99例（89.6％）に異常を指摘でき，その有病正診率（71.7％）はCTと比較しても有意差なく，過去の報告（60～70％）[1)]ともほぼ同等であり，腹単は初回スクリーニングには有用と思われる．しかし腹単上正常範囲内と診断された11例中9例の偽陰性例を（Table 4）認めた．これらの中には特に手術の可能性もある小腸閉塞が5例含まれ，その頻度は全小腸閉塞の8.2％を占めた．これに対しCTでは同偽陰性例は1例（1.6％）のみで，腹単にて見逃された残りの4例はCTにて診断可能であった（Table 5，Fig. 4）．

以上より腹単は，腸閉塞が疑われる症例に対する初回スクリーニングには有用と思われるが，偽陰性も多いことを常に留意し，腹単所見が正常範囲内であっても臨床的に小腸閉塞を疑ったときには偽陰性の少ないCTを行うべきである．

文献的[8)]にも小腸閉塞の20％が腹単上正常範囲と報告されているが，その理由として，拡張腸管がほぼ腸液で満たされた場合，腹単上異常ガス像の指摘が困難であることが考えられる．CTと同様，超音波でも腹単上不明瞭な腸液による拡張腸管が描出可能[18)]であり，特に絞扼性腸閉塞の診断には有用である[15),17)]と報告されている．超音波の利点は動的病態の観察が可能な点[17)]にあるが，超音波と比較したCTの利点は，腸管内ガスによるアーチファクトが少ない点や，空間分解能に優れる点，腸管全体像の中における部分的病態の把握が可能な点等が考えられる．超音波とCTの比較は今回行っておらず，今後の検討項目の一つと思われる．

大腸閉塞は偽陰性が1例（6.3％）と少なく，閉塞確診例も5例と多かった．その理由として大腸は小腸に比し解剖学的な走行が単純で，部位が把握しやすいこと，また完全に腸液で置換されずガスが存在すること等が考えられた．しかし小腸同様，大腸癌等のために閉塞が完全になると腸液で満たされ，腹単上小腸閉塞と見誤った例が3例あった（Table 4）が，CTにおける同様の誤診は1例のみであった（Table 5）．これらはLove[19)]の大腸閉塞分類上，盲腸内圧が高いため小腸ガスが盲腸へ入らず小腸が拡張するタイプであり，腹単の読影上注意を要すると思われた．CTにて誤診した1例は回盲部癌であり，大腸の拡張は軽度なため小腸閉塞と見誤った．

次に腸閉塞におけるCTの有用性についてまとめると，全106例に対する有病正診率は83.0％で，頻度の多かった小腸閉塞に対する有病正診率は全例（95.1％），手術例（95.8％）ともに過去の文献報告[4)-8)]（78～100％）と同程度であり，両群に有意差は認めなかった．CTにおける小腸閉塞の有病正診率は腹単に比べ有意に高く，またTable 3の腹単とCTによる診断結果の頻度の検討から，腹単診断における小腸，大腸閉塞疑い症例中，CTにて確診が可能な例を小腸閉塞で30例（50.8％），大腸閉塞で4例（36.4％）認めた．以上より腹単で小腸，大腸閉塞が疑われるも閉塞部位が不明な場合は，CTのよい適応と考えられ，CTを施行することで確診例が増し，その後の方針決定に有用であると思われた．

一方Table 4.5より腹単で小腸，大腸閉塞が確診できた症例は頻度は低いが全例正診であり，逆にCTは確診の頻度は多いがその中に偽陽性例を含んでいた．以上より腹単上閉塞の確診が得られた例に対してはCTの絶対的適応はなく，閉塞原因の究明やその他の副所見の有無を診断するための相対的適応はあるものと思われた．

移行部(閉塞部)の指摘は閉塞を確診する重要な所見であり，Megibowら[4)]はCTにて移行部が証明できたもののみを小腸閉塞と診断し，その有病正診率は94％であったと報告している．これは今回の小腸閉塞確診群に相当するものと思われ，その正診率(91.9％)もほぼ彼らと同程度であった．一方Carolineら[20)]はバリウムを用いた小腸造影検査で小腸の閉塞部位を87.8％正診し，その有用性を報告している．今回CTにて全小腸閉塞61例中，閉塞部が正確に指摘できたものは34例(55.7％)であり，彼らの報告に比し頻度は低かった．しかし救急の場において全例に小腸造影を行うことは困難で，緊急手術の可能性を考慮した場合，迅速な診断が可能なCTに利点が多い．

閉塞の原因についてはCT上，原発性大腸癌および腹膜播種による転移性腫瘍，膿瘍，S状結腸軸捻転等の診断は可能であった．CTによる閉塞原因の正診頻度は小腸病変

25例中11例（44.0％），大腸病変15例中12例（80.0％）であり，特に大腸閉塞の原因検索において有用であった．頻度が多かった癒着による小腸閉塞の正診は12例中1例（8.3％）のみ可能であった．過去の報告ではFukuyaら[8]も小腸の癒着の診断は困難と報告をしており，その正診率は15例中2例13.3％であった．一方Megibowら[4]は移行部があるにもかかわらず明らかな閉塞の原因が不明な場合を癒着と推定し73％の正診を得ている．CTは除外診断による癒着性腸閉塞の推定は可能であるが，確定診断は困難と思われた．

腸管以外の腹腔内の異常所見の拾いあげにおいては，CTが腹単に比し非常に有用であり，腹腔内播種や肝，リンパ節転移等臨床上重要な情報を腸閉塞の所見とともに得ることが可能であった．また虫垂炎，膵炎症例では，機能性イレウスの診断と同時に，その原因となった疾患を診断することが可能であり有用であった．

以上腸閉塞における腹単とCTの有用性について臨床診断と比較検討し，若干の文献的考察を行った．腹単およびCTは腸閉塞の補助診断として多くの情報を提供し，臨床の場において重要な役割を果たすものと思われる．また今後さらにprospectiveな検討を重ねる必要があると思われる．

結　　語

1．臨床上腸閉塞が疑われ腹単とCTを行った106例について，臨床的および／あるいは手術にて証明された結果と比較検討を行った．

2．腹単の有病正診率は統計学的にCTと同等であり，スクリーニングとしての役割は高いが，常に偽陰性の可能性のあることに留意が必要である．

3．CTは腹単に比し小腸閉塞の診断において有意に有病正診率が高く，偽陰性は少なかった．また腹単にCT診断が加わることで閉塞確診症例が増し，小腸閉塞が疑われるときは臨床的な方針決定に有用である．

4．CTは小腸，大腸閉塞の原因検索に関して，腹単より有用である．

5．CTは腹単に比べ，腸管外の所見の検出率も高く，腹水や腹腔内播種等臨床的に重要な所見を腸閉塞の診断と同時に得ることができた．

稿を終えるに当たり，ご指導，ご校閲を賜りました聖マリアンナ医科大学放射線医学教室の石川徹主任教授に深謝致します．また本研究の遂行に当たりご指導，ご協力頂きました聖マリアンナ医科大学放射線医学教室の佐伯光明講師，岩崎善衛博士，藤沢市民病院画像診断科の蘆田浩博士に深く感謝します．

文　　献

1）松尾泰伸：III．腸閉塞症の診断：改訂腸閉塞症概論，68-79，1991，リーベル出版，東京
2）山内栄五郎，加地辰美，石川　徹：特集－急性腹症の画像診断－急性腹症とCT．救急医学　16：783-789，1992
3）原　昭彦：腹部鈍的外傷における腹部単純写真とCTの比較．聖マリアンナ医科大学雑誌　18：208-215，1990
4）Megibow A J, BalthazarE J, Chokc, et al: Bowel obstruction; Evaluation with CT. Radiology 180: 313-318, 1991
5）Frager D, Medwid S W, Bear J W, et al: CT of Small-Bowel Obstruction: Value in Establishing the Diagnosis and Determining the Degree and Cause. AJR 162: 37-41, 1994
6）Gazelle G S, Goldberg M A, Wittenberg J, et al: Efficacy of CT in Distinguishing Small-Bowel Obstruction from Other Causes of Small-Bowel Dilatation. AJR 162: 43-47, 1993
7）Maglinte DDT, Gage SN, Harmon BH, et al: Obstruction of small inteatine: accuracy and role of CT in diagnosis. Radiology 188: 61-64, 1993
8）Fukuya T, Hawes D R, LuC C, et al: CT Diagnosis of small-bowel obstruction. AJR 158: 765-769, 1992
9）大場　覚：7消化管内ガスの異常，腹部単純写真のよみ方．63-92，1990，中外医学社，東京
10）Alpern M B, Glazer G M, Francis I R: Ischemic or infarcted Bowel: CT findings. Radiology 166: 149-152, 1988
11）蜂須賀喜多男，磯谷正敏：I．イレウスとは何か．臨床外科クリニック，イレウス治療第一版，1-12，1991，医学書院，東京
12）松尾泰伸：イレウスのX線所見の基準化とその応用－イレウス症例483例の統計的観察－．日消外会誌　7：231-235，1974
13）四方淳一，松尾泰伸，鈴木　勲，他：イレウスのX線診断．外科診療　77-86，1968
14）松田真佐男，清水泰博，近松英二，他：絞扼性イレウスの病態と新しい診断法，イレウスの超音波診断．腹部救急診療の進歩7：583-588，1987
15）佐々木政一，嶋田浩介：イレウスの超音波診断－超音波よりみた手術適応について－．消化器外科　10：367-372，1987
16）小縣正明，徳家敦夫，橋本　隆，他：絞扼性イレウスの超音波診断．消化器外科　9：1915-1920，1986
17）三重野寛治，奥島伸治郎，綱野賢次郎，他：絞扼性イレウスの診断と治療の問題点．腹部救急診療の進歩7：613-617，1987
18）Scheible W, Goldberger L E: Diagnosis of small bowel obstruction: The contribution of Diagnostic Ultrasound. AJR 133: 685-688, 1979
19）Love L Large: bowel obstruction. Seminars in Roentgenology VIII: 299-322, 1973
20）Caroline D F, Herlinger H, Laufer I, et al: Small-bowel enema in the diagnosis of adhesive obstruction. AJR 142: 1133-1139, 1984