The University of Osaka
Institutional Knowledge Archive

Title	甲状腺腫瘍における201T1 dynamic studyの有用性
Author(s)	金川, 公夫
Citation	日本医学放射線学会雑誌. 1990, 50(2), p. 180-191
Version Type	VoR
URL	https://hdl.handle.net/11094/18818
rights	
Note	

The University of Osaka Institutional Knowledge Archive : OUKA

https://ir.library.osaka-u.ac.jp/

The University of Osaka

日本医放会誌：50（2），180—191，1990（平2）

甲状腺腫瘍における^{201}Tl dynamic studyの有用性

神戸大学医学部放射線医学教室（主任：河野通雄教授）
金　川　　公　夫

（平成元年3月13日受付特別掲載）
（平成元年11月8日最終原稿受付）

Usefulness of ^{201}Tl Dynamic Study in Thyroid Tumor

Kimio Kanegawa
Department of Radiology, Kobe University School of Medicine
(Director: Prof. Michio Kono)

Research Code No. : 730.2

Key Words : ^{201}Tl dynamic study, Throid tumor parameter

A thallium 201 dynamic study was performed on 39 patients with thyroid tumor by use of a digital γ-camera, which was connected to the computer data system. They consisted of 12 patients with a benign lesion and 27 patients with a malignant lesion. Regions of interest (ROIs) were assigned for tumor, normal thyroid, and background. Time activity curves (TACs) were generated from these ROIs. The following six parameters were created from the TACs and compared between benign and malignant tumors: 1) Tmax, 2) T3/4max, 3) distribution index (DI)=peak count determined for a tumor divided by that for the normal thyroid, 4) mean transit time (MTT), 5) relative MTT (r-MTT)=MTT for a tumor divided by that for the normal thyroid, and 6) perfusion curve (PC)=TAC that is drawn on the basis of the quotients obtained by dividing A by B (A=counts in the individual frames determined for a tumor; B=those for the normal thyroid).

Among the first five parameters, DI, T3/4max, and r-MTT were significantly different between the two sorts of lesions. To be more precise, DI was significantly lower ($p<0.01$) and T3/4max and r-MTT were higher ($p<0.05$) in the malignant group. PC was classified into three types: decreased type, parallel type, and increased type.

In the benign group the PCs were decreased or parallel type in all cases except two. In the malignant group the PCs were parallel or increased type in all cases.

In conclusion, the present observations suggest that thallium 201 accumulates in a malignant lesion at nearly the same rate as in the normal thyroid in an early phase, or otherwise its washout from the lesion is prolonged, and further that early-phase accumulation in a benign lesion is high and washout from the lesion is rapid compared with the normal thyroid.

Functional images (peak count, MTT), which were obtained through computer analysis, facilitated visual diagnostic evaluation of thyroid tumor.

はじめに

甲状腺腫瘍の診断にシンチグラフィは重要な役割を占める．シンチグラフィに用いられる核種の中で^{201}Tlは従来の^{123}I，$^{99m}TcO_4^-$と異なり悪性腫瘍に取り込まれhot noduleとして描出する．しかし，良性腫瘍にも取り込まれるためにearly scintigraphy, delayed scintigraphyによる腫瘍の良悪の鑑別が試みられているがその評価は一定してい

ない[1)~5)].

そこで，甲状腺腫瘍が疑われた患者に^{201}Tl-chloride による dynamic study を施行し，その time activity curve（以下 TAC と略す）の解析と視覚的評価法として functional image の作成を行い，甲状腺腫瘍の良悪性の鑑別診断の可能性について検討し，知見を得たので報告する．

I. 対　象

対象は昭和59年 7 月～昭和63年 6 月までに^{201}Tl-chloride dynamic study を施行し，生検または手術により病理組織診断の得られた39例（良性12例，悪性27例）と対照とした正常 5 例である．症例の内訳は，コロイド腺腫 2 例，好酸性細胞腺腫 3 例，管状腺腫 7 例，乳頭腺癌17例，濾胞腺癌 7 例，未分化癌 2 例，扁平上皮癌 1 例である．

II. 方　法

^{201}Tl-chloride 74MBq（2mCi）を肘静脈よりボーラス注入し直後より，64×64matrix で 1 フレーム30秒にて 1 時間，計120フレームの連続データ収集を行った．エネルギーは80KeV，ウィンド幅は30%である．使用装置は昭和62年 6 月までは，ピンホールコリメータを装着した東芝製シンチカメラ GMS-401，昭和62年 7 月以降は平行コリメータを装着した島津社製500R システムである．収集したデータは島津社製シンチパック2400へ入力し，病巣部およびほぼ対称の対側正常甲状腺部並びに background（甲状腺の影響が少ない部分）に同 pixel 数の関心領域（ROI）を設定しTACを作成した．尚，ROI の設定には同時期に施行した$^{99m}TcO_4^-$あるいは^{123}Iシンチグラフィを参考にした．以上のようにして得られた TAC より 6 つのパラメータを算出した．次にこれらのパラメータの検討と functional image の作成を行った．パラメータ算出と functional image 作成には background subtraction 法を用いた．

1）パラメータについて

a）Tmax：^{201}Tl を静注後カウントが最大になるまでの時間．

b）$T_{3/4}$max：カウントが最大になった時より，最大カウントの75%になるまでの時間．

c）Distribution Index（以下 D.I.と略す）

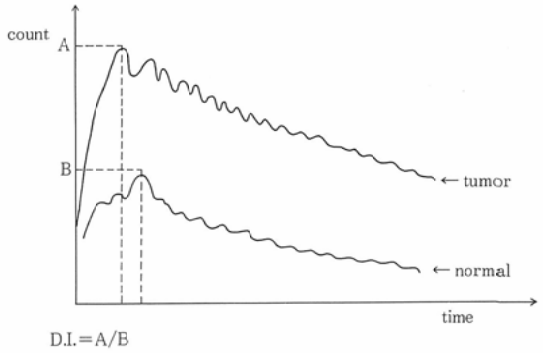

Fig. 1　calculation method of distribution index

病巣部の最大カウントを対側正常甲状腺部の最大カウントで除したもの．ただし，Fig. 1 に示すように，両者の時間的ずれは無視した．

d）Mean Transit Time（MTT）

MTT は area over height 法により算出した．MTT の算出には最大カウントを示した時間より30分間のデータを用いた．

e）Relative Mean Transit Time（r-MTT）

病巣部の MTT と対側正常甲状腺部の MTT との比

f）Perfusion Curve（以下 P.C.と略す）

各フレーム毎に病巣部のカウントを，対側正常甲状腺部のカウントで除し，作成した曲線を P.C. とした．

P.C.は上昇型，平行型，下降型に分類した（Fig. 2）．

Tmax，D.I.を腫瘍の uptake の定量的指標とし，また $T_{3/4}$max，MTT，r-MTT はそれぞれ腫瘍からの washout の定量的指標とした．

対象症例を良性群12例，悪性群27例に分けて，以上のパラメーターについて検討した．各々のパラメータについては t 検定を用いて両群間の有意差検定を行った．

2）病理組織学的検討

D.I.および r-MTT について，甲状腺腫瘍の組織型別に有意差がみられるかどうかを検討した．

各々の症例が少ないため，有意差検定は腺腫と乳頭腫癌および腺腫と濾胞腺癌の間でのみ行った．

3）両群間の腫瘍の大きさについての検討

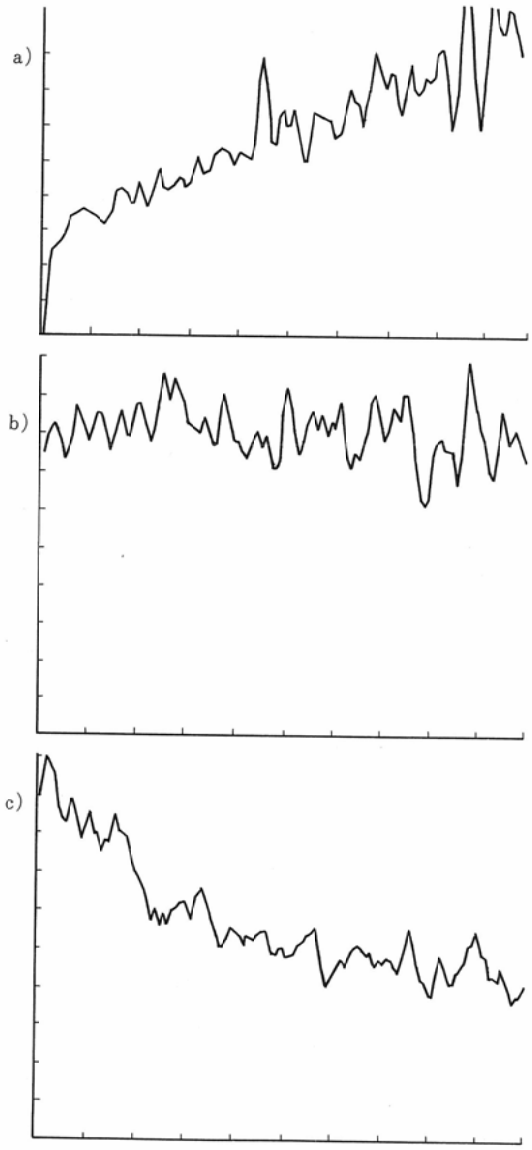

Fig. 2 perfusion curve pattern
a) increased type, b) parallel type, c) decreased type

D.I.は両群の腫瘍の大きさに差があれば，異なる結果がでる可能性がある．そこでエコーまたは手術により腫瘍の厚みが確認された34例について，腫瘍の厚みが両群間で異なるかどうかを検討した．

4) functional image の作成

functional image の作成にあたっては，まずbackgroundをsubtractionし，各々のmatrixごとのTACを作成する．このTACからpeak countおよびMTTを算出し，それを画像表示したものがfunctional imageで，peak count imageはpeak時のカウントの多少を，MTT imageはwashoutの程度を画像として見たものである．

III. 結　果

1) パラメータについて

a) Tmax

平均値±標準偏差は良性群では4.21±2.12，悪性群では4.41±3.10と有意差は認められなかった(Fig. 3)．

b) $T_{3/4}$max

良性群，悪性群で1時間の測定時間内で50%減弱時間が測定できなかったのは，それぞれ2例，11例であり，この症例を統計処理より除外すると誤差を生じる可能性があるために，25%減弱時間($T_{3/4}$max)を測定しパラメータとした．その結果，良性群は11.8±11.7，悪性群は20.5±11.8で危険率5%以内で有意差が認められた(Fig. 4)．

c) D.I.

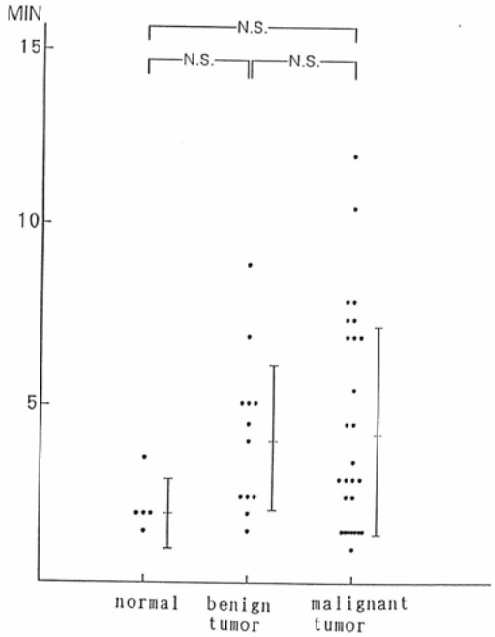

Fig. 3 Comparison of Tmax among normal thyroid, benign tumors and malignant tumors

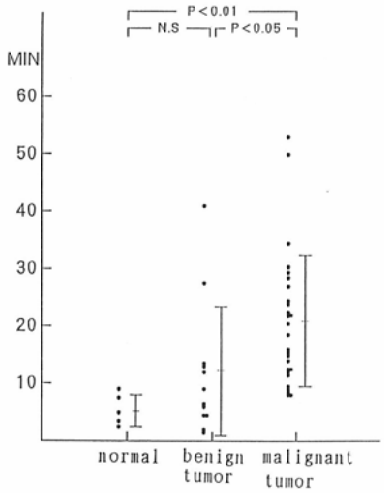

Fig. 4　Comparison of $T_{3/4}$max among normal thyroid, benign tumors and malignant tumors

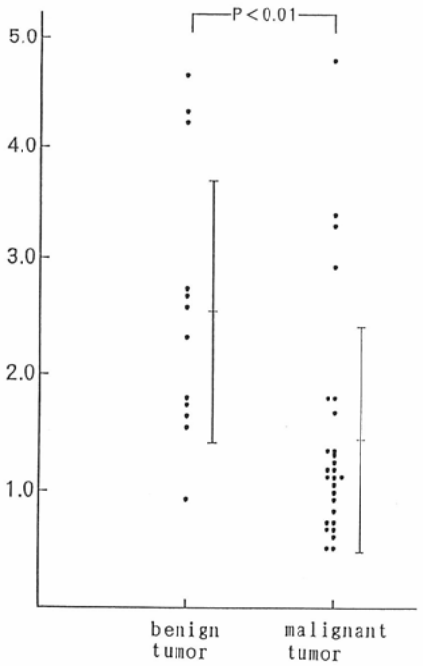

Fig. 5　Comparison of D.I. between benign tumors and malignant tumors.

良性群は2.60±1.17，悪性群は1.48±1.00と危険率1％以下で有意差が認められた（Fig. 5）.

d）MTT

良性群は54.5±41.8，悪性群は83.4±54.2で有意差は認められなかった（Fig. 6）.

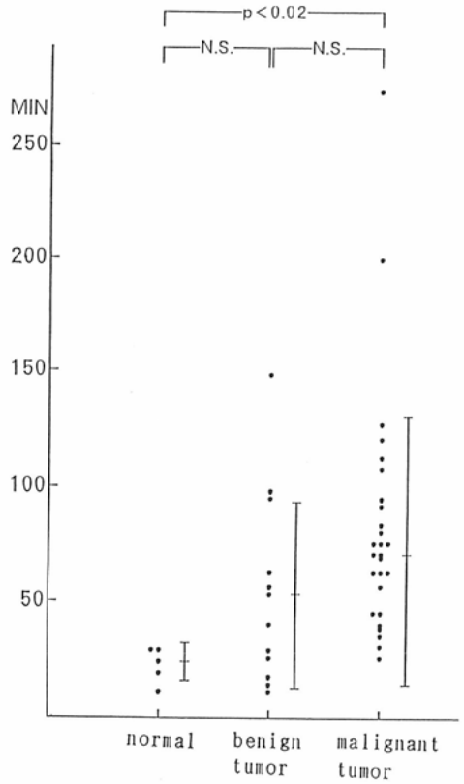

Fig. 6　Comparison of MTT among normal thyroid, benign tumors and malignant tumors

e）r-MTT

良性群は1.31±0.73，悪性群は2.23±1.32と危険率5％以内で有意差が認められた（Fig. 7）.

f）P.C.

下降型は5例で，すべて良性群に認められた．上昇型は20例に認められ，うち18例は悪性群に認められた．平行型は両群に認められた（Table 1）.

2）病理組織学的検討

a）D.I.

各組織型における分布はFig. 8に示す通り，組織型によってかなりの差がみられた．腺腫と乳頭腺癌では危険率1％以内で有意差が認められた．腺腫と濾胞腺癌とは有意差は認められなかった．

b）r-MTT

危険率5％以内ではいずれの組織型間にも有意差がなかった．しかし，腺腫のうち好酸性細胞腺腫は悪性腫瘍と同じ傾向を示し，これを除いた9例で検討すると乳頭腺癌とは危険率5％以内で有

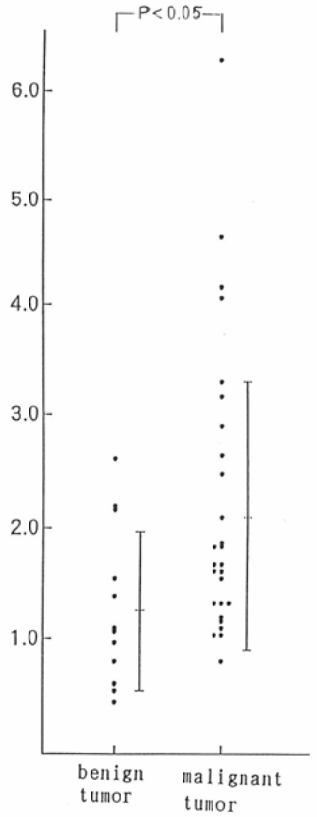

Fig. 7 Comparison of r-MTT between benign tumors and malignant tumors

Table 1 result of P.C.

	increased type	parallel type	decreased type
benign tumor	2	5	5
malignant tumor	18	9	0

意差が認められた．しかし濾胞腺癌とは有意差が認められなかった（Fig. 9）．

3）両群間の腫瘍の大きさについての検討

両群間の腫瘍の厚みの関係を Table 2 に示した．両群間で厚みには有意差がなく，またほとんどの症例は 1～3cm の厚さを示し，大きさのかたよりはないと考えられた．

IV．症　例

次に症例における TAC, functional image, P.C.およびパラメータを呈示する．TAC を a)に示し，functional image における peak count image

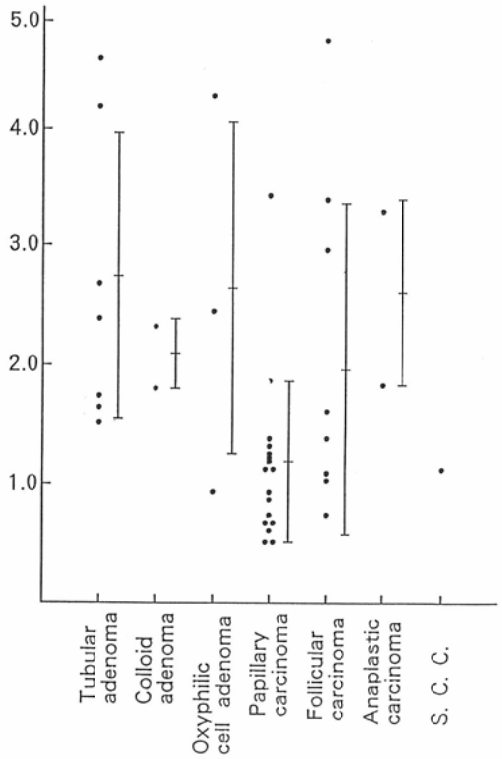

Fig. 8 Comparison of D.I. in thyroid tumor

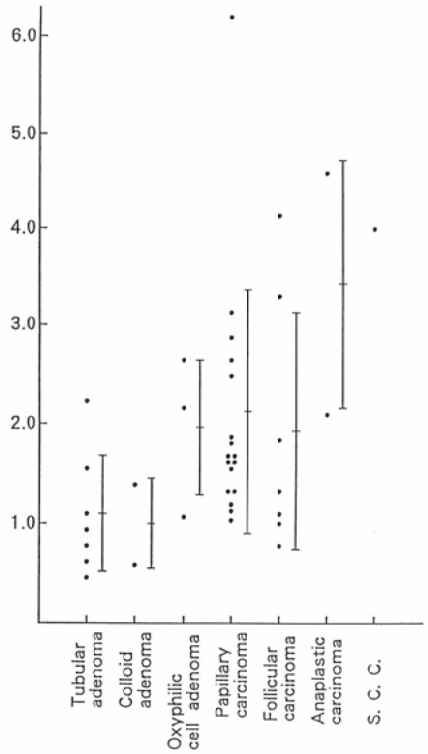

Fig. 9 Comparison of r-MTT in thyroid tumor

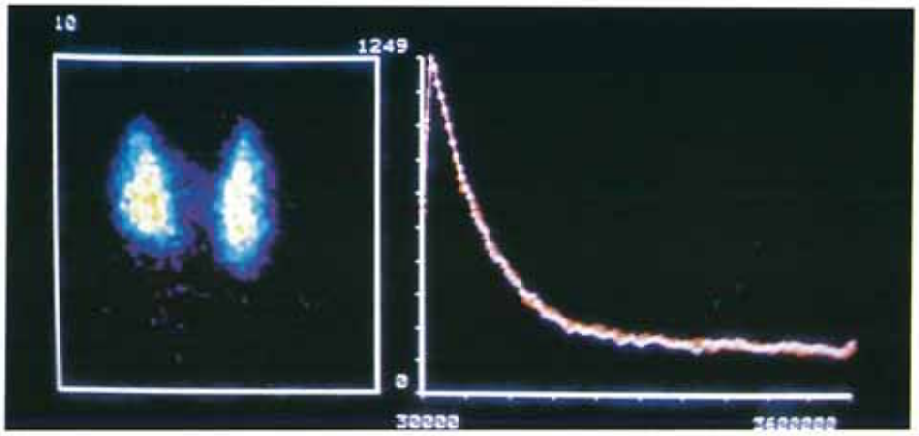

a) time-activity curve

b) peak count image

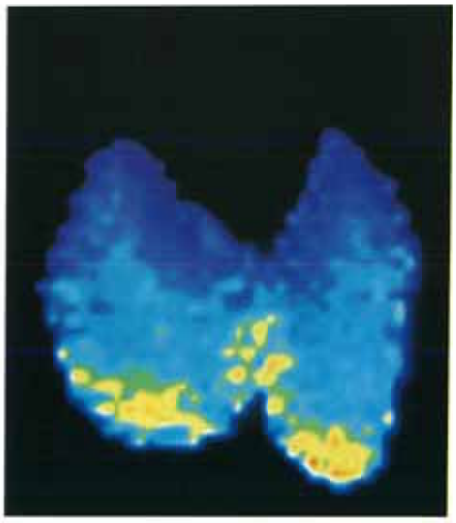

c) MTT image

Fig. 10　Normal scintigraphy
Time-activity curve (a) shows same curve pattern on bilateral thyroid lobes. Peak count image (b) and MTT image (c) show peak count and washout are same on bilateral thyroid lobes.

をb)，MTT imageをc)とし，P.C.をd)で示す．

（症例1）正常例

TACより甲状腺両葉ともTmaxは1.5分でほぼ同時期にwashoutされることがわかる．$T_{3/4}$ maxは3分である．peak count imageおよびMTT imageはいずれも均一なuptakeとwashoutを示している．

すべて正常例でこのようなパターンを示したわけではないが，両葉のTACは各々ほぼ同じパターンを示した（Fig. 10）．

（症例2）コロイド腺腫

Tmaxは1.5分，D.I.は2.37で腫瘍部のuptakeが高いことがわかる．$T_{3/4}$maxは2分，r-MTTは0.62であり，washoutはかなり速い．このことは，peak count imageやMTT imageでもよく示されている．P.C.は下降型を示している．良性群では，約半数がこのパターンを呈した（Fig. 11）．

（症例3）乳頭腺癌

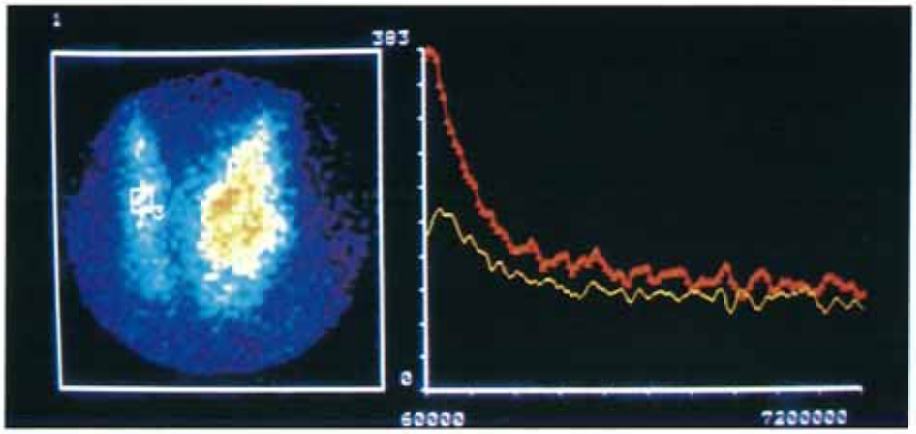

a)

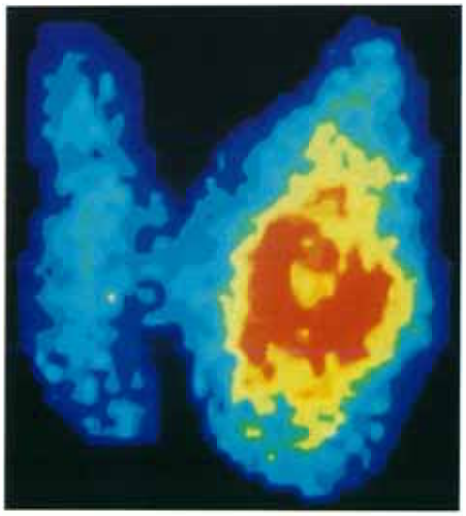

b)

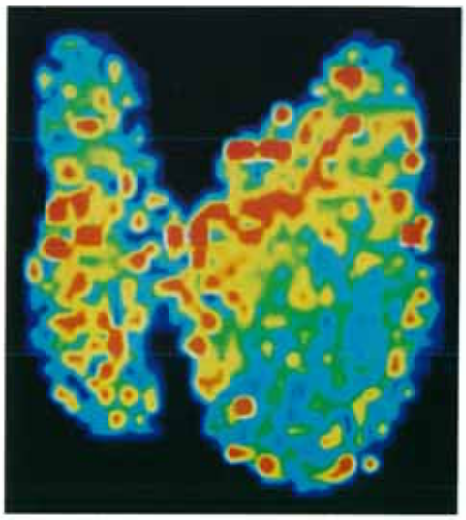

c)

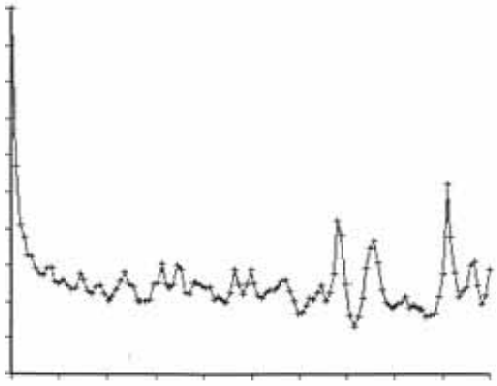

d)

Fig. 11 Follicular adenoma
a) time-activity curve (orange curve is TAC of tumor and yellow curve is TAC of normal thyroid). b) peak count image. c) MTT image. d) P.C. (decreased type)
Peak count image (b) and MTT image (c) show high uptake and rapid washout of tumor corpared with nomal thyroid. This type is typical type of adenoma.

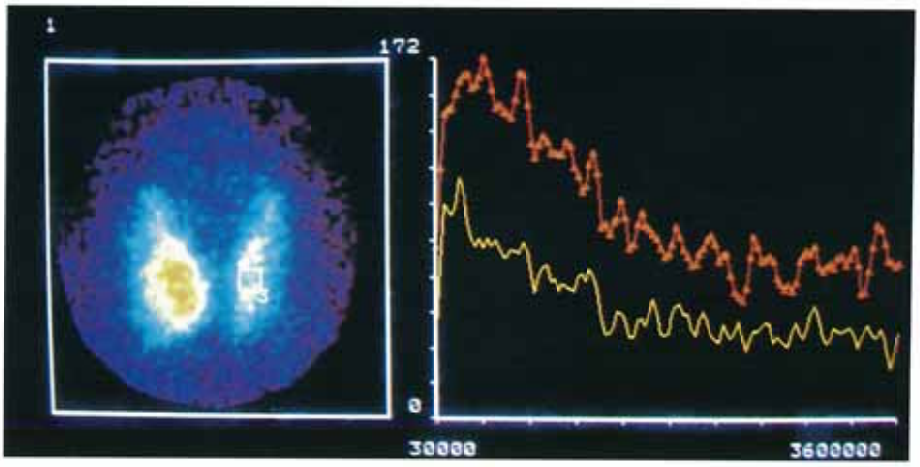

a)

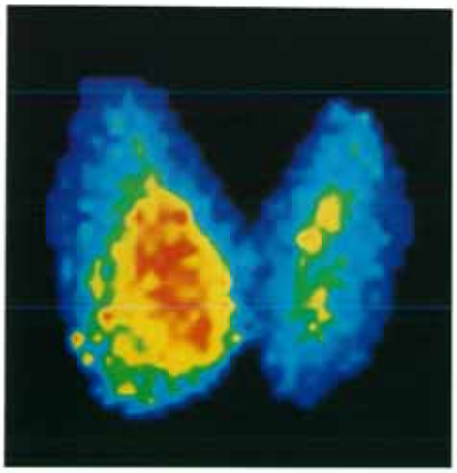

b)

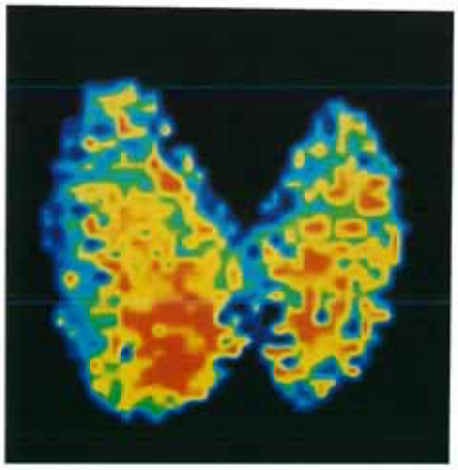

c)

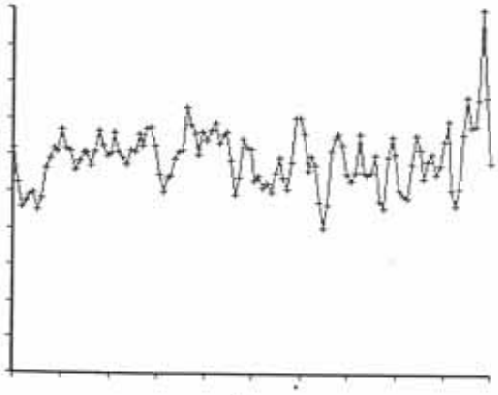

d)

Fig. 12　Papillary adenocarcinoma
a) time-activity curve (orange curve is TAC of tumor and yellow curve is TAC of normal thyroid). b) peak count image. c) MTT image. d) P.C. (parallel type)
Peak count image (b) shows peak count of tumor is higher than that of normal thyroid. But MTT image (c) shows washout of tumor is delayed compared with normal thyroid.

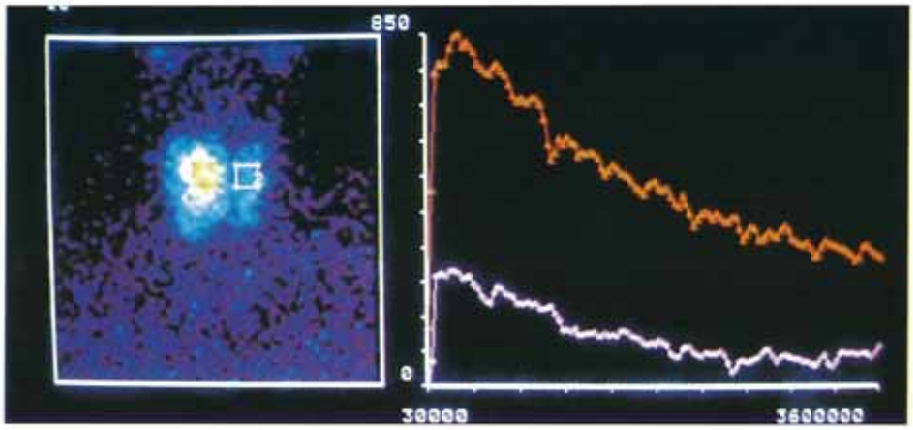

a)

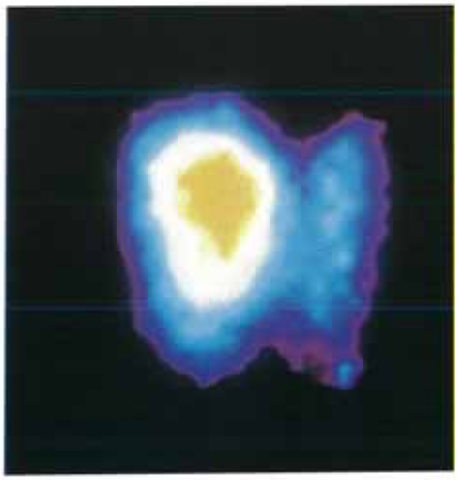

b)

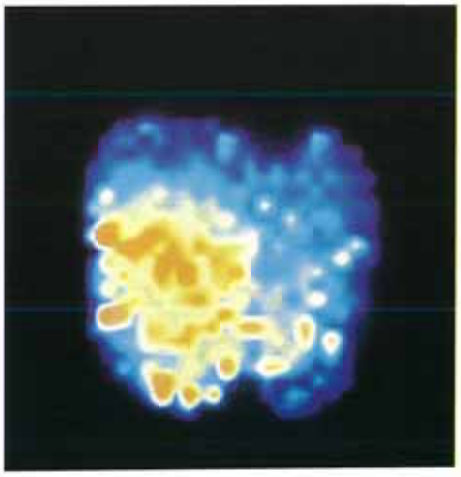

c)

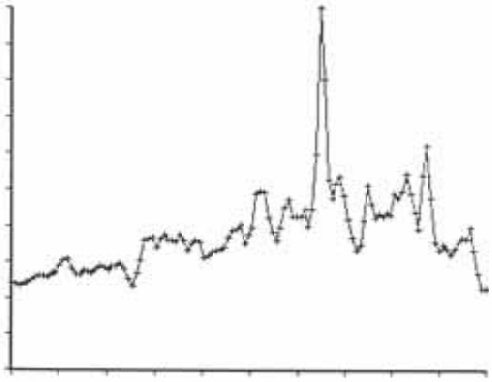

d)

Fig. 13 Follicular adenocarcinoma
a) time-activity curve (orange curve is TAC of tumor, pink curve is TAC of normal thyroid). b) peak count image. c) MTT image. d) P.C. (increased type)
Peak count image (b) and MTT image show peak count of tumor is high and washout is delayed compared with normal thyroid.

Tmax は7分とややおくれて peak に達する．D.I.は1.23と正常部とあまり変わらない．しかし $T_{3/4}$max は14.5分，r-MTT は2.79といずれも延長し，washout の遅延がみられる．P.C.は平行型を示した．functional image では腫瘍への uptake とその washout の遅延が明らかである．悪性群ではこのように peak count が正常とほとんど変わらないか，または低く，washout が遅延する例が約2/3に認められた（Fig. 12）．

（症例4）濾胞腺癌

Tmax は4.5分と早期に peak に達する．D.I.は3.01と uptake は高い．$T_{3/4}$max は約11分と比較的速いが，r-MTT は1.87と延長しており，washout の遅延が認められた．P.C.は上昇型を示した．functional image でも腫瘍部正常に比べて明らかに高い集積があり，さらに同部の washout が遅延していることが示されている．このように悪性群の約1/3に早期の uptake が高く，washout が遅延する例が認められた（Fig. 13）．

IV. 考　察

従来より甲状腺シンチグラフィに使用されている核種^{123}I，$^{99m}TcO_4^-$などは正常甲状腺には取り込まれるものの，腫瘍には一部を除き取り込みはみられず，腫瘍の質的診断，すなわち良悪性の鑑別には十分な情報を有していない．一方，心筋イメージ用核種として利用されていた^{201}Tl が甲状腺腫に集積することが知られて以来，甲状腺腫瘍の診断に用いられるようになり，その有用性に関する報告も多い[1)~3)8)9)]．^{201}Tl は半減期が73時間で，エネルギーは69～83KeV の水銀 K-X 線と135 KeV および167KeV の γ 線を放出する．撮像に用いる水銀 K-X 線は低エネルギーであるが，頸部特に甲状腺には有用であるとされている．また^{201}Tl の血中クリアランスの half time は1分以下[6)]と非常に速く，静注直後より撮像が可能である利点がある．またその経時的変化が大きいことより dynamic study が有用と考えられる．

^{201}Tl-chloride による甲状腺 scintigrapy の報告はいくつか認められ[1)~5)7)~15)]，利波ら[1)]は，静注後約5分の像で甲状腺癌の93%が陽性像を示したと報告しており，また沢ら[2)]は静注後10分の early scintigraphy と2時間後の delayed scintigraphy が腫瘍の良悪性の鑑別に役立つと報告している．Ochi ら[3)]も delayed scintigraphy の有用性を報告しており，悪性腫瘍の94.6%は early，delayed scintigraphy ともに陽性であったのに対し，良性腫瘍の89.7%で delayed scintigraphy は陰性であったと述っている．しかし，一方では，玉木ら[4)]や E. Henze ら[5)]は，delayed scintigraphy の有用性には否定的な報告をしている．著者の症例においても，悪性腫瘍で2時間後の delayed scintigraphy での陽性率は高く有用と考えられるが，27例中4例に delayed scintigraphy 陰性例を認めている．そこで uptake および washout の定量化と検査時間の短縮化を目的として，1時間のdynamic study を施行し，その有用性を検討した．

TAC を single exponential に fit させることにより，良悪性の鑑別に役立ったという報告があるが[12)]，著者の経験では，TAC のパターンは種々多様で single exponential では fit しない例も少なくなく全例に single exponential curve を用いることは困難であると考えられた．そこで，background を subtraction して作成した TAC より種々のパラメータを算出し，良悪性の鑑別を試みた．その結果，uptake の指標としては D.I.に，washout の指標としては $T_{3/4}$max と r-MTT に有意差が認められた．Tmax と MTT には有意差が認められなかった．

D.I.は時間を無視した^{201}Tl の取り込み能を評価していると考えられる．時間を無視したのは病巣部と対側正常甲状腺部との peak time は通常一致せず，一方が washout されている時においてもまだ他方は uptake を行っている状態にあることと Tmax に有意差が認められず uptake には時間の因子は関係しないと思われるためである．また D.I.は両群間で腫瘍の厚みが大きく異なっていれば，厚みの影響のみで差が認められる可能性がある．しかし，Table 2 に示すように両群間の厚みに有意差はなく影響はないと考えられる．

悪性群では D.I.が1.5を境に低いものと高いものの2群に分けられるが，良性群では1例を除いて D.I.は1.5以上であり，D.I.の低いものは悪性と

Table 2　a) tumor thickness between benign and malignant　b) distribution of tumor thickness

a)

	benign tumor	malignant tumor
tumor thicknes (M±SD)	2.20±0.53	1.98±0.88

b)

Tumor thickness	number of benign tumor	number of malignant tumor
0—1.0 cm		2 p：1 f：1
1.0—2.0 cm	5	11 p：9 f：2
2.0—3.0 cm	5	10 p：5 f：3 o：2
3.0—4.0 cm		
4.0—5.0 cm		1 o：1

p: papillary adenocarcinoma　f: follicular adenocarcinoma　o: other

考えられる．千賀ら[14]は組織学的に濾胞腺癌，管状腺腫，索状腺腫では uptake は高く，乳頭腺癌，コロイド腺腫では uptake は低いと報告している．D.I.でも病理組織学的に相違が考えられるので検討してみた．腺腫では好酸性細胞腺腫の1例を除いて1.5以上の高値を示しているのに対して，乳頭腺癌は2例を除いて1.5以下の低値を示し，濾胞腺癌は低値と高値が混在していた．

$T_{3/4}$max は両群間で有意差が認められたが，良性群にも2例著明に延長している例が認められ，両群で overlap する例が多くみられた．

MTT は悪性群の症例で延長する例が多くみられたが有意差は認められなかった．この原因は明らかではないが，正常例でも MTT のばらつきがみられ，個人差が大きいことが一因と考えられる．

一方，r-MTT は個人差の影響が少なく有意差が認められた．良性群では1.0未満と1.0以上がほぼ半々であった．悪性群では1例を除き1.0を越えていた．1.0以下のものは良性である可能性が高く，2.7以上では良性例はなく悪性の可能性が高いと考えられた．1.0～2.7の間には良悪性が混在している．この結果から比較的 washout が良好と考えられている腺腫でも washout が遅延する例がかなりあることと逆に腺癌でも r-MTT が1.0に近く，washout が比較的良好と考えられるものが存在し，delayed scintigraphy では悪性と考えられる良性例や有意な所見を示さない悪性例が存在すると考えられる．

また，r-MTT を病理組織学的に検討してみると次のようになる．腺腫のうち好酸性細胞腺腫は高値を示す傾向があり悪性との鑑別は困難であり，管状腺腫，コロイド腺腫は低値を示す例が認められ，鑑別が容易な例も多かった．乳頭腺癌は高値を示す例が多く，濾胞腺癌は高値を示すものと低値を示すものがあり，低値を示すものの鑑別は困難であった．

P.C.は曲線のパターンを用いて良悪性を鑑別するものであり比較的簡便である．すなわち，平行型は両群にみられたが上昇型は2例を除いて悪性群，下降型は良性群のみに認められた．このようにパターンによりある程度良悪性の鑑別が可能であると考えられた．

これらの結果より，病理組織学的診断も含めた良悪性の診断は D.I.を用いることにより，乳頭腺癌と濾胞腺癌の一部を悪性と診断できる．D.I.で悪性と診断できなかった例について r-MTT を用いることにより未分化癌を悪性，腺腫の約半数を良性と診断できる．しかし，腺腫と濾胞腺癌の一部は診断困難であった．

以上より ^{201}Tl-chloride を用いた dynamic stydy の有用性が示唆された．腫瘍の良悪性の鑑別には，^{201}Tl-chloride の uptake と washout の両方を正常部と比較することが大切であることがわかる．良性例では，病巣部の peak count は対側正常甲状腺部と比較して高く，washout は速い傾向があり，逆に悪性例では病巣部の peak count は対側正常甲状腺部と比較して，ほぼ同等かまたは washout が遅延する傾向がある．

functional image は peak count と MTT を matrix ごとに計算しそれを表示したものであり，

uptakeの多少やwashoutの程度を1枚のimageとして表示できるので視覚的な診断がしやすくなり，正常側との比較も容易で画像診断を行う上でも有用と考えられた．

VI. 結　論

結節性甲状腺腫を有する39例に，^{201}Tl chlorideを用い，1時間にわたりdynamic studyを施行し次の事項について検討した．すなわち，甲状腺の病巣部および対側正常甲状腺部並びにbackgroundにROIを設定してbackground subtraction法によりtime activity curveを作成しこれより得られたパラメータを良性群および悪性群について検討し次の結果を得た．

1）Tmax, MTTは良性群，悪性群の間に有意差が認められなかった．

2）uptakeの指標であるD.I.は両群間に有意差を認め，鑑別に有用であった．特に，1.5以下を示す例は1例を除き悪性であり，組織型別にはほとんど乳頭腺癌であった．

3）$T_{3/4}$maxとr-MTTの両者はwashoutのよい指標となり，良悪性の鑑別に有用であった．

4）P.C.においては下降型を示した例はすべて良性で，上昇型を示した例はほとんど悪性であり鑑別に有用であった．

5）良性腫瘍はuptakeが高くwashoutが速い傾向が認められ，悪性腫瘍はuptakeが低いか，またはwashoutが遅延するかのいずれかの傾向を示した．

6）functional imageを用いてpeak countとMTTを画像化することにより視覚的評価が容易となった．

稿を終えるにあたり，終始御指導，御校閲を賜った河野通雄教授に深く感謝の意を捧げます．また，本研究に対し，種々の御協力及び御指導頂きました兵庫県立成人病センター放射線科部長楢林　勇先生，島根医科大学中央放射線部助教授杉村和朗先生に厚く御礼申し上げます．また，終始暖かい御援助を頂きました神戸大学放射線医学教室の諸兄に深く感謝いたします．

尚，本要旨は第45回，第47回日本放射線学会総会及び第26回日本核医学総会にて発表した．

文　献

1）利波紀久，久校久志，杉原政美，他：^{201}Tlによる甲状腺cold noduleの診断，Radioisotopes, 26: 530—534, 1977

2）沢　久，福田照男，伊丹道真，他：^{201}Tl-Clによる甲状腺癌鑑別の可能性，核医学，15: 1223—1227, 1978

3）Ochi H, Sawa H, Fukuda T, et al: Thallium-201-chloride thyroid scintigraphy to evaluate benign and/or malignant nodules. Cancer 50: 236—240, 1982

4）玉木長良，石原　隆，森　徹，他：^{201}Tl-chlorideによる悪性甲状腺腫診断の有用性について，核医学，18: 257—263, 1981

5）Henze E, Roth J, Boerer H, et al: Diagnostic value of early and delayed ^{201}Tl thyroid scintigraphy in the evaluation of cold nodules for malignancy. Eur J Nucl Med 11: 413—416, 1986

6）Moore BPR, Lebrwity E, Reen M, et al: Thalium-201 for medical use II. Biological Behavior. J Nucl Med 16: 156—160, 1975

7）Harada T, Ito Y, Shimaoka K, et al: Chinical evaluation of ^{201}thallium chloride scan for thyroid nodule. Eur J Nucl Med 5: 125—130, 1980

8）立野充郎，小泉　潔，伊藤　廣：^{201}Tl-chloideによる甲状腺シンチグラフィの評価，臨放，25: 95—100, 1980

9）Fukuchi M, Tachibana K, Kuwata K, et al: Thallium-201-imaging in thyroid carcinoma apperance of a lymphnode metastasis. J Nucl Med 19: 195—196, 1978

10）Senga O, Miyakawa M, Shirota H, et al: Comparison of Tl-201-chloride and Ga-67 citrate scintigraphy in the diagnosis of thyroid tumor: Concise communivation. J Nucl Med 23: 225—228, 1982

11）Ueno K, Hariki K, Tatsumura T: The value of thallium-201 imaging in the diagnosis of thyroid carcinoma in a patients with negative ^{99m}Tc and ^{131}I scans. Clin Nucl Med 3: 447—448, 1978

12）Tannval J, Plamer J, Cederguist E, et al: Scintigraphic evaluation and dynamic studies with thallium 201 in thyroid lesions with suspected cancer. Eur J Nucl Med 6: 295—300, 1981

13）岸田敏博：甲状腺組織への^{201}Tlの集積機序の解明—^{201}Tl-chlorideシンチグラフィのdynamic studyによる甲状腺腫瘍の質的診断の有用性，核医学，24: 991—1004, 1987

14）千賀　脩，宮川　信，代田廣志，他：^{201}Tl-chlorideシンチグラフィによる甲状腺腫瘍の診断的価値，核医学，16: 849—856, 1979

15）Plermo F, Bruniera F, Caldato L, et al: ^{201}Tl in the scintigraphic evaluation of the cold thyroid area. Eur J Nucl Med 4: 43—48, 1979