The University of Osaka
Institutional Knowledge Archive

Title	I-131 Metaiodobenzylguanidine(MIBG)によるアイソトープ治療が著効を示した悪性褐色細胞腫の1例
Author(s)	岡沢, 秀彦; 遠藤, 啓吾; 佐賀, 恒夫 他
Citation	日本医学放射線学会雑誌. 1990, 50(3), p. 286-294
Version Type	VoR
URL	https://hdl.handle.net/11094/18822
rights	
Note	

The University of Osaka Institutional Knowledge Archive : OUKA

https://ir.library.osaka-u.ac.jp/

The University of Osaka

日本医放会誌：50（3），286—294，1990（平2）

I-131 Metaiodobenzylguanidine（MIBG）によるアイソトープ治療が著効を示した悪性褐色細胞腫の1例

京都大学医学部放射線科核医学科
岡沢　秀彦　遠藤　啓吾　佐賀　恒夫　渡辺　祐司
中井　敏晴　笠木　寛治　小西　淳二　阿部　光幸
同　内科
後藤喜美子　中尾　一和　村上　知行
松永　正人　河合　忠一

（平成元年6月26日受付）
（平成元年9月18日最終原稿受付）

Therapy of Malignant Pheochromocytoma Using I-131 Metaiodobenzylguanidine —Report of a Case—

Hidehiko Okazawa, Keigo Endo, Tsuneo Saga, Yuji Watanabe, Toshiharu Nakai, Kanji Kasagi, Junji Konishi and Mitsuyuki Abe
Department of Radiology and Nuclear Medicine, Kyoto University Hospital
Kimiko Goto, Kazuwa Nakao, Tomoyuki Murakami, Masato Matsunaga and Chuichi Kawai
Department of Internal Medicine, Kyoto University Hospital

Research Cord No. : 750.9

Key Words : I-131 MIBG, Pheochromocytoma, Radioisotope therapy

A 67 year-old-female had multiple metastases to her lung, liver and paraaortic lymphnode from a post-operative malignant pheochromocytoma. She was treated with 3.7 GBq (100 mCi) of I-131 metaiodobenzylguanidine (MIBG). Metastatic nodules in lung and liver almost disappeared and the secretion of catecholamines decreased than baseline rates. However, major but temporary untoward response, such as hypertension and hyperglycemia, was seen after the I-131 MIBG administration.

I. 緒　言

褐色細胞腫のうち約10%の症例では外科的治療にもかかわらず，遠隔転移を来すことが知られている．このような悪性褐色細胞腫は化学療法，放射線外部照射に抵抗性で，外科治療の対象とならないことが多い[1)~3)]．

1980年米国ミンガン大学でノルアドレナリンに類似した構造のI-131標識 Metaiodobenzylguanidine（I-131 MIBG）が開発された[4)]．I-131 MIBGが褐色細胞腫に集積することより，I-131 MIBGによるシンチグラフィは褐色細胞腫の局在診断に用いられているが[5)~12)]，同時に大量のI-131 MIBG投与による悪性褐色細胞腫のRI治療も試みられており，一部の症例では腫瘍の縮小，カテコールアミン濃度の低下などの有効例も報告されている[13)~16)]．

副腎褐色細胞腫の手術後に肺，肝臓，腹部リンパ節などに多発性に転移した悪性褐色細胞腫に対し，I-131 MIBG 100mCi（3.7GBq）投与し，腫瘍が著しく縮小した症例を経験したので報告す

る．

II. 症　例

1）症例：67歳，女性．

2）主訴：頭痛，全身倦怠感，体重減少．

3）既往歴：肺結核を胸部X線の異常でのみ指摘されたことがあるが，特に治療は受けたことがない．

4）家族歴：特記すべきことなし．

5）現病歴：昭和58年頃より時々頭痛を憶えるようになった．昭和59年7月より全身倦怠感等の症状が出現．近医にて高血圧を指摘され，β-ブロッカーを投与されたところ，血圧がさらに上昇したため，褐色細胞腫が疑われ，同年9月本院に1回目の入院をした．

血中・尿中アドレナリン，ノルアドレナリンの異常高値があり，I-131 MIBG 0.5mCi(18.5MBq)によるシンチグラフィ（Fig. 1A），X線CT（Fig. 2A）にて左副腎部に9cmの大きさの腫瘍が確認されたため，同年10月左副腎褐色細胞摘出術を施行した．手術後，症状は改善し血中・尿中カテコールアミンともほぼ正常域となった．I-131 MIBGシンチグラフィでも副腎部の異常集積が見られなくなったため退院（Fig. 1B）．降圧剤の服用を中止し，ほぼ正常の社会生活を送っていた．

昭和62年再び全身倦怠感が出現し，原因精査のため同年10月第2回目の入院．血中・尿中アドレナリン，ノルアドレナリンが著増しており，胸部X線にて始めて両肺野に多数の粒状陰影が見られるようになった（Fig. 3A, B, C）．I-131 MIBGシンチグラフィでも上腹部と両肺野，特に下肺野にび漫性の取り込みが認められた（Fig. 1C）．降圧剤にて血圧をコントロールすることにより全身倦怠感は徐々に改善したため退院．

本院にRI治療病棟が完成し，本院倫理委員会より悪性褐色細胞腫に対するI-131 MIBG治療の許可を得たため，I-131 MIBGによる治療を目的

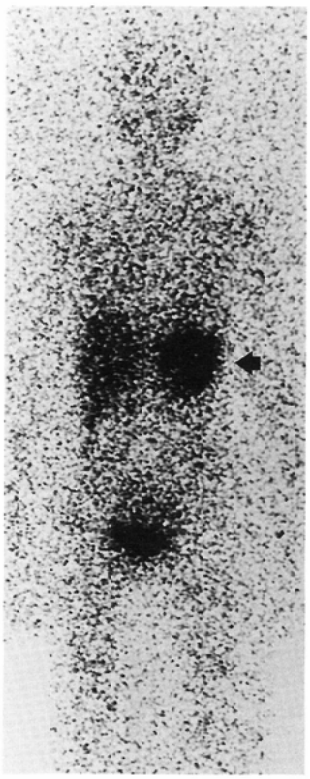

A

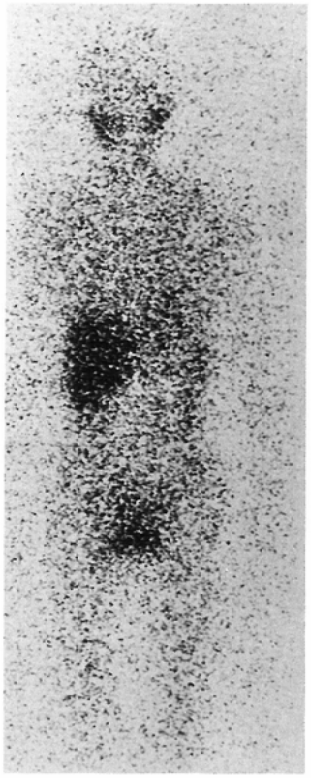

B

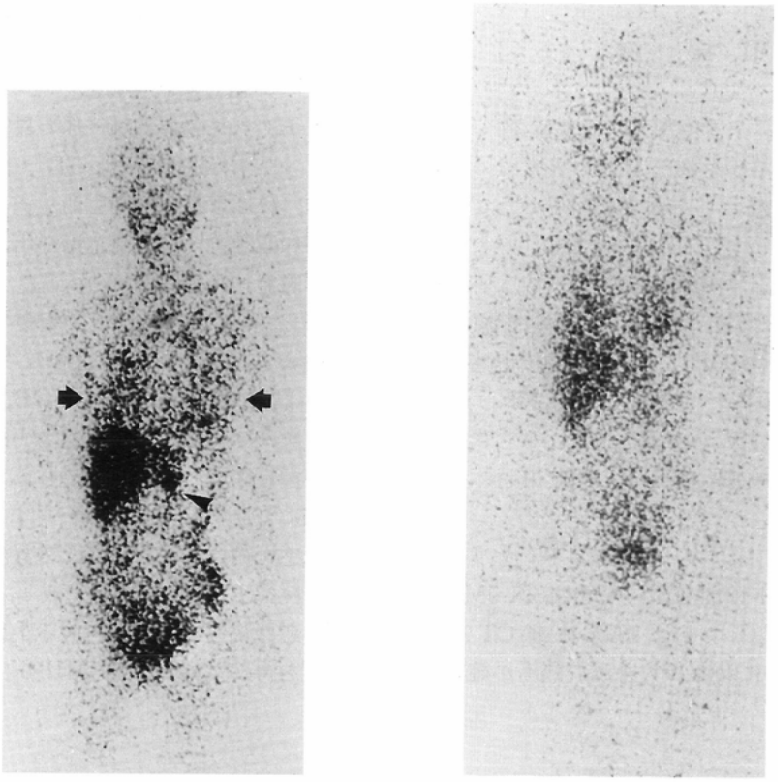

C D

Fig. 1 Whole body scintigrams made 2 days after injection of tracer dose of I-131 MIBG. A : Before surgery (September 1984). This image shows a high uptake of I-131 MIBG in the left adrenal region (arrow). B : One month after surgery (October 1984). This image shows almont normal scintigram. C : Second admission (November 1987). Abnormal uptake of I-131 MIBG is seen in both lungs (arrow) and upper abdomen (arrow head), indicaing multiple metastases of pheochromocytoma. D : Four months after the second admission (March 1988). This image is almost identical to C.

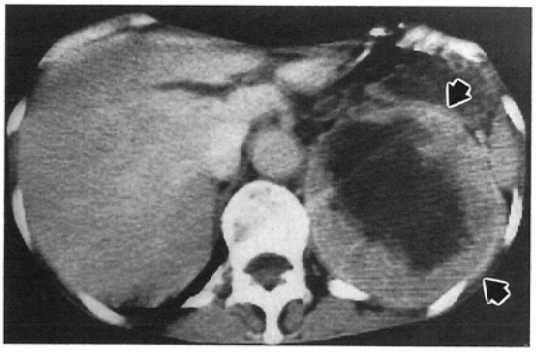

A

B

C

Fig. 2 Computed tomography of the upper abdomen after contrast enhancement. A : Before surgery (September 1984). Large mass with central necrosis is seen in the left adrenal region (arrow). B : Before treatment with I-131 MIBG (November 1988). CT scans demonstrate multiple metastases to the liver (arrow head) and paraaortic lymphnode (arrow). C : After treatment with I-131 MIBG (March 1989). Liver tumors disappear or become evidently smaller (arrow head). Note residual tumor of paraaortic region (arrow).

として第3回目の入院をした．

6）I-131 MIBG治療前の所見：身長159cm，体重38.0kg，やせ型．

便秘以外は特に自覚症状はなく，塩酸ブナゾシン0.15mg，塩酸プロプラノロール30mg/日の服用にて血圧130/98mmHg，脈拍72/分（整）とほぼ良好にコントロールされていた．

検血，一般生化学検査では尿糖が陽性で，空腹時血糖が高値である以外は，著しい異常は認めなかった．内分泌学検査では血中アドレナリン，ノルアドレナリンはそれぞれ476pg/ml（正常値156pg/ml以下），9,059pg/ml（正常値94～322pg/ml）と高値を示した．

胸部X線にて両肺野の多発性結節像はさらに増大しており（Fig. 3D），腹部超音波，X線CT検査にて肝臓内に直径1～3cmの転移性腫瘍を数コの他，腹部傍大動脈リンパ節の腫脹も認めた（Fig. 2B）．昭和63年6月施行のI-131 MIBGシンチにて両下肺野に異常集積像を認めたが，肝転移部へのI-131 MIBGの取り込みは，I-131 MIBGの生理的な肝集積と重なり明らかではなかった（Fig. 1D）．

7）I-131 MIBG治療および経過：昭和63年12月9日200mlの生理食塩水に溶解したI-131 MIBG約100mCi（比放射能260μCi/μg）を1時間かけて点滴静注．I-131 MIBG投与中および直後には血圧，脈拍などの異常所見は見られなかった．しかし翌日より血圧がしばしば150/90mmHg以上に上昇し，全身倦怠感，悪心，食欲低下を訴えた．体内残存放射線量の減少にもかかわらずこれらの症状は増悪し，投与1週間後には起立性低血圧による意識消失のため歩行できなくなった．血圧はしばしば200～250mmHg，空腹時血糖は400mg/dl以上となり，血圧の上昇に対しては塩酸ブナゾシンの増量，高血糖はインスリンでコントロールを試みたが，全身倦怠感，食欲低下，起立性低血圧はさらに増悪したため，高カロリー輸液（IVH）を開始した．I-131 MIBG治療直後より血中・尿中アドレナリン，ノルアドレナリンがいずれも著しく上昇（Fig. 4），インスリンを含む大量の輸液に

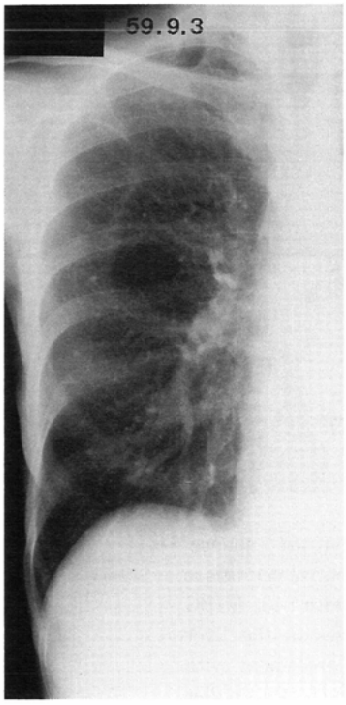

A

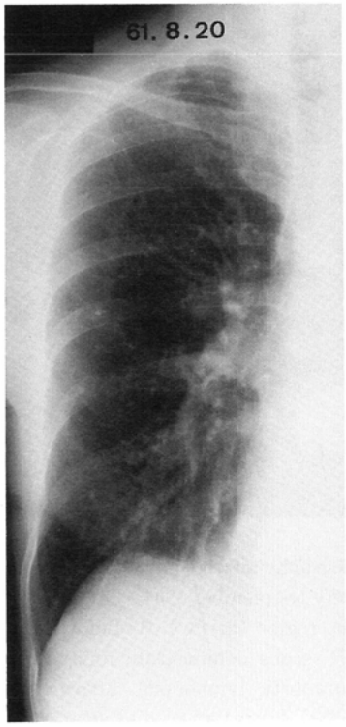

B

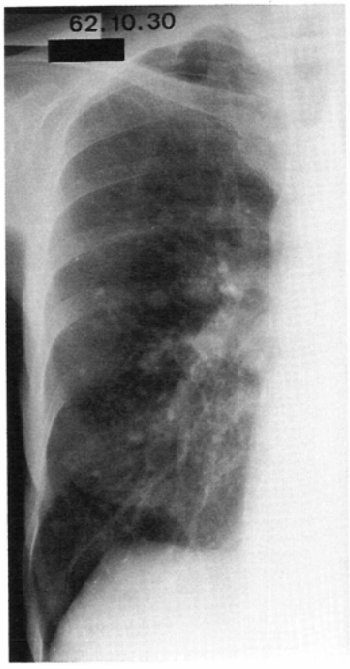

C

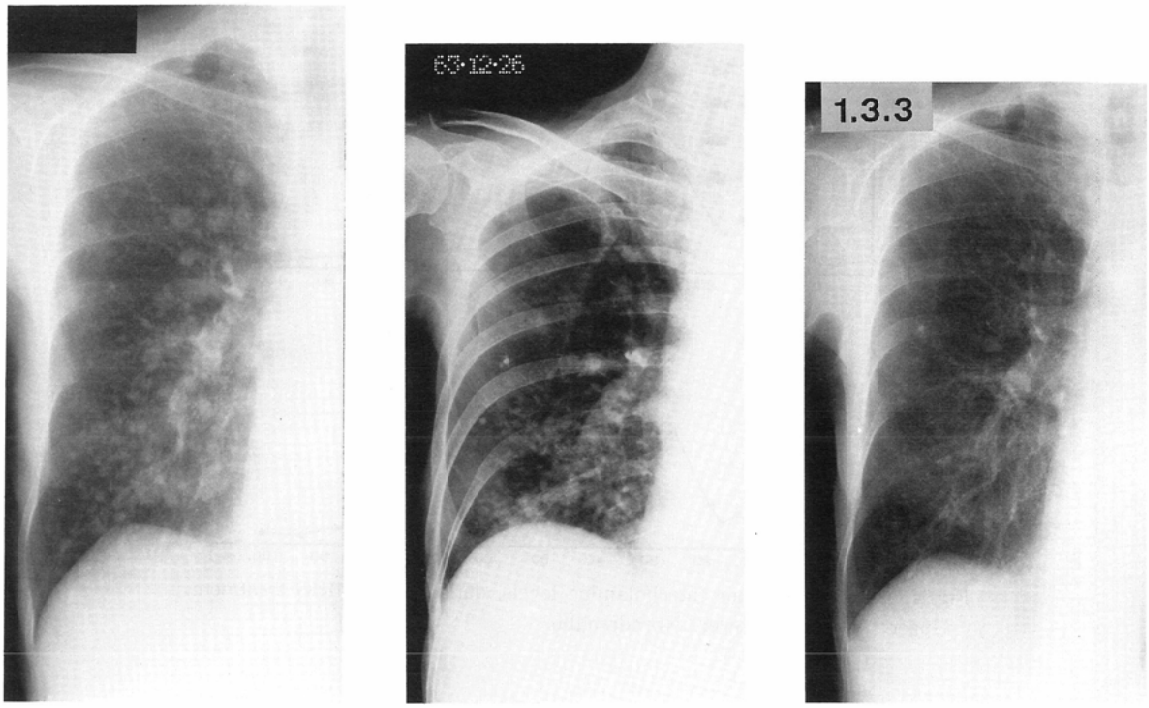

D　E　F

Fig. 3　Chest radiographs. A through D: Before treatment with I-131 MIBG. A: September 1984, B: August 1986, C: October 1987, D: November 1988. Multiple small nodules are seen after October 1987 (C) and grow and spread inexorably (D). E and F: After treatment with I-131 MIBG. E: Twenty days (December 1988) and F: Three months (March 1989) after 100mCi I-131 MIBG therapy, respectively. Smaller tumor size and disappearance of tumors are evident.

より全身倦怠感などの症状はやや改善された．しかしIVHが抜去されたところ再び同様の症状が悪化したため，IVHを再開．

I-131 MIBG投与40日頃より次第に全身症状は改善し始め，血圧120/70mmHg，空腹時血糖100 mg/dl前後に正常化．IVH中止後も全身状態は良好となり，体重も41kgに増加，退院した．なお退院後はI-131 MIBG治療前よりも良好な社会生活をおくっている．

血中・尿中アドレナリン，ノルアドレナリンはI-131 MIBG治療前よりも改善されたが，画像診断でも肺・肝臓の転移病巣は縮小し，ほとんど認められないようになった（Fig. 2C, Fig. 3E, F）．ただ腹部傍大動脈リンパ節の病巣のみがほとんど変化せず残存した．

III. 考　察

本例は外科的に治癒切除したが，手術3年後に肺・肝臓・腹部大動脈周囲リンパ節に多発性転移をきたした．このような悪性褐色細胞腫症例に対してI-131 MIBG 100mCiを投与したところ，肺・肝臓の転移病巣は著しく縮小あるいは消失し，I-131 MIBGによるRI治療が著効を示した．I-131 MIBG治療前には血中カテコールアミンは高値で，各転移病巣は増大傾向にありながら，対象的な降圧剤の服用による内科的なコントロールで全身状態はかなり良好であった．しかしI-131 MIBG 100mCi投与翌日より全身状態は急速に悪化，血中・尿中アドレナリン，ノルアドレナリン濃度は投与前のさらに5～10倍に上昇した．

本症例の場合I-131 MIBG治療前，血中カテ

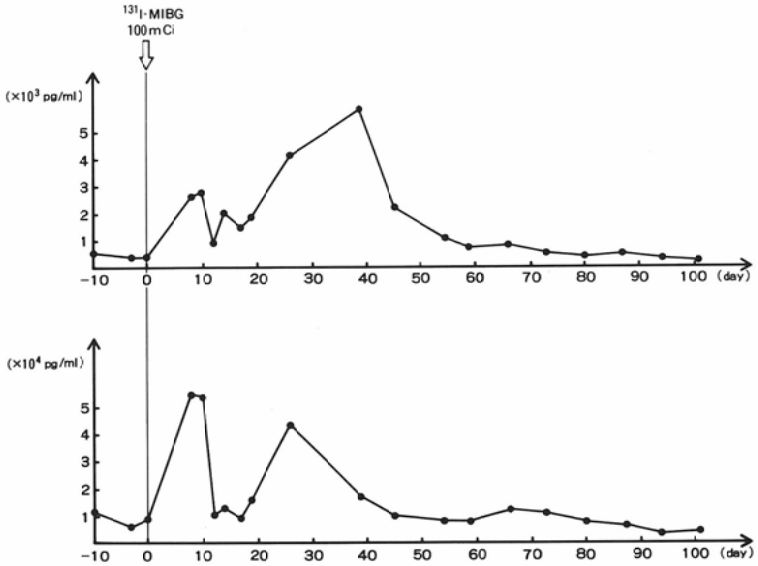

Fig. 4 Change of serum catecholamine levels, during I-131 MIBG treatment.
Upper : Adrenalin, Lower : Noradrenalin.

コールアミン濃度はすでに正常の10倍以上であるにもかかわらず，極少量の降圧剤の服用により血圧がコントロールされており，カテコールアミンに対する生体の反応性の低下も考えられていた．しかしI-131 MIBG治療後，平常時の5倍以上ものカテコールアミンの分泌に対し，血圧も反応性に上昇し，著しい高血糖を来した．I-131 MIBG治療2カ月後の胸部X線写真，胸部・腹部のX線CT所見で，転移病巣は著しい縮小，あるいは消失をみた．このような画像診断上の改善に伴って，全身症状も軽快していることより，一時的な全身状態の増悪は腫瘍に取り込まれたI-131 MIBGの刺激による腫瘍からのカテコールアミン分泌亢進，もしくは放射線吸収に伴った腫瘍細胞の破壊による血中へのカテコールアミン放出のいずれかが起こったことによるものと考えられた．

I-131 MIBGの褐色細胞腫の診断への有用性が報告されているが[4)~12)]，本例でもI-131 MIBGは副腎褐色細胞腫に強く集積し，手術後には消失した．褐色細胞腫転移巣の出現に伴ってI-131 MIBGは両肺野，腹部傍大動脈リンパ節の転移部に取り込まれ，I-131 MIBGによる全身シンチグラフィは本例の経過観察に有用であった．ただI-131 MIBGは肝臓に生理的に集積することが知られており[17)]，本例でもI-131 MIBGシンチグラフィによる肝転移巣の描出は困難だったものと思われる．

欧米ではこれまで数施設でI-131 MIBG治療が行われているが，本例はわが国では2例目のI-131 MIBGによる悪性褐色細胞腫治療症例である[15)]．文献によればこれまでのI-131 MIBG治療の有効例はいずれもせいぜい腫瘍径が50%に縮小した程度の効果で[13)~16)]，本例ほどI-131 MIBGが著効を示し，腫瘍の縮小した症例や，I-131 MIBG投与後に血中・尿中カテコールアミンの著効した症例は報告されていない．

I-131 MIBG治療に限らず，一般的に放射線治療には腫瘍あるいは正常組織への放射線吸収線量の計算は欠かせない．I-131 MIBGによる全身に対する放射線吸収線量は，平均0.22rad/mCiとされており，本例では22rad（22cGy）程度と考えられる[13)15)]．しかし多発した転移病巣がいずれも小さかったため，I-131 MIBGによる腫瘍への放射線吸収線量を推定できなかった．従って本例がなぜこのようにI-131を用いたMIBG治療が著効したのか不明である．ただこれまで甲状腺癌の遠隔

転移に対するI-131を用いたアイソトープ治療の場合には，骨転移よりも肺転移の方が効果が高く，肺転移でも胸部X線にて粗大結節を呈する症例よりも粟粒状の微細な転移像を呈した甲状腺癌症例の方がI-131治療の効果，予後が優れている[18)~20)]．本例の肺転移病巣も微細な粒状陰影を示し，急速に増大しており，肺・肝臓の転移病巣が投与したI-131 MIBGに対して放射線感受性が高く，優れた治療効果が得られたものと思われる．

肺・肝臓への転移病巣が投与したI-131 MIBGにより著しく縮小し，治療効果が顕著だったのに比べ，腹部リンパ節の大きさにはほとんど変化が見られなかった．また血中・尿中カテコールアミンは治療前に比べ低下したもののなお正常値以上であること，肺・肝臓にも若干転移病巣が残存していることより，これら転移病変が再燃する可能性があり，今後さらに十分な注意が必要である．

I-131 MIBG治療後，血中カテコールアミン，血糖濃度は2峰性の変化を示したが，これらの検査結果はいずれも患者の全身状態をよく反映しており，なぜ2峰性を呈したのか，その機序に関しては今後さらに検討課題であろう．文献によればI-131 MIBG治療は副作用がほとんどない比較的安全な治療とされており，I-131 MIBG投与後1～8週間にわたりカテコールアミンがこれほど高値を示した報告もない[13)~16)]．投与したI-131 MIBGの比放射能はこれまでの報告より高く[13)]，I-131 MIBGの投与量は100mCiとこれまでの報告とほぼ同一あるいはやや少ない放射線量であることより，MIBGの薬理作用により高血圧，高血糖を来した可能性は少ない．また高血圧，高血糖は患者の症状の悪化とよく相関したが，それぞれ専門医によりα-ブロッカー，インスリンでコントロールしており，これらの薬剤の投与による副作用とは考え難い．I-131 MIBG投与後1～8週間にわたるカテコールアミンの高値，転移病巣の著しい縮小あるいは消失を来したことより，I-131 MIBG投与後の症状の悪化は腫瘍に集積したI-131 MIBGの放射線による作用と思われる．I-131の放出するベータ線により褐色細胞腫が組織障害を受ければ，組織内のカテコールアミンが遊離し，分泌したカテコールアミンにより，高血圧や高血糖など様々の症状が出現するのはむしろ当然かもしれない．I-131 MIBGによる褐色細胞腫の治療効果を期待する場合には，こうした危険性も充分に配慮し，I-131 MIBG治療にあたっては慎重な経過観察と病状の変化に対する迅速な対応が必要と思われる．

IV．結　語

肺・肝臓・腹部リンパ節に多発性に転移した悪性褐色細胞腫に対しI-131 MIBG 100mCiを投与したところ，転移病巣は著しく縮小あるいは消失した．しかし投与2ヵ月間褐色細胞腫症状の増悪をきたし，転移病巣の消失に伴って，全身症状は改善した．I-131MIBGによる内部照射が著効した症例では一過性に褐色細胞腫が増悪するため，その有用性ならびに治療に伴う危険性について報告した．

なおI-131 MIBGは（株）第一ラジオアイソトープ研究所（東京）より提供を受け，I-131 MIBG治療に際しては本学倫理委員会（委員長　星野一正）の許可を得た．

文　献

1) Landsberg L, Young JB: Pheochromocytoma. Harrison's Principles of Internal Medicine, 11th ed, p1775—1778, 1987, New York
2) Mahoney EM, Harrison JH: Malignant pheochromocytoma: Clinical course and treatment. J Urol 118: 225—229, 1977
3) Modlin IM, Farndon JR, Shepherd A, et al: Pheochromocytomas in 72 patients: Clinical and diagnostic features, treatment and long term results. Br J Surg 66: 456—465, 1979
4) Wieland DM, Wu JL, Brown LE, et al: Radiolabeled adrenergic neuron-blocking agents: Adrenomedullary imaging with [^{131}I] iodobenzylguanidine. J Nucl Med 21: 349—353, 1980
5) Sutton H, Wyeth P, Allen AP, et al: Disseminated malignant pheochromocytoma: Localization with iodine-131-labelled metaiodobenzylguanidine. Br Med J 285: 1153—1154, 1982
6) Ackery DM, Tippett P, Condon B, et al: New approach to the localization of pheochromocytoma, imaging with ^{131}I-MIBG. Br Med J 288: 1587—1591, 1984
7) Shapiro B, Sisson JC, Loyd R, et al: Malignant pheochromocytoma, clinical biochemical

and scintigraphic characterization. Clin Endocrinol 20 : 189—203, 1984

8) Shapiro B, Copp JE, Sisson JC, et al : Iodine-131 metaiodobenzylguanidine for the locating of suspected pheochromocytoma, experience in 400 cases. J Nucl Med 26 : 576—585, 1985

9) 和泉元衛，掛園布美子，永山雄二，他：^{131}I-metaiodobenzylguanidine (^{131}I-MIBG) シンチグラフィの集計報告，核医学，23 : 145—152, 1985

10) 小泉　満，遠藤啓吾，阪原晴海，他：褐色細胞腫における^{131}I-metaiodobenzylguanidine シンチグラフィの有用性，日本医放会誌，46 : 945—952, 1986

11) Koizumi M, Endo K, Sakahara H, et al : Computed tomography and I-!'! MIBG schitigraphy in the diagnosis of pheochromocytoma. Acta Radiol 27 : 305—309, 1986

12) 中西文子，春日敏夫，酒井康子，他：^{131}I-MIBG シンチグラフィの褐色細胞腫に対する評価，日本医放会誌，47 : 1599—1587, 1987

13) Sisson JC, Shapiro B, Beierwaltes WH, et al : Radiopharmaceutical treatment of malignant pheochromocytoma. J Nucl Med 25 : 197—206, 1984

14) Hoefnagel CA, Voute PA, de Kraker J, et al : Radionuclide diagnosis and therapy of neural crest tumor using iodine-131 metaiodobenzylguanidine. J Nucl Med 28 : 308—314, 1987

15) 中神百合子，野村　馨，三木伸泰，他：悪性褐色細胞腫に対する^{131}I-MIBG と α-メチルチロシン併用療法，代謝，26 : 81—86, 1989

16) Hoefnagel CA, den Hartog Jager FCA, van Gennip AH, et al : Diagnosis and treatment of a carcinoid tumor using iodine-131 metaiodobenzylguanidine. Clin Nucl Med 11 : 150—152, 1986

17) Nakajo M, Shapiro B, Copp J, et al : The normal and abnormal distribution of the adrenomedullary imaging agent m-[I-131] iodobenzylguanidine (I-131 MIBG) in man : Evaluation by scintigraphy. J Nucl Med 24 : 672—682, 1983

18) 稲垣考文，柴田登志也，飯田泰哲，他：分化型甲状腺癌の肺・胃遠隔転移に対する^{131}I 治療経験．日医放会誌，45 : 518—524, 1985

19) 小西淳二，遠藤啓吾，笠木寛治，他；甲状腺癌，放射線治療．日本臨床，1986年増刊，癌治療学，上：p986—990，日本臨床社，1988

20) 遠藤啓吾：癌放射線療法の現状と進歩；甲状腺癌の放射線治療，臨床外科，44 : 1149—1156, 1989