The University of Osaka
Institutional Knowledge Archive

Title	肝門部胆管癌のMR画像診断-CTとの比較検討-
Author(s)	伊東, 克能; 藤田, 信行; 久保, 公三 他
Citation	日本医学放射線学会雑誌. 1992, 52(4), p. 443-451
Version Type	VoR
URL	https://hdl.handle.net/11094/18841
rights	
Note	

The University of Osaka Institutional Knowledge Archive : OUKA

https://ir.library.osaka-u.ac.jp/

The University of Osaka

日本医放会誌：52（4），443—451，1992（平4）

肝門部胆管癌のMR画像診断
—CTとの比較検討—

1）山口大学医学部放射線医学教室
2）北海道大学医学部放射線医学教室
伊東　克能[1)]　藤田　信行[2)]　久保　公三[2)]　小川　肇[2)]
佐藤　幸彦[2)]　富田　雅義[2)]　長谷川　貴[2)]　入江　五朗[2)]

（平成3年7月15日受付）
（平成3年8月19日最終原稿受付）

MR Imaging of Hilar Cholangiocarcinoma
—Comparative Study with CT—

Katsuyoshi Itoh[1)], Nobuyuki Fujita[2)], Kouzou Kubo[2)], Hajime Ogawa[2)], Yukihiko Satoh[2)], Masayoshi Tomita[2)], Takashi Hasegawa[2)] and Gorou Irie[2)]
[1)]Department of Radiology, Yamaguchi University School of Medicine
[2)]Department of Radiology, Hokkaido University School of Medicine

Research Code No. : 514.9
Key Words : MR imaging, Cholangiocarcinoma, CT, Gd-DTPA

Magnetic resonance (MR) images of 18 cases of hilar cholangiocarcinoma were evaluated to compare the effectiveness of Gd-DTPA with that of high dose contrast enhancement computed tomography (HCE-CT) in detecting the primary tumor. The primary tumor was demonstrated as having slightly low intensity compared with liver parenchyma and high intensity compared with the dilated bile duct on T1 weighted images. In contrast, MRI using Gd-DTPA, which was carried out in five cases, revealed intense enhancement of the tumor. As the differentiation between cholangiocarcinoma and dilated bile duct was difficult, it was concluded that the use of Gd-DTPA improves the efficacy of MRI in diagnosing cholangiocarcinoma. Gd-DTPA was also effective in differentiating the growth pattern of the tumor: the infiltrating type was demonstrated as thickening of the wall of the bile duct, the polypoid type as a soft tissue mass in the bile duct. Contrast MRI study is effective for the detection of cholangiocarcinoma. It is also expected to be effective in the staging diagnosis of cholangiocarcinoma.

I. はじめに

肝門部胆管癌の診断は，各種画像診断により確立され，術前に，血管浸潤を含めた癌腫の拡がりを把握することが可能となってきた．特にCTは，大量の造影剤注入法によりその存在診断が可能で，有用な検査法と考えられる．これに対し，MRIは軟部組織のコントラスト分解能に優れ被爆の心配がなく，任意の断面を撮像できるという利点があるものの，空間分解能に劣り，解剖学の複雑な肝門部領域の診断には不向きであるとされてきた．しかし，画質の改善とともに肝十二指腸間膜の正常構造の描出に優れるという報告[1)]も見られ，同領域におけるMRI診断に期待がもたれている．

今回，我々は肝門部胆管癌におけるMRIの診断的有用性と限界について，CTおよび病理組織所見と比較対比して検討したので報告する．

II. 対象および方法

対象は，1988年7月から1990年5月の間に北海道大学医学部附属病院放射線科で，CTとMRIの両者とも施行され，手術または剖検により組織学的確診の得られた12例と各種画像診断および生検により診断された6例の合計18例であり，いずれもBr，BlからBs(胆道癌取扱い規約[2])による)の領域に主病巣を有するものである．構成は男性15名，女性3名で年齢は56歳から76歳，平均68歳である．

使用機種は，CTはSiemens社製Somatom IIと横河メディカル社製CT9000で，スライス厚は8mmまたは10mmとし，イオパミドール300またはイオヘキソール300を150ml急速静注した後，残

Table 1 Evaluation of detectability of cholangiocarcinoma

Tumor	MRI		CT	
	T1WI (n=18)	T2WI (n=18)	Gd-DTPA (n=5)	CE (n=18)
Visible	13	2	5	16
Invisible	5	16	0	2

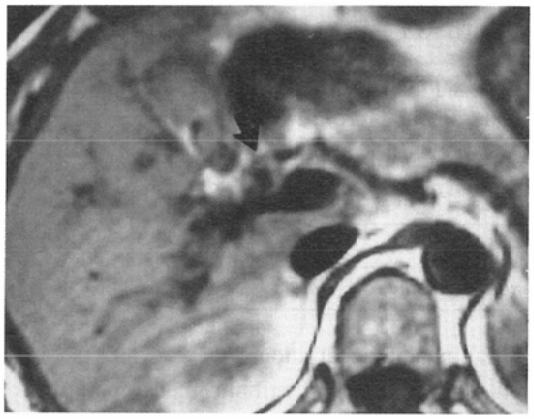

a)

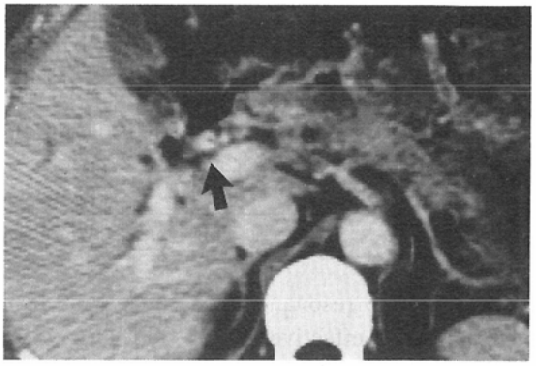

b)

Fig. 1 Infiltrative hilar cholangiocarcinoma. a) T_1 weighted MR image (T_1WI). b) HCE-CT. The tumor (arrow) was demonstrated as wall thickening of the bile duct.

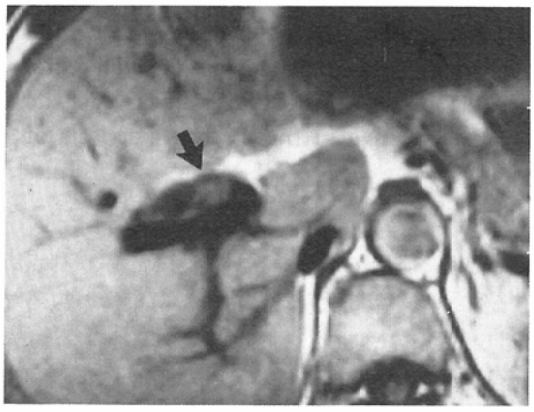

a)

b)

Fig. 2 Polypoid hilar cholangiocarcinoma. a) T_1WI. b) HCE-CT. The tumor (arrow) was demonstrated as soft-tissue masses in the dilated bile duct.

り50mlを点滴静注しながらスキャンを行うHigh Dose Contrast Enhancement CT（以下HCE-CT）を施行した．MRIはSiemens社製MAGNETOM（1.5T）でspin-echo（SE）法にて，T_1強調像：600～900/15/2 or 4（TR/TE/excitations）および，T_2強調像：2,000～3,000/90/1 or 2を撮像した．このうち5例には，Gd-DTPA 0.1mmol/kgを静注した後の，T_1強調像を加えた．artifact軽減のために，全例にpresaturationを行った．撮像方向はtrans-axial像を基本とした．スライス厚は10mmまたは5mmで測定マトリックスは256×256あるいは256×192とした．

III. 結　果

腫瘍描出能は，HCE-CTでは18例中16例（89%），MRIでは，T_1強調像で18例中13例（72%），T_2強調像で18例中2例（11%）とHCE-CTが優れていた．しかしGd-DTPA併用5例では，その描出能は5例（100%）であった．このうち1例はT_1強調像で描出不能，4例はT_1強調像でも描出可能であったが腫瘍の範囲がより明瞭となった．またT_2強調像で描出された2例はいずれもT_1強調像で描出可能であった（Table 1）．

MRI上腫瘍はその形態において，胆管癌の肥厚像としてとらえられる1型（壁肥厚型）と，胆管

Table 2　Signal intensity in MRI and attenuation value in CT

Visible tumor	MRI		CT	
	T1WI (n=13)	T2WI (n=2)	Gd-DTPA (n=5)	CE (n=16)
high*	0	1	5	15
iso*	3	1	0	0
low* (slightly)	10	0	0	1

*relative to liver parenchyma

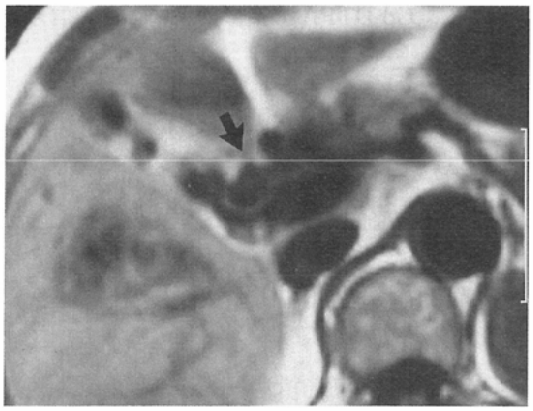

a）

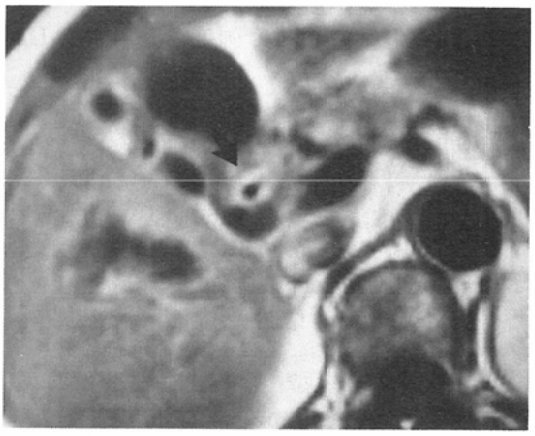

b）

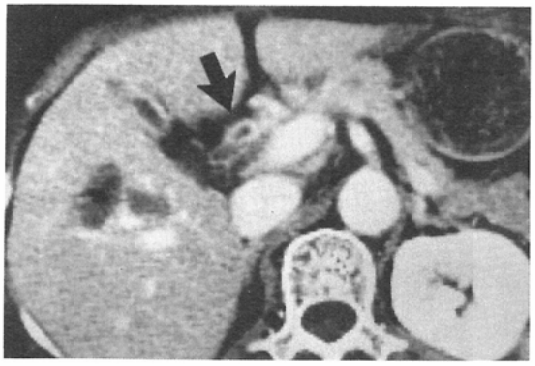

c）

Fig. 3　Infiltrative type. a）T_1WI：The tumor was undefined. b）Gd-DTPA enhanced T_1WI：The tumor（arrow）was strongly enhanced as high intensity area. c）HCE-CT.

内腔に突出するか，あるいは胆管の走行に一致するsoft tissue massとして見られる2型（腫瘤形成型）に分類された（Fig. 1, 2）．T_1強調像で描出可能であった13例中，2例（15%）が1型，11例（85%）が2型であった．手術および剖検のなされた12例の肉眼形態と腫瘍描出率およびMR像との関係を検討した．乳頭型1例，結節浸潤型5例の6例中5例（83%）で描出可能でありいずれもMRI上，2型を呈した．浸潤型6例中2例（33%）で描出可能であり，MRI上，ともに1型を呈した．

HCE-CTで描出可能であった腫瘍のうち16例中15例（94%）が，周囲肝実質よりhigh densityに描出され，1例（6%）のみがややlow densityであった．描出不能2例は，いずれも挿入されたドレナージチューブによるアーチファクトのために腫瘍の評価が困難なものであった．

MRIにおいて描出可能であった腫瘍の信号強度を，周囲肝実質の信号強度と比較検討した（Table 2）．T_1強調像では，13例中3例（1型1例，2型2例）はほぼ等信号，残りの10例（1型1例，2型9例）はやや低信号であった．いずれも拡張胆管よりやや高信号であったが，T_1強調像にて描出不能であったものは，腫瘍と拡張胆管の信号強度がほぼ同じでその鑑別が困難なものであった．T_2強調像では2例のうち1例はほぼ等信号，もう1例はやや高信号に描出されたが，いずれも2型で比較的大きな腫瘤であった．2型の小さな腫瘍あるいは1型の腫瘍は，空間分解能の低下のために描出困難であった．Gd-DTPA静注後の造影T_1強調像では5例すべてが高信号に描出された．このうち造影前T_1強調像で描出不能であったものが1例（1型），造影後により明瞭となったものが4例（1型2例，2型2例）であった．いずれも拡張胆管は，より明瞭な低信号に描出され，腫瘍と拡張胆管との境界が明瞭となり認識が容易となった（Fig. 3, 4）．またドレナージチューブ挿入症例でも，Gd-DTPAの造影効果により高信号と

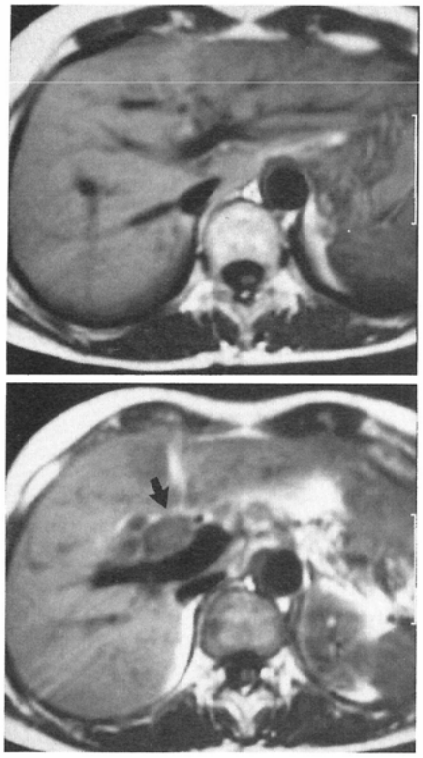

a）

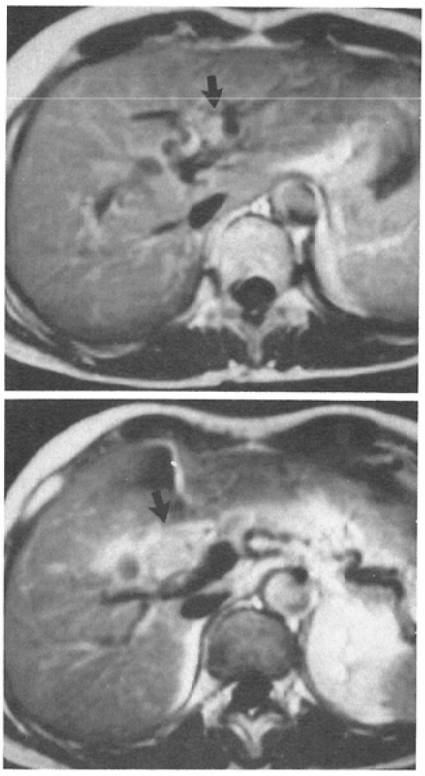

b）

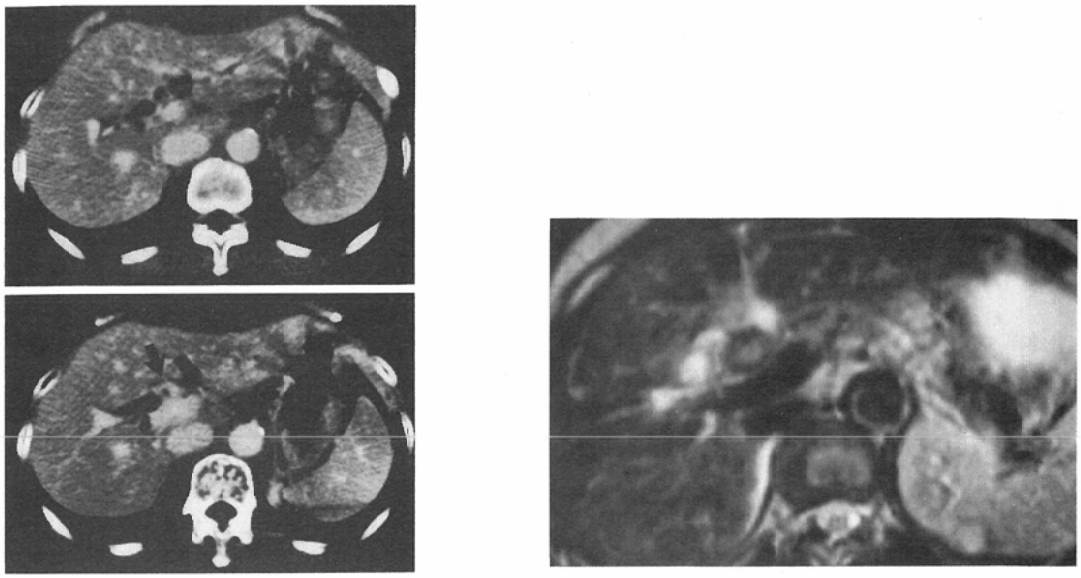

c)　d)

Fig. 4　Polypoid type. a) T_1WI : The tumor (arrow) was shown as soft-tissue masses. b) Gd-DTPA enhanced T_1WI : The tumor (arrow) was enhanced, and moreover detected at the Bl region. c) HCE-CT : The tumor was shown as high density area. d) T_2WI : The tumor was shown as iso intensity masses, compared with liver parenchyma.

なる腫瘍は，低信号に描出されるチューブの影響を受けることなく明瞭に描出された（Fig. 5）．しかし手術症例における腫瘍の進展範囲と造影範囲は必ずしも一致せず，腫瘍末梢側の炎症性変化のみの胆管壁も高信号に描出されており浸潤範囲の正確な同定は困難であった．

IV. 考　察

肝門部胆管癌のほとんどは閉塞性黄疸で発症し，肝内胆管の拡張はほぼ必発であることから，その診断に際しては拡張胆管を同定し，閉塞部位を確定した上で，同部に一致する腫瘍を同定することが重要である[3]．Levine[4]や Pedrosa ら[5)6)]は CT 上，胆管閉塞部位の診断は可能としているが，腫瘍そのものが同定できるとは述べておらず，また Choi ら[7)]は CT による肝門部胆管癌の腫瘍描出率を35例中14例40％と報告している．しかし菊池らは Slow Injection CT[8)]により24例中21例87.5％で描出可能であったとしており，本報告においても方法は異なるが，HCE-CT により，18例中16例89％が描出された．

これに対し MRI 18例中では，腫瘍描出は T_1強調像で13例72％でなされた．腫瘍は形態上，1型（壁肥厚型）と2型（腫瘤形成型）の2つに分類できたが，2型では T_1強調像で門脈と並走する拡張胆管の低信号域内に突出[9)]した，あるいはそれを置換する，周囲肝実質と等信号～やや低信号で拡張胆管部よりやや高信号の構造として認識しえた．認識不能は，腫瘍の信号強度と拡張胆管の信号強度近似しているか，腫瘍が小さいために拡張胆管の中に埋もれてしまい，その識別が困難な例であった．この場合，腫瘍と拡張胆管のコントラストの良い HCE-CT や Gd-DTPA 造影 T_1強調像が有用であった．

一方1型の場合，2型と比較して描出不良で，腫瘍部がスライス面に正切像として描出されればリング状の壁肥厚像として認識可能であるが，接線方向に描出されると腫瘍として認識することは困難と考えられる．この場合，腫瘍部と考えられ

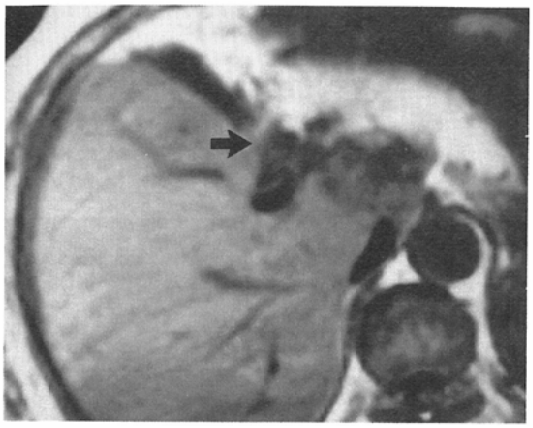

a)

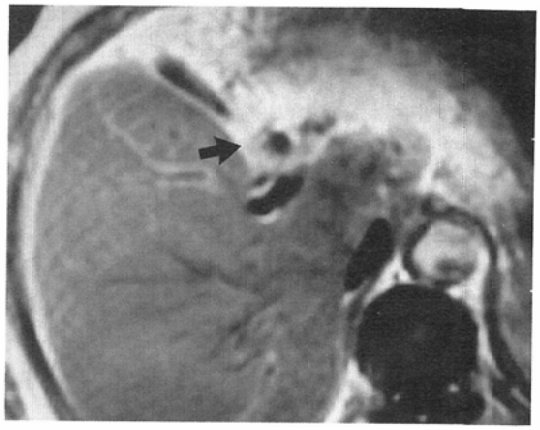

b)

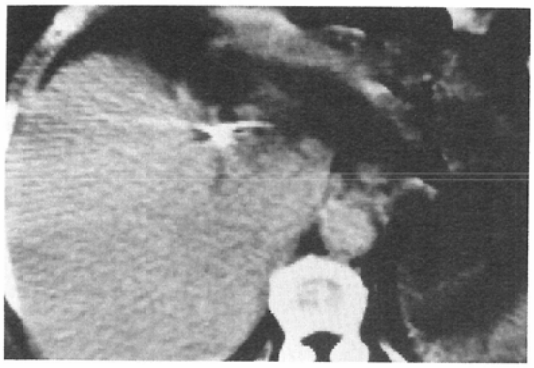

c)

Fig. 5 Infiltrative type. a) T_1WI : Signal intensity of the tumor was similar to surrounding tissues, so the tumor could not be depicted (arrow). b) Gd-DTPA enhanced T_1WI : The tumor was clearly shown as high intensity area (arrow). c) HCE-CT : The tumor could not be depicted because of artifact of the drainage tube.

る胆管の走行に対して正切像が得られるような para-axial 像の撮像により，有用な所見が得られる可能性があると考えられた．

T_2強調像では，呼吸性アーチファクトの影響が大きく空間分解能が低下し，組織間のコントラストも悪いことから肝門部の評価には適さず，18例中2型の比較的大きな腫瘍である2例に描出されるのみであった．ただ，16例の描出不能例は撮像時の加算回数が1回であるのに対し，この2例はともに加算回数を2回として撮像したものであり，2型に関しては腫瘍描出の可能性はあると考えられる．しかし撮像時間の延長は避けられず，また1型描出の可能性も明らかでないことから，今のところ腫瘍描出に関して T_2強調像の有用性は少ないと言える．

Dooms らは胆管癌9例の MR 像について検討しているが，腫瘍の信号強度はその組織構築によって異なり，間質結合織の多いタイプは T_2強調像で肝実質よりわずかに高信号を呈したと報告している[10]．今回，T_2強調像で描出可能であった2例のうち，肝実質とほぼ等信号を呈した1例は間質結合織の多寡では硬性型[2]であり，やや高信号を呈した1例は中間型であったことから，癌組織中の間質結合織の多寡が MRI 上の信号強度に影響を及ぼすことが推察された．

胆管癌は，CT 上造影剤の投与により濃染されにくい腫瘤あるいは胆管の壁肥厚像として描出されると考えられて[11]いたが，Choi ら[6]は浸潤型27例中，描出可能であった6例は造影 CT にて全例，高吸収域として描出されたと報告している．その理由として，浸潤型の腫瘍は結合組織に富んでおり，腫瘍の中で結合組織は大きな間質腔を形成し

ていることから，血管腔への造影剤のback diffusionは非常にゆっくりしたものであるため，間質結合織内に造影剤がより長く保存されるためであるとしている[12)~14)]．今回CTで16例中15例が高吸収域として描出されたが，特にHCE-CTによる大量の造影剤を使用しているため，いわゆる“しみだし”により，腫瘍の間質結合織内に造影剤がより多く，長く保持されるためであると考えられる．この15例のうち肉眼所見の得られた11例中10例はいずれも浸潤型あるいは結節浸潤型であるのに対して，低吸収域として描出された1例は乳頭型であったことは，Choiら[6)]の結果とほぼ一致する．

一方MR造影剤であるGd-DTPA静注後の造影T_1強調像が18例中5例で撮像されたが，いずれも腫瘍は明瞭に肝実質よりも高信号に描出された．Gd-DTPAの体内動態はヨード造影剤と同様で，経静脈性投与により速やかに血管内および細胞外液に分布することから[15)]，CTにおけるヨード造影剤と同じ機序で高信号化すると考えられる．通常のT_1強調像では拡張胆管と腫瘍の信号強度が近似しているために腫瘍が不明瞭な場合にもGd-DTPAの使用により，両者のコントラストが強くなるため腫瘍がより明瞭となる．

一般に，肝門部胆管癌では拡張胆管の閉塞部位に一致する腫瘍を同定することが重要であるが，検査施行時には大抵の場合，既にドレナージチューブが挿入されており，肝内胆管の拡張も軽度であることが多く，またCTではチューブによるアーチファクトが出現するために読影が困難な例も見られる．この場合でもMRIではGd-DTPAの使用により腫瘍は高信号，チューブは低信号となり，腫瘍の同定が容易となる．しかし，腫瘍の浸潤はないが炎症の及んだ胆管も濃染され高信号となるため浸潤範囲の正確な同定は困難であり，同様に，増殖性胆管炎などの腫瘤形成型の炎症性病変も高信号域として描出されることから(Fig. 6)，その鑑別には今後さらに検討を加える必要がある．

また，Fig. 7の如く，CTでは腫瘍部は血管系と同程度にまで濃染されるために，腫瘍とcavernous transformationとの区別は困難であるが，MRIでは血管系はflow voidにより無信号に，腫瘍部はGd-DTPAにより肝実質より高信号に描出されるために，その診断に際し有用と考えられる．このようにGd-DTPA造影T_1強調像は腫瘍の描出に優れ，HCE-CTでの読影困難症例に対しても有効であることからMRIとCTを相補的に用いることで，診断能が向上すると考えられる．今回は切除例が少ないために，進展度診断については検討を加えていないが，MRIは周囲臓器への浸潤診断に期待が持たれており，今後さらに症例

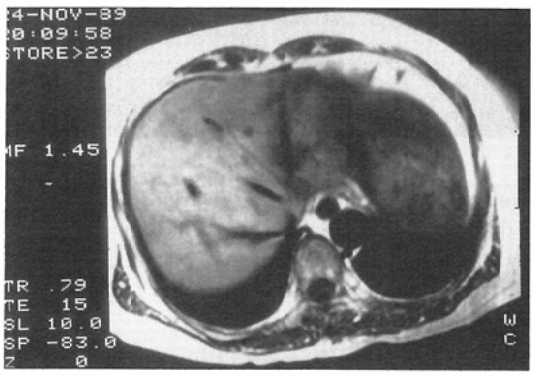

a)

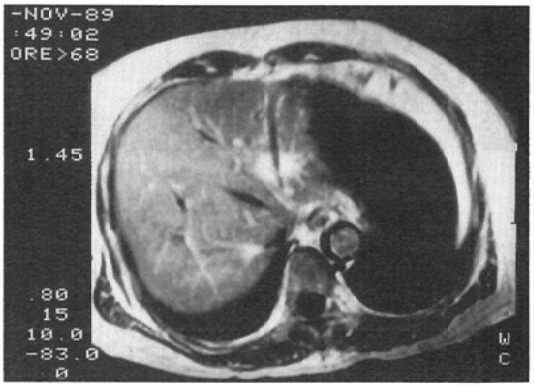

b)

Fig. 6　Proliferative cholangitis. a) T_1WI: The mass was demonstrated as ill-defined low intensity area arround the drainage tube. b) Gd-DTPA enhanced T_1WI: The mass was shown as high intensity area.

a)

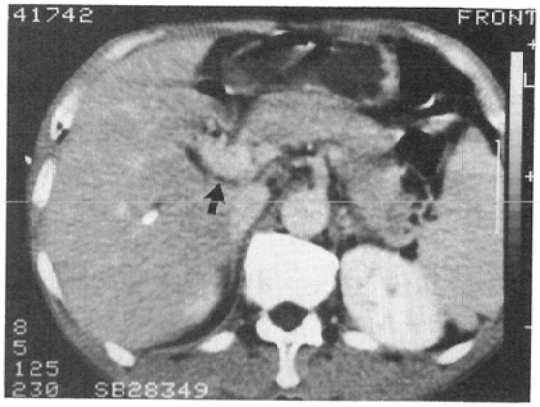

b)

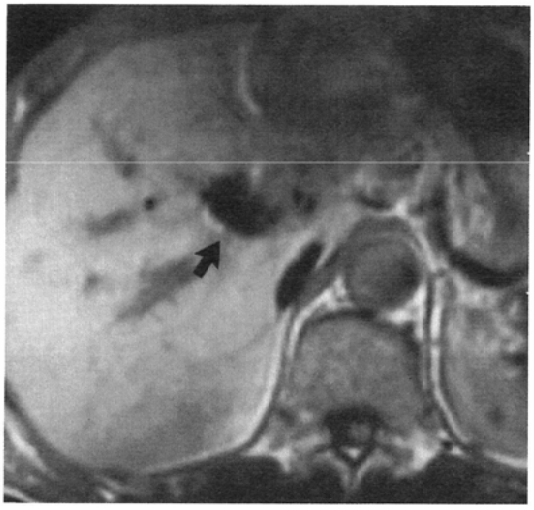

c)

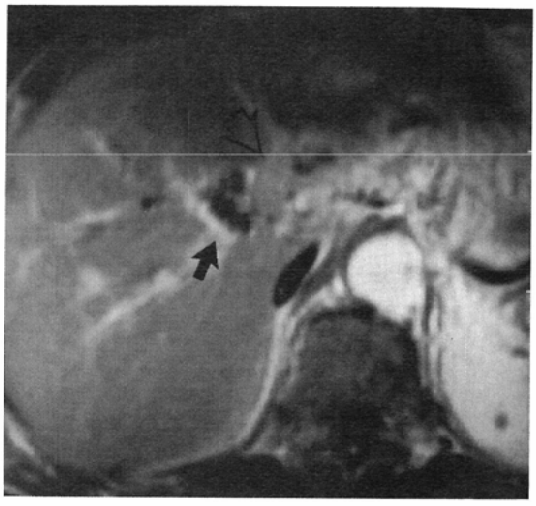

d)

Fig. 7 In this case we can see cavernous transformations, causing by tumor invasion. a) Portogram. b) HCE-CT : The tumor could not be differentiated from vessels at the hepatic hilus (arrow). c) T_1WI : Vessels were clearly shown as flow void (arrow), but the primary tumor was undefined. d) Gd-DTPA enhanced T_1WI : Both vessels (black arrow) and the primary tumor (white arrow) were clearly demonstrated.

を重ねて検討したい.

V. まとめ

1) 肝門部胆管癌における MRI の診断能と問題点および Gd-DTPA の有用性について HCE-CT と比較検討した.

2) 腫瘍描出能は HCE-CT の方が優れていた.

3) MRI上，腫瘍はT_1強調像で，拡張胆管よりやや高信号，肝実質よりやや低～等信号の腫瘤あるいは胆管の壁肥厚像として描出された．

4) Gd-DTPAの併用により腫瘍は濃染され拡張胆管との鑑別が容易となり，診断に際し有用であった．しかし，炎症性変化との鑑別が困難であり，今後の検討課題とされた．

5) ドレナージチューブ挿入例でCT上アーチファクトのため読影困難な場合でも，MRIではGd-DTPAの併用により腫瘍は明瞭に描出された．

6) MRIとCTを相補的に用いることにより，診断能が向上すると考えられた．

本論文の要旨は第49回日本医学放射線学会総会神戸において発表した．

文　献

1) 高橋範雄，伊藤　享，伊東久雄，他：超電導MRIによる肝十二指腸間膜の解剖，臨床放射線，34：1585—1589, 1989
2) 左合　直，小西淳二：胆肝細胞癌のMRI，腹部画像診断，9(12)：1025—1033, 1989
3) Levine E, Makland NF, Wight CT, et al: Computed tomographic and ultrasnic appearances of priamry carcinoma of the common bile duct. Gastrointest Radiol 4：147—151, 1979
4) Pedrosa CS, Casanova R, Rodriguez R: Computed tomography in obstructive jaundice. partl The levels of obstruction. Radiology 139：627—634, 1981
5) Pedrosa CS, et al: Computed tomography in obstructive jaundice. part II. The cause of obstruction. Radiology 139：635—645, 1981
6) Choi BY, Lee JH, Han MC, et al: Hilar cholangiocarcinoma: Comparative study with sonography and CT. Radiology 172：689—692, 1989
7) 菊池俊之，尾崎正彦，山本　宏，他：CTによる肝門部胆管癌の進展診断，腹部画像診断，9(7)：537—543, 1989
8) Dooms GC, Fisher MR, Higgins CB, et al: MR imaging of the dilated biliary trct. Radiology 158：337—341, 1986
9) Dooms GC, Kerlan JRK, Hricak H, et al: Cholangiocarcinoma: Imaging by MR Radiology 159：89—94, 1986
10) 日本胆道外科研究会編：胆道癌取扱い規約，第2版，金原出版，1986
11) 菊池俊之：胆道膵悪性腫瘍に対するSlow injection下dynamic CT scanの意義，日本医放会誌，45(8)：1121—1134, 1985
12) Muramatsu Y, Takayasu K, Moriyama N, et al: Peripheral low density area of hepatic tumors: CT-pathologic correlation. Radiology 16：49—52, 1986
13) Hudson TM, Vandergriend RA, Springfield DS, et al: Aggressive fibromatosis: Evaluation by computed tomography and angiography. Radiology 150：494—501, 1984
14) Itai Y, Ohtomo K, Kokubo T, et al: CT of hepatic masses: Significance of prolonged and delayed enhancement. AJR 146：729—733, 1986
15) Winkler ML, Ortendahl DA, Hylton NM, et al: Characteristics of partial flip angle and gradient reversal mR imaging. Radiology 166：17—28, 1988