The University of Osaka
Institutional Knowledge Archive

Title	口腔底癌の放射線治療
Author(s)	和田, 卓郎; 渕端, 孟; 牧野, 利雄 他
Citation	日本医学放射線学会雑誌. 1975, 35(9), p. 759-768
Version Type	VoR
URL	https://hdl.handle.net/11094/18842
rights	
Note	

The University of Osaka Institutional Knowledge Archive : OUKA

https://ir.library.osaka-u.ac.jp/

The University of Osaka

口腔底癌の放射線治療

大阪大学歯学部歯科放射線学教室（主任：淵端孟教授）
和田　卓郎　　渕端　孟
国立大阪病院放射線科
牧野　利雄
大阪大学医学部放射線医学教室（主任：重松康教授）
井上　俊彦　　重松　康

（昭和50年3月3日受付）

Radiotherapy for Carcinoma of the Floor of Mouth

By

Takuro Wada*, Hajime Fuchihata*, Toshio Makino**,
Toshihiko Inoue*** and Yasushi Shigematsu***
*Department of Oral Radiology, Osaka University Dental School
(Director: Prof. H. Fuchihata)
**Department of Radiology, National Osaka Hospital
***Department of Radiology, Osaka University Medical School
(Director: Prof. Y. Shigematsu)

Research Code No.: *603*
Key Words: *Carcinoma of the floor mouth, Radiotherapy*

This is a retrospective study of 49 patients with carcinoma of the floor of mouth, treated initially with radiation at Osaka University Hospital during the period of 1960–1972.

1) The modalities of radiotherapy were interstitial irradiation alone or external irradiation with or without interstitial radium implant, depending on the stage of the disease and by the judgement of staffs in charge.

2) Since the tissue tolerance of the floor of mouth is not high enough, the choice of modalities as well as careful modification in techniques and in fractionation scheme was found to be very important to improve the control rate with minimum complications.

3) Crude survival rates were 82% (1 year), 57% (3 year), and 44% (5 year) respectively.

4) The salvage operation in failure cases played an important role in improving the survival rates.

5) Although the osteoradionecrosis of the mandible was an inevitable complication in not a few cases, special emphasis has to be paid on the oral hygiene, which was found to be one of the essential factors to prevent the cases from falling into serious conditions.

6) The dental care before radiotherapy is one of the most important factors for the satisfactory management of the disease. The extraction of teeth or anything causing artificial wound has to be avoided after radiotherapy.

目　次

緒　言
臨床材料と治療法
治療成績
症例報告
考　按
1)　症例分布について
2)　治療法
3)　治療成績
4)　後障害について
まとめ

緒　言

口腔底癌は，口腔領域に発生する癌腫全体からみると比較的少なく，約15%を占めるといわれるが，臨床上しばしば遭遇するものの一つであり，その解剖学的特殊性からこの部位のみにとどまらず，舌，歯肉，下顎骨，さらには粗な組織間隙へ深く浸潤することも決して稀ではない．従つてこれに対する治療としては，この様な特殊な臨床的性格をふまえ，各症例に応じて手術療法や放射線療法がそれぞれ単独にあるいは両者の組合せとして採用されてきた．しかし，放射線療法においてはこの部位の組織耐容性が舌に比べ著しく劣るため，その根治的治療の遂行には，さまざまな工夫と充分な配慮が要求される．阪大放射線科における治療法は，1965年以降，放射線治療を主軸とした治療体系が採用され今日に至つているが，それ以前の症例も含め，過去12年間の口腔底癌治験例をもとにその治療法，予後について検討を加え，放射線治療の問題点を追求した．

臨床材料と治療法

大阪大学附属病院放射線科において1960年の初めから1972年8月末までの約12年間に治療を行つた症例数は49例で，その年齢分布ならびに性別は（図1）に示した．年齢については男性女性とも50歳，60歳代に最も多く（中央値：男性59.5歳，女性61歳），男女の比は40：9で，圧倒的に男性が多かつた．

初診時のTNM分類をみると（表1）に示したように T_1, T_2 症例に比べ，T_3, T_4 症例が極めて多く（77%），又頚部転移のあつた症例は全体の50%を占めた．一方，原病巣の病理組織所見別では，扁平上皮癌42例，腺様嚢胞癌2例，粘表皮癌1例，不明4例であり，扁平上皮癌の中19例は角化度の強い類上皮癌であつた．

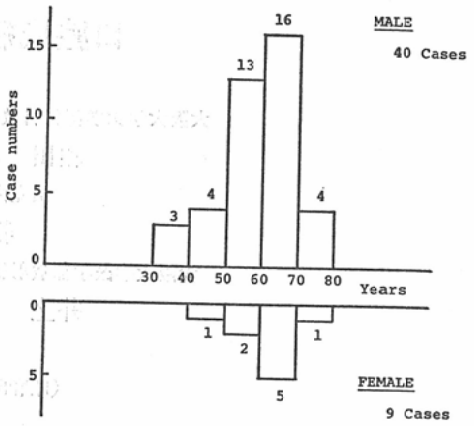

Fig. 1. Case Distribution
Osaka Univ. Hosp. (1960-1972.8)

Table 1. TNM Classification
Osaka Univ. Hosp. (1960—1972. 8)

	N 0	N 1	N 2	N 3	Total
T 1	6				6
T 2	3	2			5
T 3	8	8	1		17
T 4	8	4	4	4	20
Total	25	14	5	4	48

* Unknown 1

治療法は，1965年以前では，比較的術後照射症例が多いが，1966年以降は，放射線治療を主軸とした方針で，その組織耐容性をみながら根治的，姑息的照射を行ない，腫瘍の残存又は再発に対して外科治療を加味する方法を採用した．治療別の症例分布は，術後照射例10，放射線単独例25，根治照射後局所再発等のため手術をうけた症例14であつた．

原発巣に対する放射線治療法に関しては，48例中組織内照射のみ行なわれたもの8例，外部照射のみで治療されたもの25例，その他の15例は両者

Table 2. Survival Rate
Osaka Univ. Hosp. (1960—1972. 8)

	1 Y	2 Y	3 Y	4 Y	5 Y
T 1	6/6 (100%)	5/6 (83%±15)	5/6 (83%±15)	4/5 (80%±18)	4/5 (80%±18)
T 2	4/5 (80%±18)	3/5 (60%±22)	2/5 (40%±22)	2/5 (40%±22)	2/5 (40%±22)
T 3	15/17 (88%± 8)	10/12 (83%±11)	6/8 (75%±15)	5/8 (63%±17)	4/7 (57%±19)
T 4	15/20 (75%±10)	9/17 (53%±12)	7/16 (44%±12)	3/11 (27%±13)	1/8 (13%±12)
Crude	40/49 (82%± 5)	27/41 (66%± 7)	20/35 (57%± 8)	14/29 (48%± 9)	11/25 (44%±10)

の併用であつた．組織内照射は，殆んど Ra 針あるいは Co 針を使用し，Rn シードを用いたのは2例であつた．

1966年以降の一貫した放射線治療計画に基づいて，実際の根治照射に際しては，頚部リンパ節の部分を原発巣とともに照射野に含め，3～4,000 rad/3～4Wの外部照射を行なつて腫瘍の縮小程度や粘膜状況を各症例毎に注意深く観察し，組織内照射に切り換えるか，あるいは引続き照射野を絞り，場合によつては split course 等による線量配分も考慮しながら，総線量6～7,000rad/6～7Wを目標とした．

治療成績

T分類別粗生存率は，（表2），（図2）に示したごとく，82%（1年），66%（2年），57%（3年），48%（4年），44%（5年）である．T_2 症例群では T_3 症例群よりも成績がよくないという結果となつているが，それは例数が少なく，又治療後1～2年で他病死等による症例があつたためと考えられる．

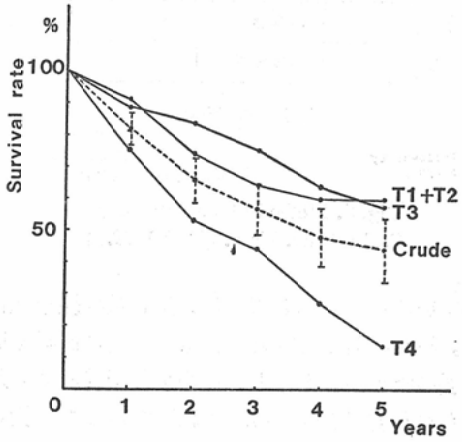

Fig. 2. Survival Curves
Osaka Univ. Hosp. (1960-1972.8)

一方，治療法による3年生存率は，放射線単独症例では53%，手術＋放射線症例で50%，放射線＋手術症例では75%であつた（表3）．この中で，放射線＋手術群が最も良い成績を示し，4年目より急激に低下はするが，照射後の腫瘍の残存や局所再発に対しても手術による救済の余地が充分残

Table 3. Surival Rate by the Treatment Method
Osaka Univ. Hosp. (1960—1972. 8)

	1 Y	2 Y	3 Y	4 Y	5 Y
RT	20/25 (0.80)	13/22 (0.59)	10/19 (0.53)	8/15 (0.53)	7/14 (0.50)
OP＋RT	7/10 (0.70)	6/10 (0.60)	4/8 (0.50)	4/8 (0.50)	3/7 (0.43)
RT＋OP	13/14 (0.93)	8/9 (0.89)	6/8 (0.75)	2/6 (0.33)	1/4 (0.25)

	Implant	External	Ext. +Impl.
T1N0	○○	○○*⊗	○
T2N0	⊗	○	◑
N1	○	●	
T3N0	○⊗*	○○○⊗	○○
N1	◑	○⊗*◑●	○○*●*
N2			○
T4N0	◑	○*●*●	○○*◑●*
N1		○*●*	◑●
N2		○●*●	○
N3		○*●*●●	

○ Well　● Died
⊗ Died, Intercurrent disease
◐ Died, Unknown cause
* Followed by surgery

Fig. 3. Method of Radiotherapy
Osaka Univ. Hosp. (1960-1972.8)

されていることを示している．又，放射線単独群では，根治照射を目的としたものの他に高齢や広汎進展のため手術不能との理由で放射線治療の対象となつた姑息照射例が含まれていたにも拘らず，5年生存率50%を得た．この値は，3年生存率53%と比較して大差なく，3年次降は再発率が低くなることを示している．以上の結果は，放射線＋手術群の成績と考え合せると，治療に際しては，先づ放射線治療を第一着手として選び根治照射として押し進めてよいことを示唆している．

次に放射線治療の手技による成績を（図3）に示した．原病巣の早期のもの（T_1, T_2）は，組織内照射，外部照射それぞれ単独でもよく制御され，特に組合せ療法に意義があるとは思われないが，進展度の高いもの（T_3, T_4）では，外部照射単独，あるいはそれを軸として組織内照射を組合せた方法が制御力の点ですぐれた手段であることを示している．

転帰および予後については，追跡調査の結果，図に示した様に24例が死亡している．この中，13例が原発巣あるいは頸部リンパ節転移で死亡しており，病期の進展していた症例にその傾向が窺えた．又，死亡時期は確認できたが，その原因を明らかに知ることのできなかつた症例は6例で，他の5例は他病死によるものであつた．

以上の様な治療方法で原発巣の制御は得られても，放射線治療後に遭遇する問題として，いわゆる下顎骨骨壊死（osteoradionecrosis）がある．治

Table 4. Complications of Radiotherapy
Osaka Univ. Hosp. (1960—1972. 8)

Case	TNM	Method and Dose		Complications	Treatments	Recovery
		External	Implant			
1	T1—N0	200 rad×30/43 d.		Osteomyelitis	Operation	○
2	T3—N1	200 rad×15/20 d.	6200 rad	Bony exposure	Mouth cleaning	○
3	T3—N0	200 rad×15/18 d.	6000 rad	Sequestrum formation	Mouth cleaning	○
4	T3—N0	200 rad×16/18 d. 200 ×13/17 d. 200 ×15/22 d.		Bony exposure	Mouth cleaning	○
5	T4—N2	300 rad× 7/ 8 d.	6000 rad	Sequestrum formation	Mouth cleaning	○
6	T4—N2	250 rad×16/21 d. 200 ×15/18 d.		Osteomyelitis	Operation	○
7	T3—N0	300 rad×10/14 d.	6300 rad	Bony exposure	Mouth cleaning	×
8	T3—N1	400 rad× 5/ 7 d. 300 ×11/15 d.		Bony exposure	Mouth cleaning	○
9	T3—N2	300 rad×11/13 d.	7500 rad	Bony exposure	Mouth cleaning	○

療後3～26カ月において，歯牙の動揺乃至は脱落，骨露出等がみられ，抜歯などの歯科的処置等により容易に顎骨骨髄炎を誘発し，腐骨形成をきたしたものを表4にとりまとめたが，それは49症例の中，9例で，全症例の18%に当る．治療手技別には，外部照射のみの4症例，外部照射に組織内照射を加えた5症例である．これら9例は殆んど進展症例で，照射総線量も 8,000rad 以上が多い．その障害は何らかの形で骨に及んでおり，発現時期，程度，期間に差異はあるが，1例を除き，外科的腐骨除去（3例），綿密な口腔内清掃の保持（5例）等により治癒した．

症例報告

症例1．34歳男性，口腔底右側第1小臼歯相当部の潰瘍型の扁平上皮癌 $T_3N_1M_0$，^{60}Co-γ 線による対向2門照射，照射野7×8㎝，1回病巣線量 400rad の連日照射にて 2,000rad/5回/7日を投与，（但し1回線量 400rad は連休等に遭遇したためである）2週間休止後，同条件で1回線量 300rad の連日照射にて 3,300rad/11回/16日を投与，いわゆる split course にて総線量5,300rad/16回/38日で腫瘍は完全に消失し，2年10カ月後の1973年9月現在，問題とすべき後障害，局所再発なく順調に経過している．

症例2．59歳男性，原発は右側舌下部で，口腔底全域ならびに舌前部にまで進展した硬結型の扁平上皮癌 $T_4N_2M_0$，^{60}Co-γ 線による対向2門照射，照射野8×11㎝，病巣線量 2,100rad/7回/8

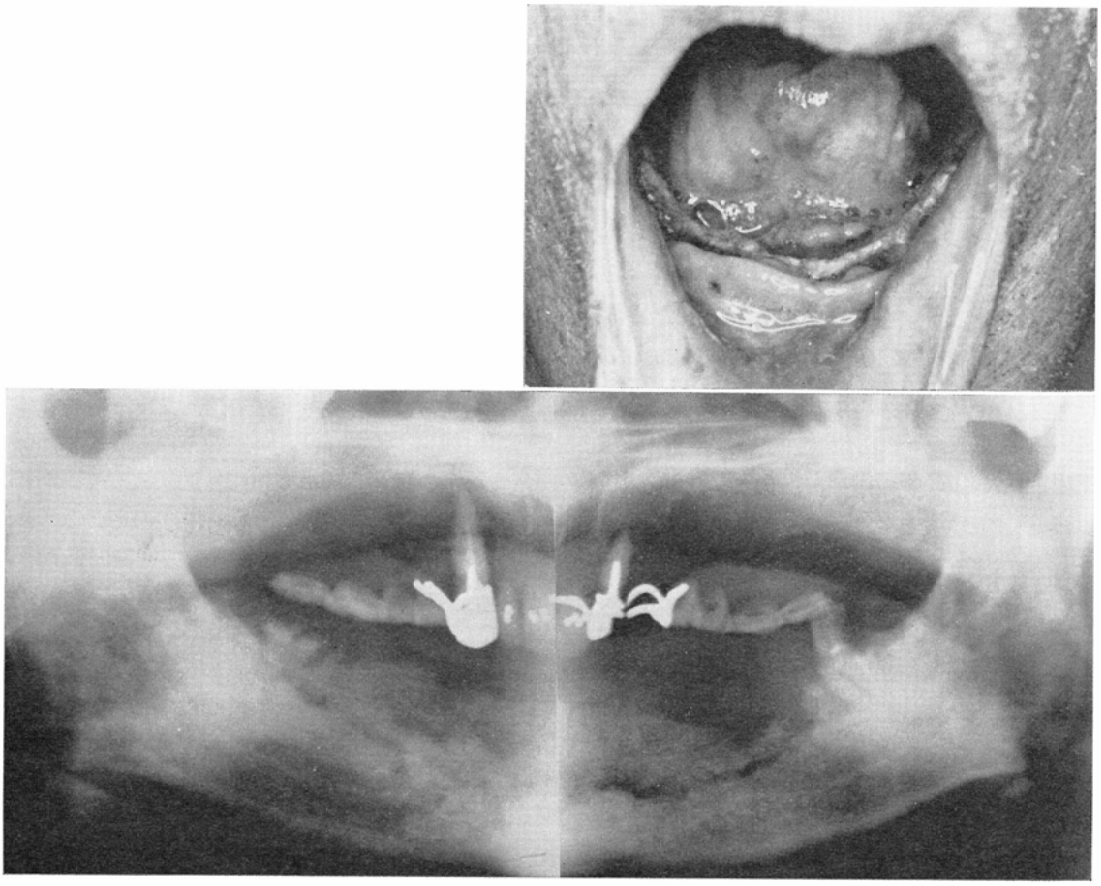

Fig. 4. Bony exposure and the radiographic evidence of sequestrum formation. (26 months after the completion of irradiation)

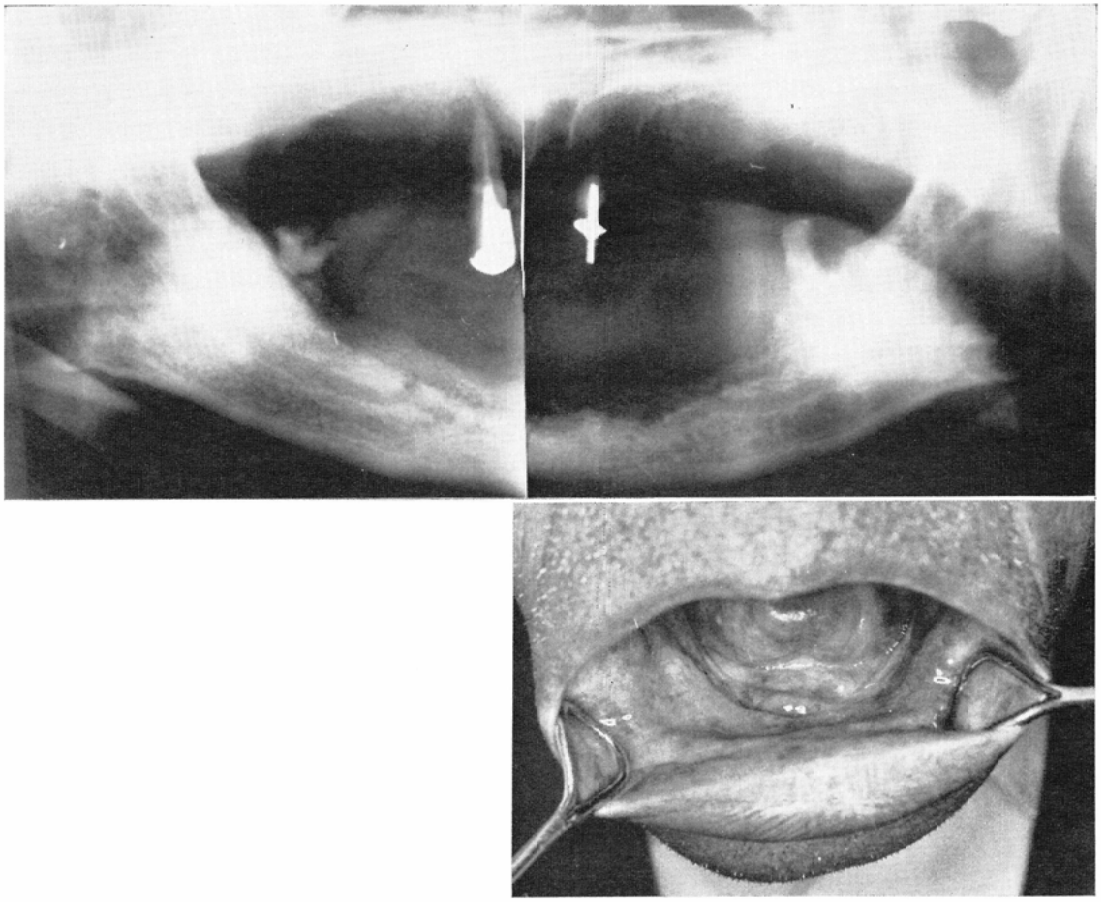

Fig. 5. Exfoliation of sequestrum and spontaneous healing of mucosal defect (4 months later)

日の照射を行ない，２週間休止後，Ra 針による組織内照射 6,000rad/73hr を投与した．又，両側の根治的頸部郭清術も行ない，腫瘍は完全に制御された．しかし，治療終了後半年頃より下顎歯牙の動揺が始まり，２年２カ月後では全歯牙の脱落と，右側大臼歯相当部より反対側小臼歯相当部に至る広範な骨露出が発現した．レ線的には同部歯槽堤の典型的な腐骨形成の像を示した（図４）.含嗽等による口腔内清掃を綿密に指導しその保持に努めた結果，約４カ月後，同部は完全な腐骨として骨体部より自然に分離し，正常な口腔粘膜によつて掩われ完全に治癒した（図５）.その後は後障害なく，1973年９月現在局所再発もなく経過している．

症例３．60歳女性．口腔底左側小臼歯相当部より正中にかけ，一部歯肉にも進展せる潰瘍型の類上皮癌 $T_4N_2M_0$，^{60}Co-γ 線による対向２門照射，照射野８×10cm．１回病巣線量 250rad の連日照射にて 4,000rad/16回/21日を投与，３週間休止後，照射野９×10cm，１回線量 200rad の連日照射にて 3,000rad/15回/18日を投与，総線量 7,000 rad/31回/65日の split course にて腫瘍は制御された．しかしながら，治癒後11カ月頃より下顎前歯の動揺をきたし，１年３カ月目に当科主治医に無断で某医にて抜歯処置をうけたところ，創傷治癒困難となり，遂には感染をおこし，疼痛，排膿を繰返すに至つた．レ線的には，左側小臼歯部より右側犬歯部に至る下顎骨骨髄炎の像を示した．抗

生剤投与等による保存的治療はきわめて困難で，遂に同部の下顎骨切除ならびに腸骨の骨移植を施行した．以後1年4カ月（放射線治療後2年7カ月）の1973年9月現在，治癒をみている．なお，切除標本からは腫瘍細胞はみとめられなかつた．

以上の症例は，放射線単独で治癒が得られたにもかかわらず，その予後にさまざまな異なつた経過をたどつた $T_{3\text{-}4}$ 症例であり，根治照射を行なつた場合の腫瘍制御と後障害との関係の多様性，さらには後障害の処置についての困難性を示唆している．

考　按

1）症例分布について

口腔底癌の性別発生頻度は，他の口腔内癌に比べ，男性にかなり多く，報告においても扱つた期間で多少の差異はあるが，男性優位の傾向を示している[1)2)4)6)]．Ash (1962)[2)]は30年間に扱つた219例の中，男性86.8%，女性13.2%と報告している．本報告においてもこれとほぼ同様の比率を示した．

病期進展の程度では，T_3, T_4 等の進行症例が多いが，このことは，部位が，咀嚼，嚥下等の口腔機能を営む上で舌の様に直接関与しない点，さらに自覚症状が，異物感，腫脹感によつて始まつている点等が挙げられよう．症状の発現から受診時までの期間として1～2カ月が大部分を占めるのであるが，その症状としては，潰瘍形成，疼痛，舌運動障害等が多く，それ以前の問題は患者に症状としてとらえられていない様である．何れにせよ，腫瘍がある程度の発育をし，歯肉，舌等，他部位へ進展した後に受診する場合が多い．

2）治療法

口腔底癌に対する治療法の第1着手として手術が採用されるのは，病巣がきわめて小さく限局している様な特殊な場合であり，それ以外は，機能保存の点からも先づ放射線治療を試みるべきである[10)18)]．根治照射を目的とした場合，その方法として組織内照射単独，外部照射単独，あるいは両者の組合せ等の選択は，腫瘍の位置，大きさ，進展度，さらには既述のごとく放射線に対する腫瘍の response のし方，粘膜反応などによつて左右される．本報告においては，大部分の症例が外部照射単独あるいは外部照射と組織内照射との組合せであつた．これは進行症例の多かつたためとも考えられるが，Campos[3)] の報告にある様に，早期症例を含め全 130例に ^{60}Co-γ 線による対向2門照射（総線量 6,500～ 6,600 R/6.5W）を行ない，組織内照射を組合せたのは僅か5例のみという画一的な手技もある．何れにせよ，それらの良否は制御力と後障害とに関する問題であるので後にまとめて討論したい．

実際の照射にあたつては，口腔内の衛生状態は常に良好に保つておくことが必要であり，とくに歯牙および歯周疾患は放射線治療開始前に適切な処置を行なつて，後述の後障害の誘因を除去しておくべきである．又，金属冠等の補綴物は，いたずらに放射線口内炎を助長し，治療遂行の妨げになるので撤去しておくことが望ましい．それには歯科医の協力が必要となろう[10)12)]．

3）治療成績

放射線治療による制御率については諸家の多くの報告があるが[2)3)20)]，これらの中には，照射後の腫瘍の残存あるいは再発に対して手術を行ない制御を得ている例も含まれている．私達の症例では，腫瘍の残存あるいは局所再発は14例（29%）（T_1 1例，T_3 5例，T_4 8例）にみとめられたが，全例手術を施行し，3年生存率では放射線単独群や，手術＋放射線群よりも良い成績を示した．このことは，根治照射，姑息照射として開始した症例において，その follow up を綿密に行ない，腫瘍の残存あるいは再発がみとめられた場合，直ちに手術を行なえば充分に救済の余地のあることを示すものと考えている．しかし，この場合，手術施行の時期に対する判断が予後に大きな影響を与えることは云うまでもない．Chu[5)] もこの救済率が高率であつたと報告している．放射線単独群の5年生存率が3年生存率と大差なく安定している結果が得られたが，再発症例がほとんど1～2年以内にみられており，また Montana[19)] の報告によると死亡の約95%は，治療後3年の間にみられ

るという点と考え合せ興味深い[8]．

一方，放射線治療の手技別による成績では，照射後，腫瘍の残存あるいは局所再発のため手術を必要とした14例についてみてみると，組織内照射単独群では8例中1例（13%），外部照射単独群では25例中9例（36%），両者を組み合せた群では15例中4例（27%）であつた．これらの成績から直ちに外部照射単独という手技が適切でないということは一概には云えない．なぜならば，この群の中には，初診時より明らかに照射後手術を必要とするであろう高進展症例も含まれているからである．そこでこれを生存率で比較してみると，組織内照射単独群では8例中6例（75%），外部照射単独群では25例中14例（56%），両者を組合せた群では15例中9例（60%）で，組織内照射単独群は別として，外部照射単独と両者の組合せの手技との間には，その成績にほとんど差は見出せなかつた．このことは，外部照射単独でもかなり制御し得ることを示唆している．Chu[5]は，T_2, T_3 症例において，両者の組合せの方が外部照射単独よりもやや好成績であつたと報告しているが，Campos[3]のように，画一的ではあるが外部照射のみで高い制御率を得ている報告もある．要するに，組織耐容性を充分考慮しつつ不必要な照射を避け，各症例に最も適応した手技を選ぶべきであろう．

次に，所属リンパ節転移の有無による生存率は，転移のある症例では23例中10例（43%），転移のない症例では25例中20例（80%）であつた．顎下リンパ節は，転移の有無にかかわらず原発巣と同じ照射野に含めて最低 3,000～4,000rad/3～4W照射し，臨床的にリンパ節転移のある症例は，剔出ないしは頚部郭清術を施行したが，転移のある症例の生存率は明らかに低い値を示した．Cherry[4]は，口腔癌におけるリンパ筋転移の有無は，5年生存率において差はみとめなかつたと報告し，又，Fletcher[9]は，頚部の subclinical disease に対しては 4,500～5,000rad/5Wの照射で90%の制御を得ると報告しているが，私達の成績では，舌癌と同様口腔底癌においても，初診時のリンパ節転移の有無がその予後に少なからぬ影響を有するものと考えられる．遠隔転移は，2例に肺転移がみとめられ，これらはいずれも原発巣が腺様嚢胞癌で，初診時よりそれぞれ6年4カ月，4年3カ月の1973年9月現在．全肺野に多数の転移巣をみとめるが，局所再発はなく生存している．

4）後障害について

放射線による後障害は，原発部位を中心としてその程度，範囲などさまざまな形態をもつて現れるが，最も究極的かつ致命的な障害は下顎骨骨壊死である．その頻度については，Mac Comb[15]は，69例中39例（56.5%），奥山[21]は，1年以上生存者15例中5例(33.3%)と報告している．この様な値は，その原因として考えられる多くの要素すなわち線量，照射方法（線源の種類，照射容積，照射野，分割法）など，さらには患者の口腔の健康状態（歯牙を含めた口腔内衛生状態，抜歯の有無およびその時期）などの因子が複雑に関連しているため，一概に論じ難いが，他の口腔内癌の中でも比較的高い値を示している．

照射方法については，外部照射単独と，外部照射組織内照射併用との間に頻度の差は見出せなかつた．後者の方が頻度が高いという報告もあるが[13][15]，決定的な根拠はみとめていない．しかし，私達の臨床的な観察では，外部照射組織内照射併用症例においては，骨露出，腐骨形成化は極端ではあるが，比較的局限性があり，その経過においていわゆる aseptic な骨壊死を示した症例がほとんどであつた．このことは，Ra 針が下顎骨舌側に接して刺入されるためと大量の線量が集中するのは骨の一部であるため，骨の障害の範囲が比較的限られており全般的な防御機能は多少残されているものと考えられる．事実，症例報告にある様に，腐骨形成は患側より健側に及ぶが歯槽骨を中心として生じており，自然脱落後正常な口腔粘膜によつて被覆されている．一方，外部照射単独症例では，骨露出などは極端ではないが，照射野に含まれる骨全体は均等に大量の線量を受けているため，骨壊死の範囲は広く，一たび感染の機

会があれば急速にseptic は経過をたどり，重篤な結果に陥り易い．この様なseptic な骨壊死のため手術を余儀なくされた症例は2例であつた．

照射線量と後障害発現との関係は，時間因子も関与するため[13)14)]一元的には論じられないが，諸家の報告にもある様に癌治療線量で現実に生じており，奥山ら[22)]は，口腔癌12症例（照射線量4,200～10,300R）の下顎骨 microradiogram の分析から，障害発現の線量閾値決定は困難としながらも，癌治療線量では骨に不可逆的な障害をもたらすものと推定している．

私達の9症例では，合計線量で5,300～10,800 rad 照射されており5例は8,000rad 以上であつた（外部照射単独の4症例は1,750～2,760ret に相当）．牧野[16)]は，舌癌について外部照射後の組織内照射では8,000R以上で骨壊死等の後障害を多くみたと報告している．Gowgiel[11)]は，猿を用いた実験で250kVp X-ray を1回207～224Rで分割照射を行ない総線量4,500Rで骨壊死を生じる例があり，7,500R以上ではその頻度も増し，又，発現の時期も早くなると報告している．

いずれにせよ，この発現の機作が骨の血管系や細胞系の障害によるものであり，癌細胞致死線量で容易に惹起されるものである以上，臨床的に腫瘍の制御を第1目標とした場合，ある程度不可避な問題といわざるを得ない．しかしながら，組織耐容性の低い特殊な部位であるだけに，如何にしてこの様な後障害の発現を可及的防ぐか，放射線治療法に充分な配慮と工夫をこらすことが今後の大きな課題である．実際，かなりの線量の照射により原発巣の治癒も得られ，後障害もみられない症例も多くあり，これらの症例の分析も大切である．

次に，後障害発現の誘因として歯牙の処置の問題がある．歯牙の存在が感染源として働くという考え方や，Elmer[8)]が犬を用いた実験で，照射前の抜歯により骨髄炎の発現が有意差をもつて減少したという報告などから，積極的な照射前抜歯も示唆されるが，骨壊死は無歯顎においても生じる事実もあり[7)17)]抜歯後治癒を待つため放射線治療を遅らせる様な抜歯は時間の無駄である．従つて，抜歯の適応は極めて慎重を要する．さらに抜歯に際しては単なる歯牙の抜去のみならず，歯槽骨突起の除去もぜひ必要で場合によつては粘膜骨膜弁の縫合など速やかな治癒促進の方策がとられることが望ましい．私達は，照射後，歯肉部粘膜萎縮のため抜歯窩の吸収不全を伴つた歯槽骨突起部から粘膜が破れ，遂には広い骨の露出を呈した症例を経験している．照射後の抜歯については，症例報告にもある様に，粘膜や骨の防御機能が極めて減弱しているため感染し易く結局広汎な骨壊死を招来する．私達は，照射後の抜歯や人為的な創傷は先ず禁忌と考えている．Paterson[23)]も同様の見解を示しその危険性を述べている．従つて，照射前の抜歯など口腔管理に関する処置は放射線治療計画の一環としてその中に含まれるべきであり，慎重な配慮を必要とする．

一旦生じた骨壊死に対する積極的な治療法は，腐骨除去乃至は下顎骨切除等の外科的処置しかない．しかし，私達の症例にみられた様に，綿密な口腔内清掃を指導し，汚染，感染の危険から避けることにより非観血的に一応治癒をみた事実は，的確な口腔管理と慎重な follow-upの重要性を意味するものである．

まとめ

大阪大学放射線科において1960年より1972年8月までの約12年間に取扱つた口腔底癌49症例の治験をもとに，その治療法ならびに予後について検討を行なつた．

1） 口腔底癌は，組織耐容性に問題はあるが，根治照射の適応となり得る．

2） 照射方法として，腫瘍の進展の程度，範囲等により，組織内照射，外部照射などの単独，又は両者併用の手技が採られるが，根治照射を行なう上で留意すべきは，腫瘍の反応のし方や粘膜の状態を各症例毎に注意深く観察し，外部照射の場合，split-course 等の採用など線量配分に工夫をしたり，小線源による組織内照射に切換えるなど充分な配慮が必要である．

3） 根治照射後の局所再発や腫瘍残存に対して

手術を行なうことにより，制御率の向上が得られた．

4）照射前における歯牙の処置，とくに抜歯は，放射線治療計画の一環として扱われるべきで，照射後の抜歯や人為的な粘膜の創傷は，septicな骨壊死を惹起する恐れがあり，まず禁忌である．

5）骨壊死などの放射線後障害は，ある程度不可避ではあるが，照射法にさまざまな工夫と充分な注意を払うこと，さらに治療後，綿密な経過観察と的確な口腔管理を行なうことより重篤な続発症を避け得，充分治癒効果が期待できる．

References

1) Ash, C.L. and Miller, O.B.: Radiotherapy of cancers of the tongue and floor of the mouth. Am. J. Roentgenol. 73 (1955), 611—619.
2) Ash, C.L.: A Twenty-five year study. Am. J. Roentgenol. 87 (1962), 419—430.
3) Campos, J.L., Lampe, I. and Fayos, J.V.: Radiotherapy of carcinoma of the floor of the mouth. Radiol. (1971), 677—682.
4) Cherry, C.P., Clucksmann, A. and Walter, L.: The influence of tumor type, persistent precancerous lesions and lymphnode involvement on the results of radiotherapy in oral cancers. Br. J. Radiol. 40 (1967), 612—618.
5) Chu, A. and Fletcher, G.H.: Incidence and causes of failures to control by irradiation the primary lesions in squamous cell carcinomas of the anterior two-thirds of the tongue and floor of mouth. Am. J. Roentgenol. 117 (1973), 502—508.
6) Correa, J.N., Bosch, A. and Marcial, V.A.: Carcinoma of the floor of the mouth. Review of clinical factors and results of treatment. Am. J. Roentgenol. 99 (1967), 302—312.
7) Dodson, W.S.: Irradiation osteomyelitis of the jaws. J. Oral Surg., Anesth. & Hosp. D. Serv. 20 (1962), 467—474.
8) Elmer, N.G., Chambers, Jr., F.W., Ogden, H.S., Coggs, G.C. and Crane, J.T.: Osteomyelitis of the mandible following irradiation. Radiology 72 (1959), 68—74.
9) Fletcher, G.H.: Elective irradiation of subclinical disease in cancers of the head and neck. Cancer 29 (1972), 1450—1454.
10) Fletcher, G.: Textbook of radiotherapy. Lea & Febiger, Philadelphia, 2nd ed. 1973.
11) Gowgiel, J.M.: Experimental radio-osteonecrosis of the jaws. J. D. Res. 39 (1960), 176—197.
12) Hayward, J.R., Kerr, D.A., Jesse, R.H., Castigliano, S.G., Lampe, I. and Ingle, J.I.: The management of teeth related to the treatment of oral cancer. C.A. (N.Y.) 19 (1969), 98—106.
31) 堀内淳一，奥山武雄，猪俣宏史，足立　忠：口腔癌放射線治療後の粘膜骨障害．臨牀放射線，14 (1969)，622—626.
14) Kim, J.H., Chu, F.C.H., Pope, R.A., Woodard, H.Q., Bragg, D.B. and Shidnia, H.: Time dose factors in radiation induced osteitis. Am. J. Roentgenol. 120 (1974), 684—690.
15) MacComb, W.S.: Necrosis in treatment of intraoral cancer by radiation therapy. Am. J. Roentgenol. 87 (1962), 431—440.
16) 牧野利雄：舌癌の放射線治療の改善に関する研究．日本医放会誌，33 (1973)，308—322.
17) Marchetta, F.C., Sako, K. and Holyoke, E.D.: Treatment of osteoradionecrosis by intraoral excision of the mandible. Surg. Gyn. & Obst. 125 (1967), 1003—1008.
18) 宮川　正，山下久雄，梅垣洋一郎：放射線治療学，朝倉書店，1966.
19) Montana, G.S., Hellman, S., von Essen, C.F. and Kligerman, M.M.: Carcinoma of the tongue and floor of the mouth. Results of radical radiotherapy. Cancer 23 (1969), 1284—1289.
20) Murphy, W.T.: Radiation therapy. W.B. Saunders Co., Philadelphia, 1959.
21) 奥山武雄，堀内淳一，足立　忠，猪俣宏史：口腔領域における放射線骨障害（いわゆる放射線骨壊死）に関する考察—第1報発生頻度とX線写真所見について—．臨牀放射線，14 (1969)，472—481.
22) 奥山武雄，国光隆史，水野明夫，足立　忠：口腔癌の放射線治療に伴う骨障害（いわゆる放射線骨壊死）第2報：Microradiogram 所見について．日本医放会誌，33 (1973)，110—120.
23) Paterson, R.: The treatment of malignant disease by radiotherapy. Edward Arnold, 2nd ed. London, 1963.