The University of Osaka
Institutional Knowledge Archive

Title	腎過誤腫のイメージ診断
Author(s)	田中, 健; 中村, 仁信; 崔, 秀美 他
Citation	日本医学放射線学会雑誌. 1983, 43(2), p. 278-284
Version Type	VoR
URL	https://hdl.handle.net/11094/18843
rights	
Note	

The University of Osaka Institutional Knowledge Archive : OUKA

https://ir.library.osaka-u.ac.jp/

The University of Osaka

腎過誤腫のイメージ診断

大阪大学医学部放射線科
田中　健　中村　仁信　崔　秀美
久　高志　川本　誠一　森本　耕治
堀　信一　吉岡　寛康　黒田　知純

（昭和57年2月18日受付）
（昭和57年6月11日最終原稿受付）

Image Diagnosis of Renal Angiomyolipoma

Takeshi Tanaka, Hironobu Nakamura, Soomi Choi, Takashi Hisa,
Seiichi Kawamoto, Kohji Morimoto, Shinichi Hori,
Hiroyasu Yoshioka, and Chikazumi Kuroda
Department of Radiology, Osaka University Medical School

Research Code No.: 518

Key Words: Renal angiomyolipoma, Computed tomography, Ultrasonography, Angiography

Five cases of renal angiomyolipoma without associated tuberous sclerosis were diagnosed by urography, ultrasonography, computed tomography (CT), and angiography before the operation.

Urography demonstrated the existence of the mass in all cases without providing the pathological nature of the mass.

Although ultrasonography revealed an internal high echo of angiomyolipoma in all cases, it was difficult to differentiate from other echogenic tumors.

CT which identified fat density in the tumor was very valuable in making the accurate diagnosis in all cases. A small fatty area in the tumor and the association of the tumor of a different nature were pitfalls of CT diagnosis of renal angiomyolipoma. Ultrasonography and/or angiography complemented the accurate diagnosis in such cases. CT also identified the characteristic aneurysmal dilatation in two cases.

The growth of the tumor was exophytic in all cases.

The bleeding from the tumor was found in three symptomatic cases. The location and the extent of the bleeding were accurately demonstrated by CT and ultrasonography.

I. はじめに

腎過誤腫は，比較的珍しい中胚葉性混合腫瘍で，組織学的には脂肪組織，血管，及び平滑筋から構成されている[1)2)]．一般に良性腫瘍とされており，臨床的には腎癌との鑑別が重要である[3)]．

腎過誤腫の診断には，排泄性尿路造影法（以下UG）[4)5)]，及び血管造影法（以下AG）[5)~9)]が用いられてきたが，最近ではこれらに加えて，コンピューター断層法（以下CT）[10)~14)]や超音波検査（以下US）[11)15)16)]が利用され，腫瘍の内部構成成分，特に脂肪組織の描出により，腎癌との鑑別も術前に可能になってきた．しかし脂肪組織の確認はCTでも必ずしも容易でなく[10)]，腫瘍内外への出血や，まれではあるが腎癌との合併は[17)18)]診断を困難にすることがある．これらの症例に対しては，一つの検査法だけでなく，他の検査法も併用して診断する必要があるが，腎過誤腫の総合イメージ診断に関する報告は少ない．

今回著者らは上記の観点から，術前に診断できた5例の腎過誤腫について，UG, US, CT, AG所見の総合的検討を試みたので報告する．

II. 対象と方法

対象は組織学的に確診された5例の腎過誤腫である．男性2例と女性3例で，年齢は37歳から57歳にわたり，平均年齢は45歳であった．結節性硬化症を合併した症例はなかった．しかし，このうち1例には同一腎に腎癌の合併が認められた．

全例にUG, US, CT, AGを施行した．UGでは透亮像の有無と腎盂腎杯の変形の有無，USでは腫瘍の内部エコーパターン，CTでは脂肪濃度の吸収値と，その腫瘍内に占める割合，腫瘍に合併した出血，及び動脈瘤様拡張像の有無を検討した．また腎過誤腫に多い腎外性発育の頻度も，あわせて検討した．CTはGE社製CT/T8800を使用し，65%アンギオグラフィン100mlをできるだけ速く点滴静注してenhancementを行なった．またUSは横河電機社製U-somic model RT100, U-sonic model RT2000と東芝社製Sonolayer-C model SAC-12Aを使用した．

Table 1 Clinical findings

Case	Age (y.o.)	Sex	Laterality of the tumor	Symptoms	Association of different tumor
1	48	Man	left kidney	abdominal pain fever up	—
2	57	Woman	right kidney	asymptomatic	—
3	41	Woman	right kidney	abdominal pain anemia shock	—
4	42	Man	left kidney	asymptomatic	renal cell carcinoma (Clear cell type)
5	37	Woman	left kidney	abdominal pain fever up anemia palpable tumor	—

III. 結　果

全各症例の年齢，性，腫瘍の部位，症状徴候及び他の腫瘍の合併の有無をTable 1にまとめた．またUG, US, CT, AG所見はTable 2にまとめた．

UGでは腫瘍の一部が腎内部にくい込むように発育していた1例で腎盂腎杯に変形がみられた．

腎過誤腫の内部構成，及び出血に関する各検査法の所見は以下の通りであった．

i）UGでの透亮像．

5例中最も脂肪組織に富んでいた1例に，腫瘍内の透亮像がみられたが，他の症例にはみられなかった．

ii）USでの腫瘍の内部エコーパターン．

4例の腫瘍の内部エコーパターンには，強い高レベルのエコーの部分が，それぞれ認められた．この高レベルのエコーの部分が腫瘍内に占める割合は各症例により差があった．症例1と症例2では，腫瘍全体が高レベルのエコーで一塊となっていた（Fig. 1a. Fig. 2）．腫瘍内出血が無エコー域となり，これが腫瘍の大部分を占めていた症例3では，高レベルのエコーは正常腎部との間のごく一部分にしかみられなかった（Fig. 3a）．腎癌を合併していた症例4も，腎過誤腫は不均一な内部エ

Table 2 Radiological findings

Case	UG		US	CT			AG	Exophytic
	radio-lucency	distortion of pelvo-calyceal system	internal high echo level	fatty density	CT findings	vascular dilatation	aneurysmal dilatation	
1	−	+	+	−48HU	primarily fatty tumor. perirenal, pararenal and subcapsular hematoma.	+	+	+
2	−	−	+	−52HU	primarily fatty tumor.	−	+	+
3	−	−	+	−27HU	intratumoral hematoma. small fatty density. subcapsular hematoma.	−	+	+
4	−	−	+	−70HU	fatty tumor intermixed with tissue density.	−	+ (microaneurysm)	+
5	+	−	not detected	−65HU	primarily fatty tumor. 2 large perirenal hematomas.	+	+	+

Case 1.

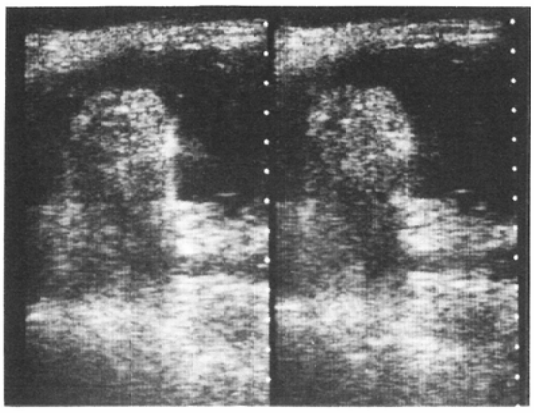

Fig. 1a　Ultrasonogram of the left kidney. Strongly echogenic mass in the upper pole.

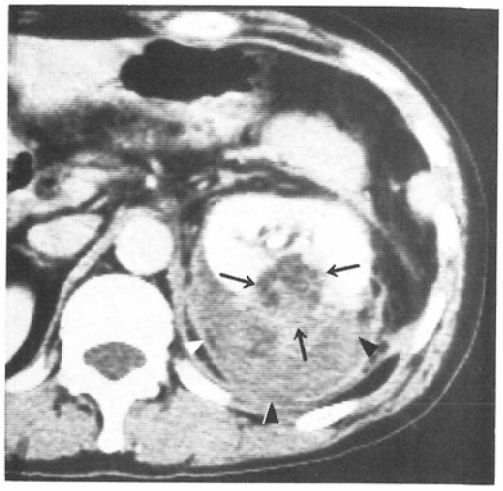

Fig. 1b　Post-contrast CT scan. Primarily fatty tumor (arrows) with perirenal hematoma (arrow heads) from the posterior aspect of the upper pole. Gerota's fascia is thicker than normal.

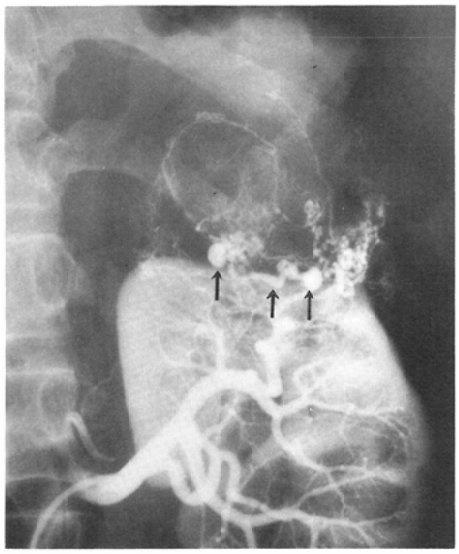

Fig. 1c　Left renal arteriography. Exophytic hypervascular tumor with aneurysmal dilatation (arrows) in the upper pole.

Fig. 1d　Post-contrast CT scan. High density (arrows) equal to that of aorta posteriorly in the upper pole, corresponding to aneurysmal dilatation.

コーパターンの腫瘍であったが，この中に強い高レベルのエコーが点在していた．一方腎癌は不均一な高レベルのエコーが一塊となったパターンを呈しており，両者のエコーパターンが異なっていた（Fig. 4a）．

症例5は脂肪組織に富む腎外性に発育した腫瘍であり，血腫が大きかったために，USではこの血腫による無エコー域しか描出できなかった．

iii）CTにおける腫瘍内脂肪濃度．

各症例の脂肪濃度は−27HUから−70HUの範囲にわたっていた．この脂肪濃度の腫瘍内に占める割合は，USにおける腫瘍エコーパターンでの

Case 2.

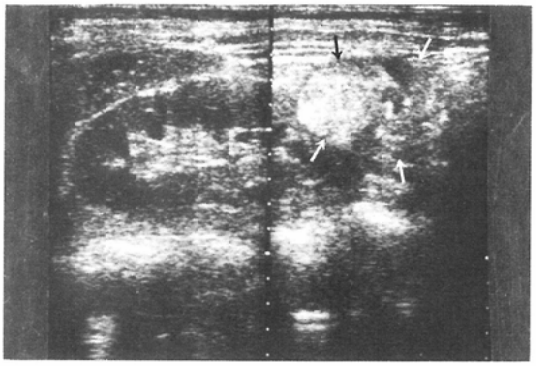

Fig. 2 Ultrasonogram of the right kidney. Strongly echogenic exophytic mass (arrows) in the lower pole.

高レベルのエコーの部分と同様に，各症例により差があった．症例1，症例2，症例5では腫瘍がほとんど脂肪組織で占められており（Fig. 1b, Fig. 5a.），症例3では脂肪濃度はごくわずかにしか確認できなかった（Fig. 3b）．

また腎癌を合併していた症例4では，腎過誤腫には脂肪濃度があったが(Fig. 4b)，腎癌には脂肪濃度がなく(Fig. 4c)，術前に同一腎に異なった内部構成成分の腫瘍の合併を診断することができた．

iv）腎過誤腫に合併した出血のUS, CT所見．

出血が合併していた3例には，腹痛，貧血，ショックなどの症状があり，US, CTで出血が確認できた（Fig. 1a, Fig. 1b, Fig. 3b）．

出血は3例ともUSで無エコー域として描出され，CTでは血腫は均一な吸収域として認められ，この部分は造影剤の静注によつても吸収値の上昇がなかった．またCTでは出血部位も診断可能で被膜下血腫，腎周囲血腫及び腫瘍内血腫を鑑別することができた．血腫の吸収値はOHUから35 HUの範囲であった．

無症状であった2例（症例2，症例4）には出血はなかった．

v）AG及びCTでの動脈瘤様拡張像．

AGで5例中4例に腎過誤腫に特徴的な動脈瘤様拡張像があった(Fig. 1c, Fig. 5b)．他の1例は"ブドウの房"様の微小動脈瘤があった．

Case 3.

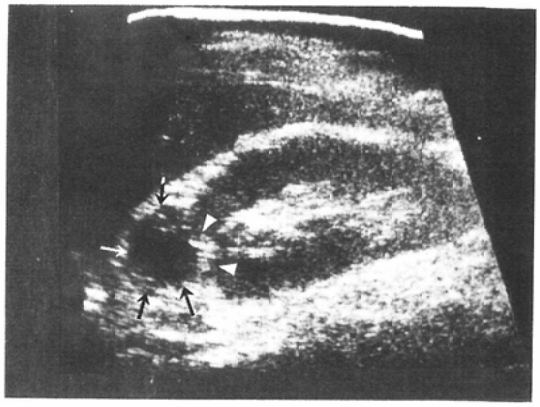

Fig. 3a Ultrasonogram of the right kidney. Round mass (arrows) with small echogenic part (arrow heads) in the upper pole. Echo free space of the mass represents intratumoral hematoma.

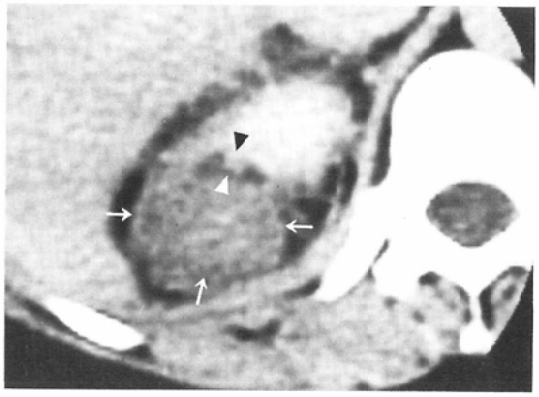

Fig. 3b Post-contrast CT scan. Non-enhanced intratumoral hematoma (arrows) with small fat density area (arrow heads) in posterolateral aspect of the right kidney.

CTでも動脈瘤様拡張像のあった4例中2例（症例1，症例5）に腫瘍内の血管拡張像を，確認できた(Fig. 1d, Fig. 5a)．すなわち，この血管拡張像は，単純CTで管腔構造を示し，造影剤の静注前後で大動脈と同じ吸収値を示した．これは，AGでの動脈瘤様拡張像の部位と一致していた．

IV. 考　案

腎過誤腫は，脂肪組織，血管，及び平滑筋から構成されており，脂肪組織と平滑筋との腫瘍内での割合は各腫瘍間で差がある[1)2)]．しかし，脂肪組

Case 4.

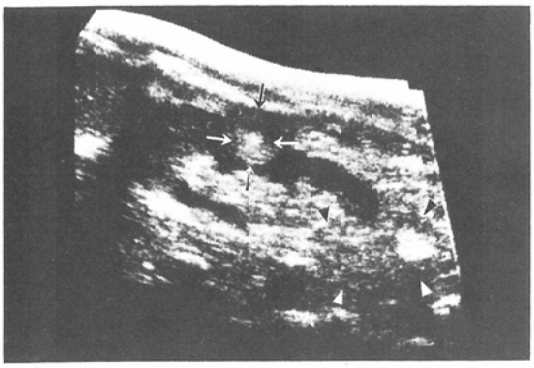

Fig. 4a Ultrasonogram of the left kidney. Inhomogeneous round mass in the midportion (arrows). Exophytic solid lower-pole mass with some hyperechoic parts (arrow heads).

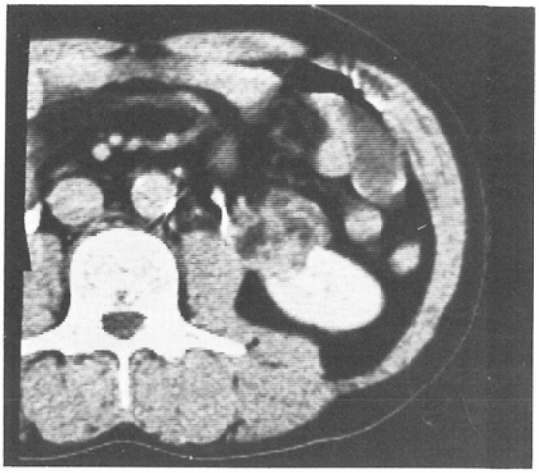

Fig. 4b Post-contrast CT scan of angiomyolipoma. Exophytic mass with density value of fat anteromedially in the lower pole.

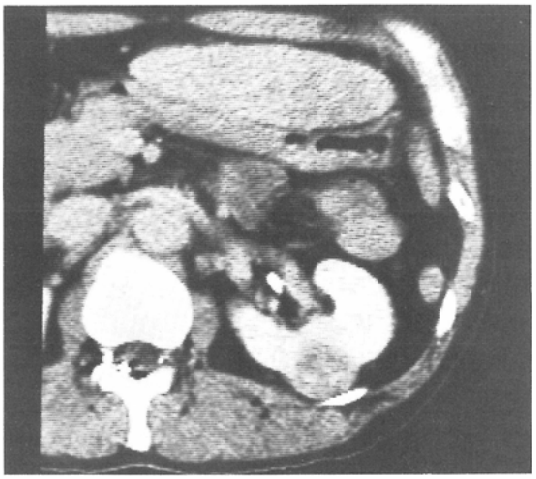

Fig. 4c Post-contrast CT scan of a concomitant renal cell carcinoma. Round mass with low attenuation posteriorly in the midportion.

織は必ず含まれているので，診断上重要なことは，まず腫瘍の脂肪組織の有無を検索することである．この観点からみても脂肪濃度を確認できるCTは，腎過誤腫の診断に必須の検査であると考えられる[10)~14)]．また，USでは腫瘍内の高レベルのエコーの部分が主に脂肪組織を反映しているので，内部に高レベルのエコーがある腫瘍は，腎過誤腫を考慮する必要がある[11)15)16)]．しかし，腎癌の中にもかなり高レベルのエコーを示す症例も報告されており[16)]，エコーレベルだけから腎過誤腫と腎癌を鑑別するのは困難である．自験例でも，腎癌を合併していた症例では，腎癌も高レベルのエコーを呈していたため，USでは両者の鑑別が難しかった．UGの際には脂肪組織は透亮像として描出される[4)5)]．CT出現以前には，この透亮像は腎過誤腫の重要な所見の一つであったが，約9％に

Case 5.

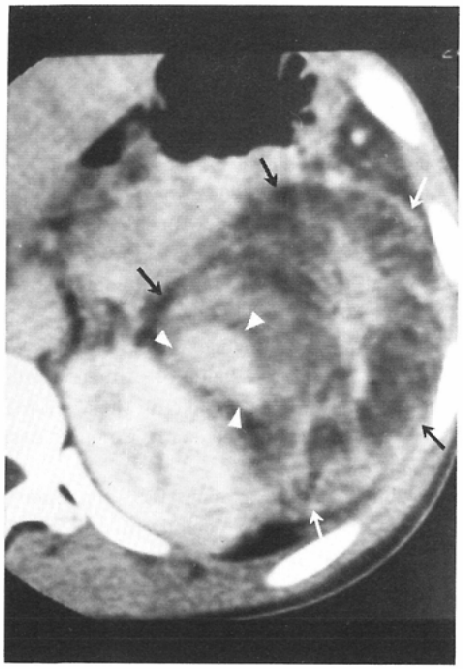

Fig. 5a Post-contrast CT scan of the left kidney. Exophytic large fatty mass (arrows) anterolaterally in the left kidney. High density area (arrow heads) in the mass is correspondent to aneurysmal dilatation.

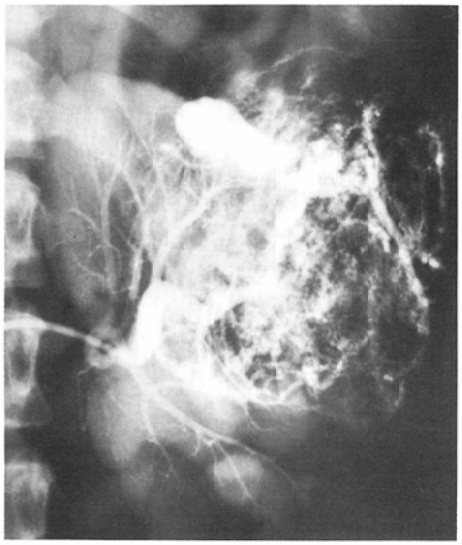

Fig. 5b Left renal arteriography. Hypervascular mass with large aneurysmal dilatation.

しか描出できない上に[5]，壊死及び血腫も透亮像として描出され，脂肪組織によるものとは限らないので[6]，腫瘍の存在診断はできても，質的診断には結びつかない．

次に，腎過誤腫は血管に富む腫瘍で，AG で動脈瘤様拡張像や玉ねぎ割面様の像が特徴的である[6)~8)]．CT が出現して診断には AG が不要と考えられる症例もあるが，腫瘍の脂肪組織が腫瘍に合併した出血のために CT, US で確認できない時には，AG が有用である．また脂肪腫，脂肪肉腫や腎癌など他の腫瘍との鑑別が問題になる時にも，AG は有用である[19]．

動脈瘤様拡張像は CT でも描出できることがあり，自験例でも確認することができた．これは動態スキャンを行うことによって，高頻度に確認できる可能性があり，CT 診断の有用な所見の一つになると考えられる．

腎過誤腫は，出血をよく合併し，腹痛，貧血，ショック，発熱などの症状をきたす．これらの腎過誤腫に合併した出血の診断に，CT, US は有用であり，被膜下血腫，腎周囲出血及び腫瘍内出血を区別することもできる．AG でも出血は，無血管野あるいは血管の偏位などの所見としてみられることがあるが，出血の部位や程度に関しては CT, US ほど明確でない．

最後に腎過誤腫は，腎外性に発育することが多く，UG, US, CT, AG でも腎から突出するように発育した腫瘍を形成しているのが特徴であった[1]．これらの腎外性発育の症例では，UG では腎盂腎杯に圧排変形がないことが多い．

以上の如く，UG では腫瘍の存在診断ができるものの，質的診断にまでは及ばない．US, CT では主に内部構成成分や出血及び他の腫瘍との合併の有無が検索でき，特に CT では脂肪濃度が確認できることから質的診断も可能である．また AG では腫瘍の血管構造が明確になり，腎過誤腫に特徴的な AG 所見は他の腫瘍との鑑別や CT で脂肪濃度の確認が困難な症例の診断に有効である．腎癌を合併していた症例や，血腫が脂肪組織を被い隠していた症例もあり，腎過誤腫の診断には，各検査を相補的に行うことにより術前診断が可能で

あった.

V. 結　語

1) 腫瘍内の脂肪組織を同定できるCTは,腎過誤腫の診断に重要である.

2) USにおける腫瘍内の高レベルのエコーの部分は,脂肪組織によることが多く診断に有用であるが,腎癌でも高レベルのエコーを有する症例があり,両者の鑑別が困難な場合もある.また出血や筋成分の低エコーパターンが加わると,脂肪の同定はCT程容易でない.

3) CTでも腎過誤腫の特徴的なAG所見である動脈瘤様拡張像を確認できた.

4) CT, USでは腫瘍に合併した出血の部位及びその程度の診断ができる.

5) AGでは微小動脈瘤を含めて,全例に動脈瘤様拡張像があった.

6) 脂肪組織が少ない症例や血腫などが大きく脂肪組織が見逃されやすい症例では,CT, US, AGにより総合的に診断することが有効である.

文　献

1) Price, E.B. and Mostofi, F.K.: Symptomatic angiomyolipoma of the kidney. Cancer, 18: 761—774, 1965
2) Farrow, G.M., Harriso , E.G., Utz, D.C. and Jones D.R.: Renal angiomyolipoma A clinicopathologic study of 32 cases. Cancer, 22; 564—570, 1968
3) McCullough, D.L.: Renal hamartoma. Current concepts of diagnosis and surgical management. Urology, 4: 235—240, 1974
4) Adelman, B.P.: Angiomyolipoma of the kidney. A.J.R., 95: 403—405, 1965
5) Becker, J.A., Kinkhabwala, M., Pollack, H. and Bosniak, M.: Angiomyolipoma (Hamartoma) of the kidney. An angiographic review. Acta Radiol. Diagnosis, 14: 561—568, 1973
6) Clark, R.E. and Palubinskas, A.J.: The angiographic spectrum. of renal hamartoma. A.J.R., 114: 715—721, 1972
7) Palmisano, P.J.: Renal hamartoma (Angiomyolipoma) its angiographic appearance and response to intra-arterial epinephrine. Radiology, 88: 249—252, 1967
8) Jander, H.P. and Tonkin, I.L.: Epinephrine enhanced renal angiography in th diagnosis of hamartoma (Angiomyolipoma): A reevaluation. Radiology, 132: 61—66, 1979
9) Viamonte, M.Jr., Roen, S. and Lepage, J: Nonspecificity of abnormal vascularity in the angiographic diagnosis of malignant neoplasms. Radiology, 106: 59—63, 1973
10) Hansen, G.C., Hoffman, R.B., Sample W.F. and Becker, R.: Computed tomography diagnosis of renal angiomyolipoma. Radiology, 128: 789—791, 1978
11) Totty, W.G., McClennan, B.L., Melson, G.L. Patel, R.: Relative value of computed tomography and ultrasonography in the assessment of renal angiomyolipoma J. Comput Assist Tomogr., 5(2): 173—178, 1981
12) Friedman, A.C., Hartman, D.S., Sherman, J., Lautin, E.M. and Goldman, M.: Computed tomography of abdominal fatty masses. Radiology, 139: 415—429, 1981
13) Sagel, S.S., Stanley, R.J., Levitt, R.G. ad Geisse, G.: Computed tomography of the kidney Radiology, 124: 359—370, 1977
14) 横川　潔，武本征夫，木下勝博，田中　健，中村仁信，黒田知純，柏原　赴：腎血管筋脂肪腫の一例—CT scanによる術前診断について—．西日本泌尿，42巻6号1199—1202，昭55
15) Lee, T.C., Henderson, S.C., Raskin, M.M., Benson, E.P., Pearse, H.D. and Freeny, P.C.: Ultrasound findings of renal angiomyolipoma. J. Cl. in, Ultrasound, 6: 150—155, 1978
16) Hartman, D.S., Goldman, S.M., Friedman, A.C., Davis, C.J., Madewell, J.E. and Sherman, J.L.: Angiomyolipoma: Ultrasonic-pathologic correlation. Radiology, 139: 451—458, 1981
17) Kavaney, P.B. and Fielding, I.: Angiomyolipoma and renal cell carcinoma in same kidney. Urology, 6: 643—646, 1975
18) Gutierrez, O.H., Burgener, F.A. and Schwartz, S.: Coincident renall cell carcinoma and renal angiomyolipoma in tuberous sclerosis. A.J.R., 132: 848—850, 1979
19) Granmayeh, M., Wallace, S. Barrett, A.F., Fisher, R. ad Heslep, J.H.: Sarcoma of the kidney: angiographic features. A.J.R., 129: 107—112, 1977