The University of Osaka
Institutional Knowledge Archive

Title	気道感染症のCT像
Author(s)	村田, 喜代史; 高橋, 雅士; 古川, 顕 他
Citation	日本医学放射線学会雑誌. 1999, 59(8), p. 371-379
Version Type	VoR
URL	https://hdl.handle.net/11094/18845
rights	
Note	

The University of Osaka Institutional Knowledge Archive : OUKA

https://ir.library.osaka-u.ac.jp/

The University of Osaka

総　説

気道感染症のCT像

村田喜代史[1)]　高橋　雅士[2)]　古川　顕[2)]　井藤　隆太[2)]
山崎　道夫[2)]　邵　啓全[2)]　森田　陸司[3)]

1)滋賀医科大学放射線部　2)同放射線科　3)新香里病院

CT Findings of Pulmonary Infections

Kiyoshi Murata, Masashi Takahashi,
Akira Furukawa, Ryuta Itoh, Michio Yamasaki,
Keizen Sho and Rikushi Morita

Although many pulmonary infections are diagnosed using chest radiographs in combination with clinical findings and are treated empirically with antibiotics, there are situations in which chemotherapy is not effective and further examinations are necessary. In those cases, CT, especially high-resolution CT (HRCT), can provide additional information about detailed morphological changes of the lung that are sometimes indicative of the causative organisms of pneumonia, such as pulmonary tuberculosis. Although it is true that the same organism can present a wide spectrum of radiological findings, it is also important for differential diagnosis to understand the basic features of pathological changes of the lung and the CT findings caused by each of the various organisms. Such CT information would also be useful in differentiating infectious pneumonia from non-infectious pneumonia.

This review article presents the principal CT findings of pulmonary infections and their pathological correlations with various pneumonias, including bacterial, tuberculous, fungal, and viral pneumonias.

Research Code No. : 506.1

Key words : *Pulmonary infection, CT, Radiologic-pathologic correlation*

Received May 24, 1999

1) Department of Radiology Service, Shiga University Hospital
2) Department of Radiology, Shiga University of Medical Science
3) Shin-Kohri Hospital

本論文は第34回日本医学放射線学会秋季臨床大会(1998年10月)の教育講演：Common diseaseの画像診断(7．胸部CT)において，「気道感染症のCT像」の演題で発表されたもので，日本医学放射線学会誌編集委員会より執筆依頼した．

はじめに

気道感染症，とくに急性の肺炎の画像診断としては胸部X線写真が基本であり，異常陰影と臨床所見から肺炎を疑って可能性の大きい起炎菌を推定しエンピリック治療を開始するのが通常である．抗生物質に対する反応が良好であれば，これ以上の画像診断は必要ない．しかし，実際には治療に対する反応が悪い場合がしばしばあり，このような症例ではCT検査が施行され，われわれ放射線科医は意見を求められることが多い．問題になるのは，通常の治療とは異なる結核，マイコプラズマ，ウイルス，真菌といった可能性がないか，という点と，非感染性肺炎の可能性がないか，という2点である．多くの重なりを含んだ単純写真のみでは鑑別は難しいが，CT，とくに高分解能CT(HRCT)が日常的に使われるようになった現在では，肺野病変を詳細に解析することが可能であり，鑑別に役立つ情報が提供できる場合がある．もちろん，同じ起炎菌であっても，病変の程度や経過，宿主の免疫状態，治療の有無によって，CT所見は幅広いスペクトラムをもつことを忘れてはならないが，病理学的に個々の疾患ごとに病変の基本的な進展形式が存在することも事実であり，この基本形のCT像の知識がvariationを評価する基礎になる．そこで，本稿では，病変が生じる場としての肺の解剖を簡単に述べたあと，いくつかの肺炎における基本形のCT像に注目し，可能な限り病理像と関連づけながらCT所見を解説する．

気道の正常解剖

病原菌の進入経路である気管支は肺門から分岐を繰り返しながら末梢肺構造に向かうが，比較的規則正しく分岐して外側胸膜に向かう主軸枝とその間を補間する娘枝(側枝)とから成り立っている(Fig. 1)．娘枝の存在によって肺門周囲の太い気管支に接した肺胞組織が存在する事実は病変の進展を考える上で重要である．気管支径は末梢に向かってスムーズに減少し，壁厚は外径の10%程度であり，X線画像で壁と見える部分は気管支壁そのものと周囲の結合組織とで形成されている[1),2)]．周囲結合織は単なる支持組織ではな

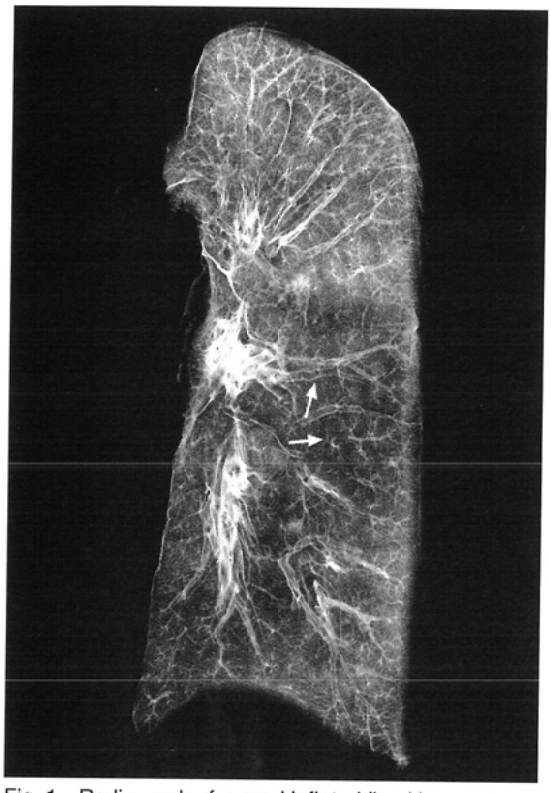

Fig. 1 Radiograph of normal inflated fixed human lung. Bronchial branching is composed of dichotomous main branches and side branches (arrows). Note the thin, smooth walls of normal bronchi.

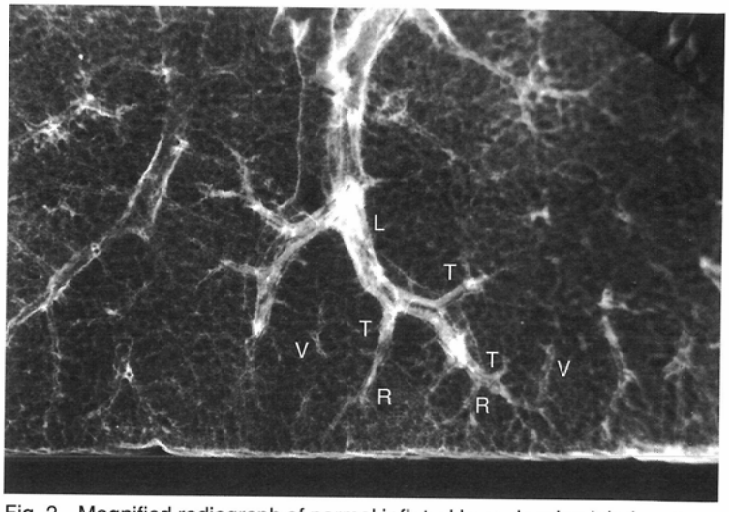

Fig. 2 Magnified radiograph of normal inflated lung showing lobular structures.
L: lobular bronchiole and accompanying pulmonary artery, T: terminal bronchiole and accompanying pulmonary artery, R: respiratory bronchiole and accompanying pulmonary artery, V: pulmonary vein.

く，その中には豊富な気管支動静脈とリンパ管が存在している．主軸枝気管支は肺動脈と伴走するが，娘枝領域ではこの原則からはずれることも多い[3]．気管支は二次小葉レベルに到達すると細気管支となり，小葉細気管支は1～2回の分岐によって終末細気管支に到達する(Fig. 2)．終末細気管支はさらに1～3次の呼吸細気管支，肺胞管，肺胞嚢と分岐するが，標本で観察してもその分岐形式は非常に複雑で，認識は困難である．したがって，現時点で高分解能CT(HRCT)で認識できる構造は二次小葉レベルまでであることを考えると[1]，画像診断に必要な小葉解剖は，伴走肺動脈とともに分岐する終末ないし第1次呼吸細気管支までの気道，それを取り囲む肺胞の“海”，小葉辺縁の一部を構成する肺静脈および小葉間隔壁ということになる．

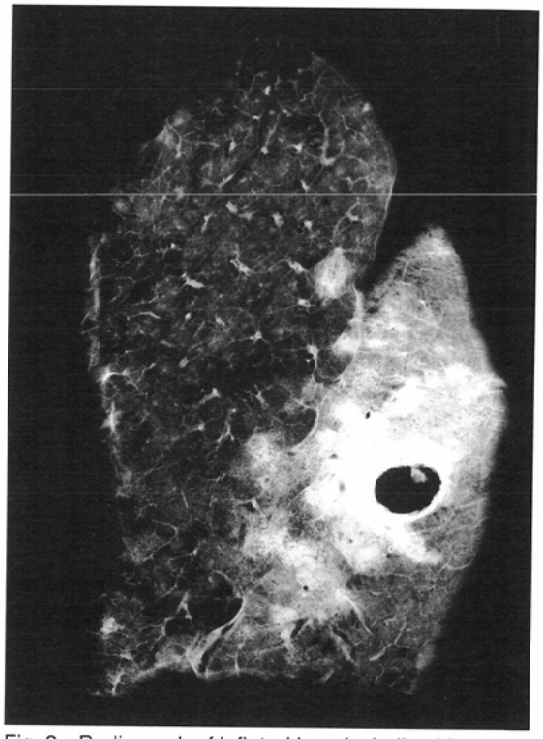

Fig. 3 Radiograph of inflated lung including Klebsiella pneumonia with cavity.
Note direct extension of the pneumonic process to the neighboring lung parenchyma.

細菌性肺炎

細菌性肺炎は，その感染経路によって，経気道性，血行性，直達性の病変に分けられるが，多くが経気道感染症である．吸引あるいは吸入によって気道内に進入した細菌によって生じる肺炎には病理学的に2つのタイプがあることがよく知られている[4]．一つは肺炎球菌性肺炎やクレブシエラ肺炎で代表される肺胞性肺炎(air space pneumonia)であり，もう一つは気管支肺炎(bronchopneumonia)である．肺胞性肺炎の病理学特徴は細胞反応の少ない浮腫液が急速，大量に産生され，浮腫液が肺胞から肺胞に，細葉から細葉に直接隣接組織に進展する点にある(Fig. 3)．したがって，CT画像においても正常肺で明瞭に境界された連続性に拡がる浸潤影とスリガラス影の混在として表現され，内部に正常径をもった太い気管支が透亮像としてみられる(Fig. 4)．また，浮腫液の進展は小葉間隔壁で一旦止まるために，しばしば直線的な辺縁がみられる．一方，気管支肺炎では浮腫液が少量であるのに対して多数の多核白血球が産生されるために病変の進展が初期では限局化される特徴をもつ．

Fig. 4　HRCT image in a patient with pneumococcal pneumonia. Lung area with dense consolidation shows the bulding pleura and air bronchogram.

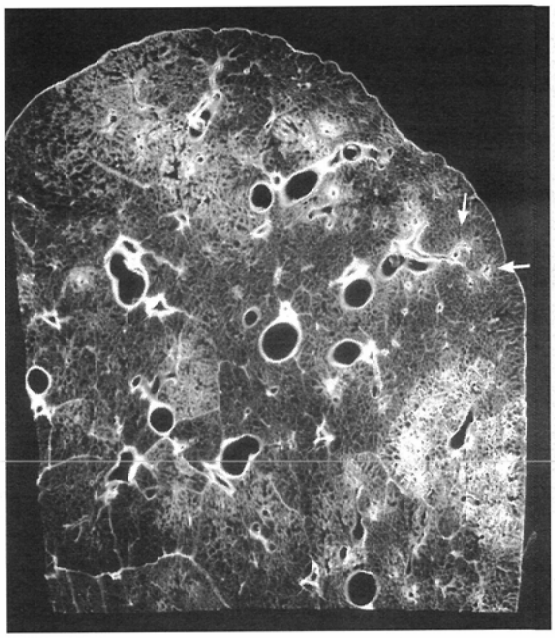

Fig. 5　Radiograph of a 1 mm-thick section of inflated lung with bronchopneumonia.
Note the patchy distribution of the pathological processes. In the area of lung showing early changes, centrilobular ill-defined opacities (arrows) are demonstrated.

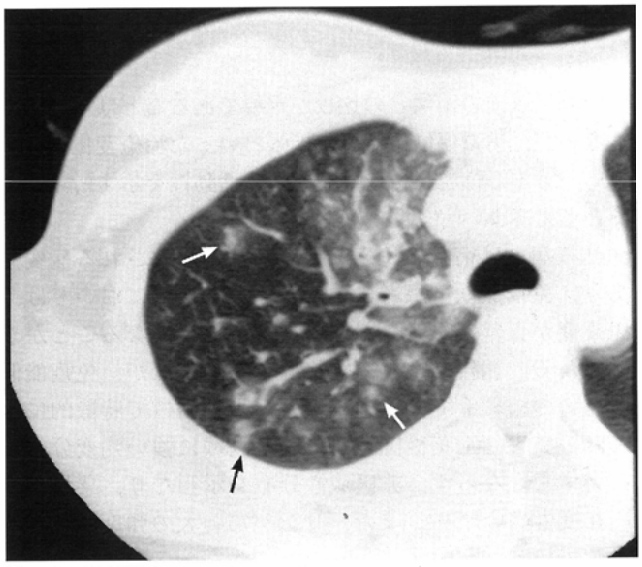

Fig. 6　HRCT image of bronchopneumonia.
Pneumonic changes show a segmental distribution. Note the centrilobular nodular opacities (arrows) and conglomerated opacities.

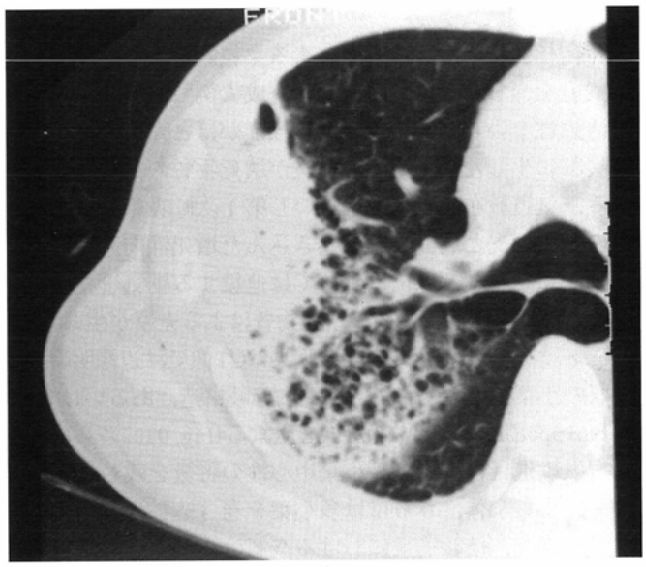

Fig. 7　HRCT image of air space pneumonia in an emphysematous lung.
Note the cheddar-cheese appearance.

病変は細気管支粘膜に発生し，細気管支壁，細気管支周囲肺胞に進展し，さらに拡がれば二次小葉全体に及ぶが，斑状分布の特徴は残される[5),6)] (Fig. 5)．したがって，CT画像では気道に沿って拡がる特徴を表す区域性分布を示し，小葉レベルでは，軽度の病変は小葉中心性の不明瞭な粒状影，変化が強くなるに伴って大きさが増すとともに癒合像を示すようになる．しかし，すべての病変が気道中心性に発生するという特徴があるために正常肺が病変間に残存したような斑状分布を示す(Fig. 6)．

細菌性肺炎のCT像で少し注意を要するのは，肺炎が生じる前の肺構造に改変がみられる場合である．たとえば，肺気腫といった変化があると嚢胞部分には肺炎は生じず，また小葉中心といった位置関係も崩れるので，画像所見がかなり異なってくる．とくに肺気腫に肺胞性肺炎が生じた場合には蜂窩肺と紛らわしい“cheddar-cheese appearance”を呈する[4)] (Fig. 7)．鑑別には厚い嚢胞壁が無いこと，容量減少がないこと，非病変部に気腫変化があること，などが参考になる．

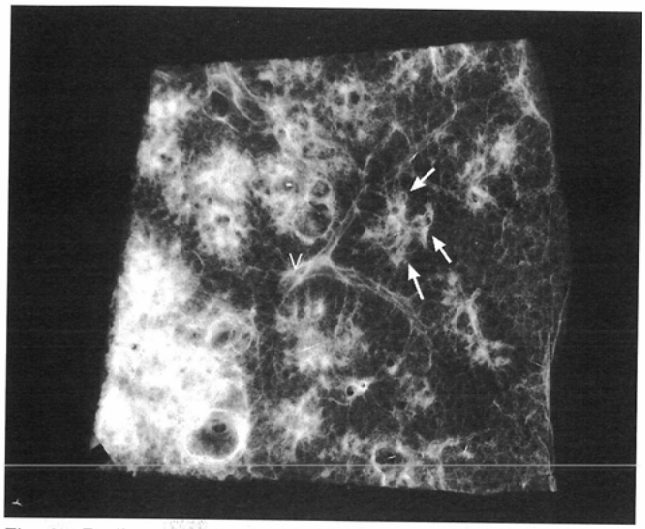

Fig. 8 Radiograph of a 1 mm-thick section of inflated lung with pulmonary tuberculosis.
Early caseous nodules are located around the terminal and first-order respiratory bronchioles (arrows). According to the disease extension, nodules are conglomerated and finally reach the lobular border. Note also the small cavities located in the centrilobular area V: pulmonary vein.

Fig. 9 HRCT image in a patient with pulmonary tuberculosis.
Early, active tuberculous changes are demonstrated, including centrilobular nodules, intralobular branching structures, and tree-in-bud appearance (arrow).

肺結核症

肺結核症にも血行性進展による粟粒結核があるが，多くは気道を介して病変は進展する．成人例で発症するのは，再活動性ないし再感染性の肺結核症がほとんどで，通常は肺尖部に生じた急性壊死性肺炎が壊死物質の気道散布で拡がる．気道散布病変は終末ないし第1次呼吸細気管支レベルの細気管支と周囲肺胞を巻き込んだ壊死性肉芽腫性炎症病巣から始まり，部位によっては連続する細気管支の炎症性壁肥厚や細気管支内腔の壊死物質による充填が生じる[6)-8)] (Fig. 8)．このような結核初期病巣はCT像では辺縁明瞭で高吸収の小葉中心性粒状影，小葉内分岐構造，あるいは"tree-in-bud appearance"といった像を呈する(Fig. 9)．さらに個々の病巣は進行に伴って，小葉中心性の特徴を残しながら拡大し，小葉全体，さらには多小葉を巻き込む浸潤影を形成する．また，結核病巣における空洞は小葉中心部から始まり，この癒合によって大空洞が形成される(Fig. 8)．したがって，CTではこれら種々の程度の病巣の混在した所見を呈し，病変の分布からみると細菌性気管支肺炎と変わらない．しかし，結核症では細気管支変化を反映する樹枝状構造がより目立つこと，また小葉中心性粒状影に注目すると，気管支肺炎では細胞浸潤のために辺縁が不明瞭で淡いのに対して，結核では乾酪壊死を反映して高吸収である傾向があり，鑑別の参考になる．

結核症では病変が活動性かどうかが問題になる場合も多い．通常結核病巣は治療に伴って小葉中心性粒状影や分岐構造は消失するのに対して，実質破壊が強い部位では瘢痕，気管支拡張，血管偏位，気腫性変化を残す．したがって，活動性の有無の判断においては血沈，CRPといった炎症所見，以前の画像との比較が重要であることは言うまでもないが，構造偏位や気管支拡張といった治癒変化を伴わない小葉中心性粒状影や分岐構造は活動性を示す所見であると考えてよい[8),9)]．

結核病巣は宿主の免疫反応によって形成される病変であり，免疫能低下患者に発生する肺結核症においては，免疫能が正常な患者における画像所見と異なることが予想される．報告によって結論は少し異なるが，免疫能低下患者の結核症では，通常の再活動性結核で特徴的にみられる肺尖，上葉後区域，下葉上区域に強い病変分布には必ずしもならず，非区域性分布を示したり，粟粒結核の頻度も高い[10),11)]．また，リンパ節腫大の頻度も高いとされている．

肺結核症の重症例では稀に呼吸不全に至る場合があることが報告されている[12)]．頻度は1～2%であるが，CT所見では，粟粒結節あるいは小葉中心性粒状影が広範にみられるのに加えて，肺野にびまん性のスリガラス影がみられることが特徴とされている．機序は不明であるが，重症の感染症に伴ったびまん性肺胞領域損傷(DAD)が生じているものと推測できる．広範な病変をもつ患者では肺野CT値の変化や広がりにも注意したい．

非定型抗酸菌症

非定型抗酸菌症(MAC症)はMycobacterium avium complex (Mycobacterium avium-intracellulare complex)によって生じる病変で，通常は慢性肺疾患や免疫能低下患者に関連した疾患として知られているが，近年，正常人にも発生しうる慢性気道炎症性疾患として注目されている[13),14)]．その画像

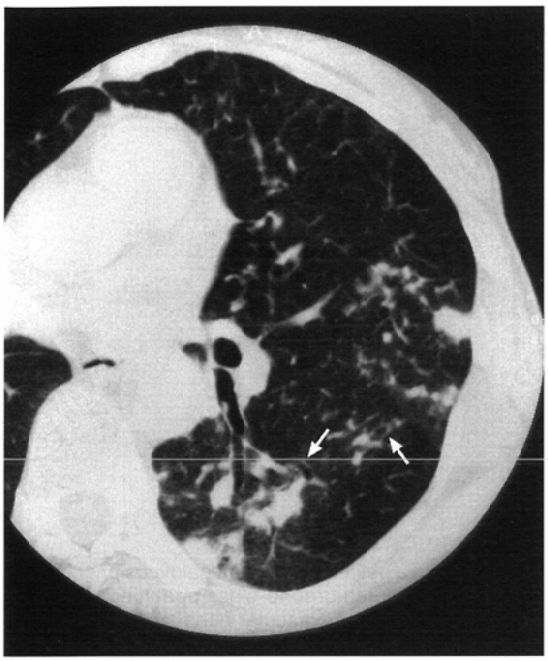

Fig. 10　HRCT image in a patient with atypical mycobacterial infection.
In addition to centrilobular nodules, dilated bronchi and bronchioles (arrows) are seen.

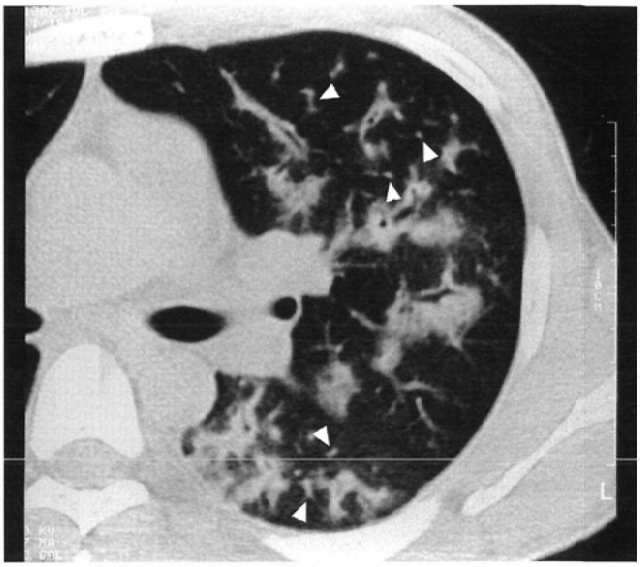

Fig. 11　HRCT image in a patient with typical mycoplasma pneumonia.
The disease extends along the bronchovascular bundles so that bronchial wall thickening and surrounding high attenuation areas are seen. Note the relative sparing of pulmonary veins (arrowheads).

所見は結核症と似ているが，基礎疾患の無い非定型抗酸菌症は中高年の女性に頻度が高く，小葉中心性粒状影と気管支拡張が共存することが特徴と報告されている[13)-15)] (Fig. 10)．また，気管支拡張像は右中葉や左舌区にみられる頻度が高いといわれている．

マイコプラズマ肺炎

マイコプラズマ肺炎は健康な若年者に発症することが多く，日常臨床では非定型肺炎の原因として比較的頻度が高い疾患である．マクロライド系やテトラサイクリン系抗生剤が著効する疾患であり細菌性肺炎との鑑別は重要である．マイコプラズマ肺炎の早期病変の病理像に関する記載は少ないが，mycoplasma pneumoniaが気道上皮に親和性があることを反映して，動物実験では，病理変化は気管支周囲，細気管支周囲の細胞浸潤と周囲肺胞壁の炎症細胞浸潤とII型肺胞上皮細胞の過形成であると報告されている[16)]．実際に開胸肺生検症例を検討した報告では同様に細気管支の細胞浸潤と周囲肺胞壁の肥厚がみられている[17)]．したがって，CTでみられるマイコプラズマ肺炎の基本的な病変の進展形式は気道に沿った区域性の病変の広がりであり，連続性の気管支壁の肥厚，末梢の気管支肺動脈束の腫大，気道周囲肺野の浸潤影ないしスリガラス影ということになる[18),19)] (Fig. 11)．この場合，肺静脈やその周囲肺胞に変化が少ないことが読影上の一つのポイントになる．ときに変化がびまん性に細気管支領域を中心に拡がるために呼吸不全に至る症例も報告されているが[20)]，CT像で末梢気管支肺動脈束の腫大を捉えることによって，びまん性の細気管支炎の存在を診断することが可能である (Fig. 12)．

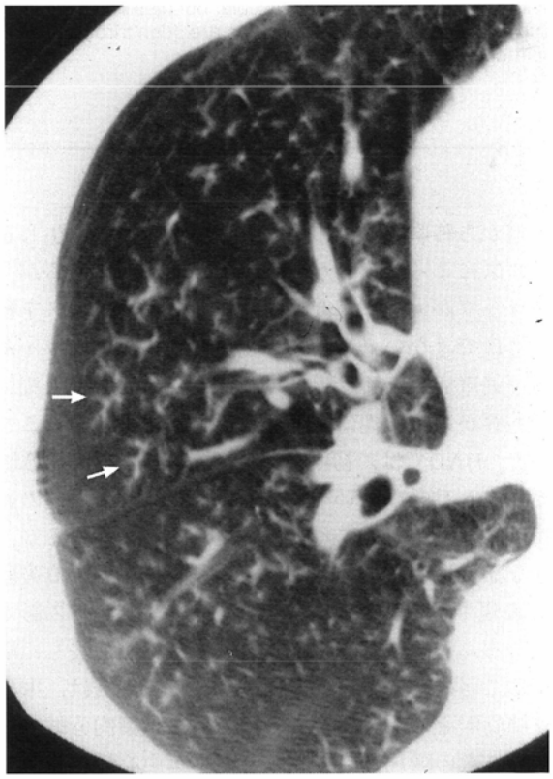

Fig. 12　HRCT image showing diffuse bronchiolar involvement of mycoplasma pneumonia. Peripheral bronchovascular bundles are thickened even in the lobular level (arrows).

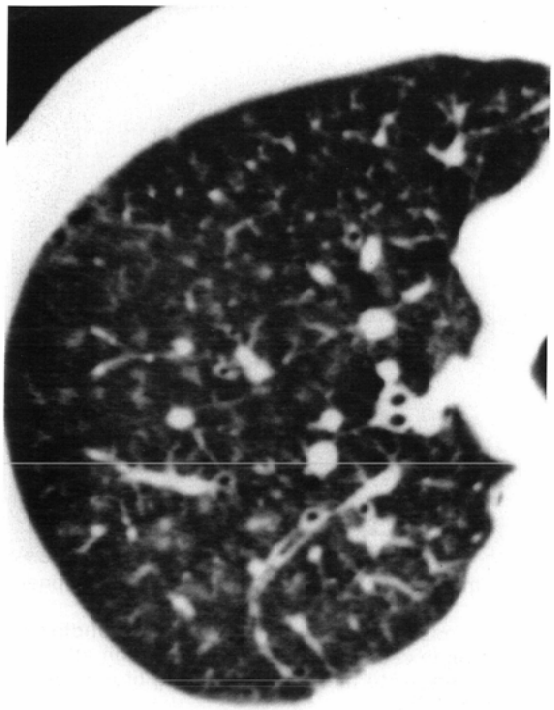

Fig. 13 HRCT image in a patient with measles pneumonia.
Thickening of peripheral bronchovascular bundles and surrounding patchy ground-glass opacities are seen throughout the lung.

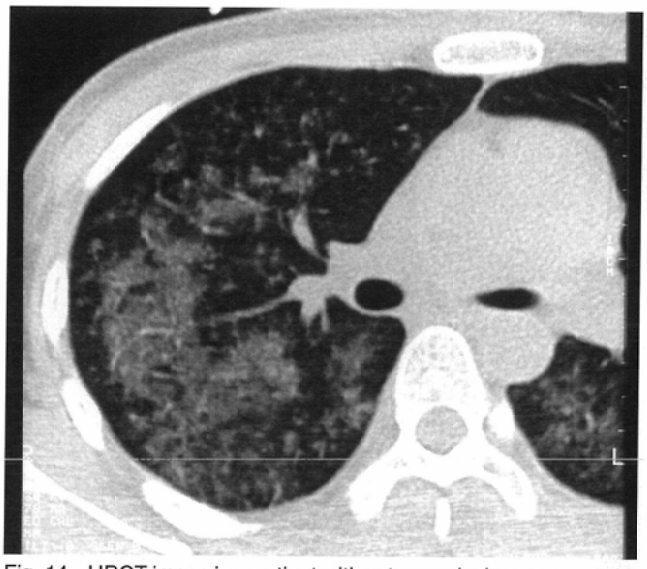

Fig. 14 HRCT image in a patient with cytomegalovirus pneumonia.
Although unevenly distributed ground-glass opacities are seen, thickening of peripheral bronchovascular bundles and surrounding ground-glass opacities can also be recognized in less severe areas.

ウイルス肺炎

上気道から肺胞レベルのどの領域に変化が強く生じるかはウイルスによって違いがあることが知られているが，オーバーラップが大きく病変の局在から病原ウイルスを推測することはできない．しかし，病理学的にみるとウイルスによる下気道病変には比較的共通点があり，DADと細気管支炎の共存がびまん性にみられる病態と特徴づけることができる[21]．DADでは，初期には毛細血管うっ血，肺水腫，硝子膜形成，ひきつづいて細胞浸潤とII型肺胞上皮の過形成，時間の経過とともに器質化が生じる病態であるが，このような肺胞レベルの変化はCTでは種々の程度の高吸収域として表現され，多くは含気が残ったスリガラス影である．もちろん病変の程度が強くなれば含気が消失した浸潤影になることは当然である．一方，細気管支炎は，末梢の気管支肺動脈束の腫大が生じるために，小葉内分岐構造の腫大や分岐数の増加としてみられ，小葉中心性粒状影を呈する時もある．この両者の共存がウイルス肺炎ということになるが，しばしばCTでみられる所見は腫大した末梢気管支肺動脈束の周囲に淡いスリガラス影が斑状に取り囲むような像で，一つの典型像と考えてよいと思われる(Fig. 13)．症例によってDADの占める割合が多い場合や細気管支炎が主たる変化といった場合もあり，とくに免疫能が低下した患者ではDADが強く現れることが多い．

免疫能が低下した患者ではサイトメガロウイルス(CMV)肺炎(Fig. 14)が重要であるが，そのCT所見として多彩な像が報告されている[22),23)]．しかし，基本形はびまん性に分布した小粒状影とスリガラス影ないし浸潤影の混在であり，細気管支炎とDADを反映する所見と考えられる．ただ，McGuinnessらは肺胞内出血を主とする腫瘤様陰影を報告しており[22)]，特殊形として注意する必要がある．

カリニー肺炎

カリニー肺炎は予防的薬剤投与によって頻度は低下しているものの，依然として日和見感染症として重要な疾患である．Pneumocystis cariniiがI型肺胞上皮を障害することによって肺胞腔内に種々の細胞やカリニー原虫，高濃度のタンパク質を含む液体が貯留する病態である．このような病理像を反映して，CT像は比較的特徴的で，地図状分布を示すスリガラス影が広範に拡がるのが基本形になる[24),25)]．スリガラス影はびまん性に均一に分布する場合もあり，HRCTを撮像するとスリガラス影内に小葉間隔壁の肥厚がみられることもあるが，これは浮腫ないし細胞浸潤によるものと考えられている．また，AIDSの患者ではスリガラス影内に嚢胞形成がみられたり，また，周辺の炎症を伴わない種々の壁厚の空洞を形成することも多い(Fig. 15)．ただ，カリニー肺炎で注意すべきことは，宿主自体が易感染状態であることから，カリニー以外の他の病原体の混合感染を生じることが稀ではなく，したがって，CT画像も非常に多彩になり，診断には注意を要する．

肺真菌症

多くの真菌は上気道に常在し病原性が低いために，いく

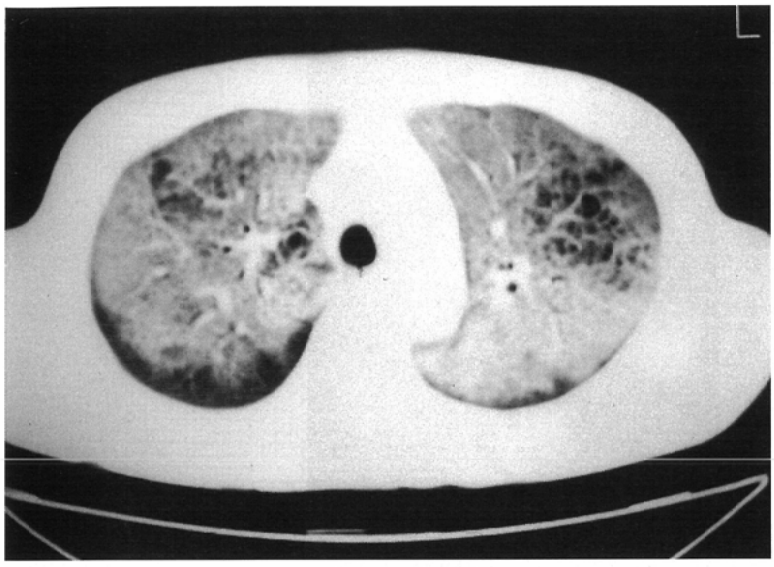

Fig. 15　CT image in a patient with AIDS and pneumocystis carinii pneumonia.
Note geographic ground-glass opacity and cavities within the opacity.

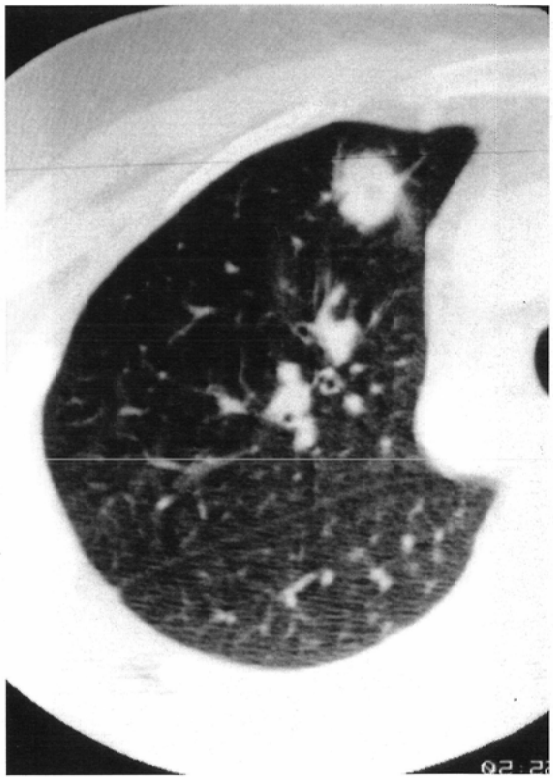

Fig. 16　HRCT image showing nodular type of cryptococcosis.
It is difficult to differentiate this nodule from lung cancer based on the CT findings.

つかの例外を除けば，肺真菌症は通常，免疫能低下患者における日和見感染として発生する．日常臨床で遭遇する頻度が高いのは，クリプトコッカス症，アスペルギルス症，およびカンジダ症であり[26),27)]，この三つについて述べる．

クリプトコッカス症は土壌や鳥排泄物に含まれるCryptococcus neoformansによって生じるが，他の多くの真菌と違って健常人にも発生するのが特徴である[26),28)]．健常人では無症状で病変が肺に限局することが多いが，免疫能低下患者ではより重症で全身に(とくに中枢神経系)播種する傾向が強い．病理学的には吸入されたクリプトコッカスに対する限局性の肉芽腫形成反応が生じ，画像では，1)孤立性腫瘤(Fig. 16)，2)多発結節，3)区域性浸潤影，のいずれかのパターンを示す．とくに孤立性腫瘤は肺癌との鑑別がかなり難しい．空洞，胸水，リンパ節腫大は健常人では稀だが，免疫能低下患者ではしばしばみられる．

アスペルギルス症は頻度の高い日和見感染症として重要であるが，宿主側の免疫能によって種々の病態をとることが知られている．たとえば，若年のアトピー患者の一部でみられるようにアスペルギルス抗原に過敏性をもつ患者では，アレルギー性気管支肺アスペルギルス症(ABPA)が発生する．気道に存在するアスペルギルスに対するアレルギー反応によって気道壁には好酸球，リンパ球，形質細胞を主体とする細胞浸潤，周囲肺胞領域には好酸球性肺炎がみられる．このような組織像を反映して，画像では移動性の浸潤影や気管支壁の肥厚像がみられ，さらに経過とともに区域枝から亜区域枝といった中枢気管支に拡張像とその内部に粘液栓がみられることが特徴である．

免疫能が正常な患者では既存の空洞内に寄生的に真菌球が形成され，空洞内の移動性結節影として捉えられる．免疫能が軽度低下した患者では限局性の寄生状態から周囲の肺胞領域への浸潤が生じるsemi-invasive (chronic necrotizing) aspergillosisが報告されている[26)]．一方，白血球が著明に減少した免疫能低下患者では，肺内に吸入されたアスペルギルスが局所で周囲組織に菌糸体として浸潤し組織壊死を起こしながら拡がる浸潤性肺アスペルギルス症(IPA, invasive pulmonary aspergillosis)を生じる．アスペルギルスはムコールとともに血管浸潤性の高い真菌であるために，出血や血栓を生じるのが特徴である．病理標本でみると，周囲が出血で囲まれた比較的明瞭な結節か，胸膜に達する楔形ないしは台形状の出血性梗塞像を呈する(Fig. 17)．画像ではこの特徴を反映した多発性の腫瘤様の浸潤影を呈するのが基本形であり，CTでみると，出血を伴った結節に対応する淡いスリガラス影を伴う結節(CT halo sign, Fig. 18)や胸膜に達する梗塞像を呈する．白血球数の改善とともに結節の内部に三日月状の空洞(air crescent sign, Fig. 19)が出現することが特徴とされる．ただ，CT halo signはIPAに必ずしも特異的な所見ではなく，他の疾患でもみられることがあることに注意する必要がある[29)]．

肺カンジダ症もほとんどが免疫能低下患者に発生し，経気道感染による広範な気管支肺炎を生じたり，血行性播種

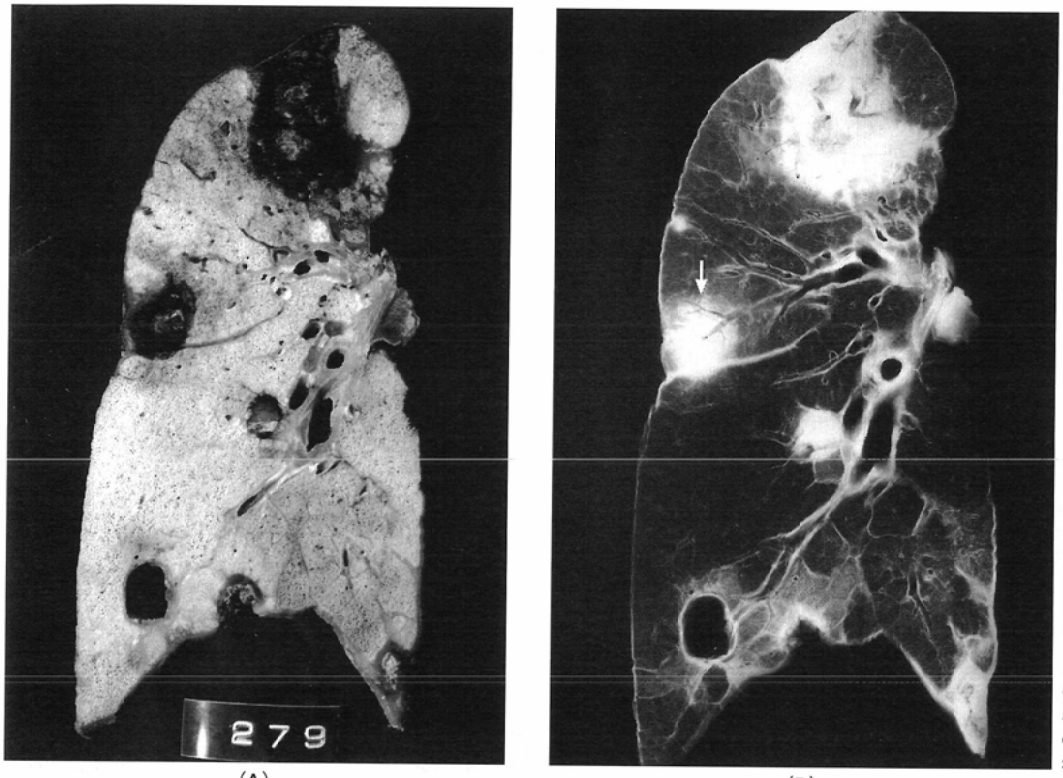

(A) (B)

Fig. 17 Photograph (A) and radiograph (B) of inflated fixed lung with invasive pulmonary aspergillosis.
Note multifocal hemorrhagic nodules. On the radiograph, ground-glass opacity (arrow) surrounding the dense nodule caused by hemorrhage is seen.

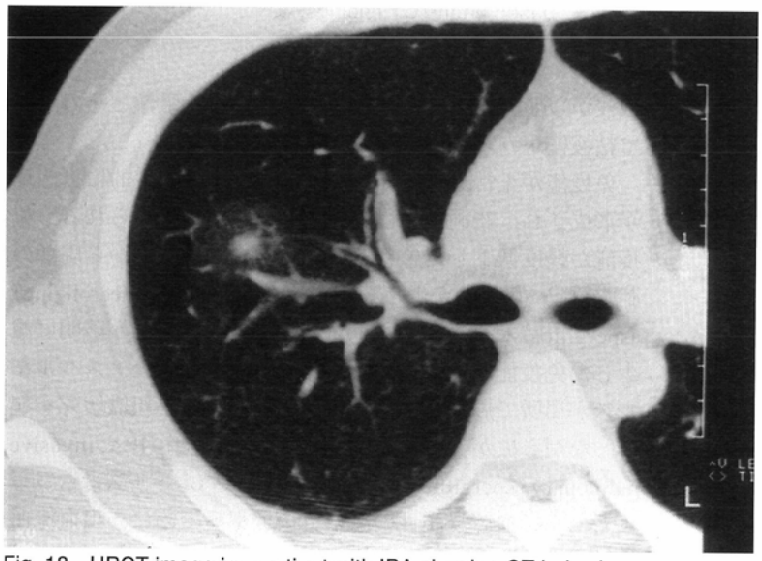

Fig. 18 HRCT image in a patient with IPA showing CT halo sign.

Fig. 19 HRCT image in a patient with IPA showing crescent sign.

で炎症病巣が形成される．画像所見もアスペルギルス症のように特徴的なものは無く非特異的で種々である．カンジダ症がみられるほとんどの患者は重症で，混合感染を伴っていることが多いためにカンジダ症の特徴がわかりにくいことも一因と思われる．

おわりに

画像としてみられる肺炎は腫瘤形成といった特殊な形態を除けば，細胞浸潤や滲出液といった非特異的な炎症反応をみているわけで，画像から病原体を特定することは基本的にできない．しかし，本稿で述べたように病原体によっ

て，基本的な分布や進展形式に違いがあり，現在のCTでの微細形態診断によって，そのような情報を捉えることができる場合がある．個々の疾患の画像所見の多彩さをあまりに強調するとすべての疾患の画像所見が非特異的となってしまい，目の前にある未知の症例を解析する手だてが無くなってしまう．まず病理像に基づいた基本形をしっかりと捉え，臨床所見や検査データを考慮しながら，CT像をみていくことが大切ではないかと思われる．本稿がその一助になれば幸いである．

文　献

1) Murata K, Itoh H, Todo G, et al: Centrilobular lesions of the lung: Demonstration by high-resolution CT and pathologic correlation. Radiology 161: 641-645, 1986
2) Murata K, Takahashi M, Mori M, et al: Peribronchovascular interstitium of the pulmonary hilum: Normal and abnormal findings on thin-section electron-beam CT. Am J Roentgenol 166: 309-312, 1996
3) 高橋雅士，村田喜代史，森田陸司：伸展固定肺を用いた肺二次小葉の形態学的検討－第一報：小葉内肺動脈を中心とした形態観察．日本医放会誌　53：999-1009，1993
4) Fraser RG, Pare JAP, et al: Diagnosis of diseases of the chest. 3rd ed. 806-824, 1988, W. B. Saunders, Philadelphia
5) Recavarren S, Benton C, Gall EA: The pathology of acute alveolar diseases of the lung. Semin Roentgenol 2: 22-32, 1967
6) Itoh H, Tokunaga S, Asamoto H, et al: Radiologic-pathologic correlation of small lung nodules with special reference to peribronchiolar nodules. Am J Roentgenol 130: 223-231, 1978
7) Barrie HJ: The architecture of caseous nodules in the lung and the place of the word "acinar" in describing tuberculous lesions. Canad Med Ass J 92: 1149-1154, 1965
8) Im JG, Itoh H, Shim YS, et al: Pulmonary tuberculosis: CT findings—Early active disease and sequential change with antituberculous therapy. Radiology 186: 653-660, 1993
9) Poey C, Verhaegen F, Giron J, et al: High resolution chest CT in tuberculosis: Evolutive patterns and signs of activity. J Comput Assist Tomogr 21: 601-607, 1997
10) Ikezoe J, Takeuchi N, Johkoh T, et al: CT appearance of pulmonary tuberculosis in diabetic and immunocompromised patients: Comparison with patients who had no underlying disease. Am J Roentgenol 159: 1175-1179, 1992
11) Leung AN, Brauner MW, Gamsu G, et al: Pulmonary tuberculosis: Comparison of CT findings in HIV-seropositive and HIV-seronegative patients. Radiology 198: 687-691, 1996
12) Choi D, Lee KS, Suh GY, et al: Pulmonary tuberculosis presenting as acute respiratory failure: Radiologic findings. J Comput Assist Tomogr 23: 107-113, 1999
13) Rubin SA: Tuberculosis and atypical mycobacterial infections in the 1990s. Radiographics 17: 1051-1059, 1997
14) Hartman TE, Swensen SJ, Williams DE: Mycobacterium avium-intracellulare complex: Evaluation with CT. Radiology 187: 23-26, 1993
15) Primackl SL, Logan PM, Hartman TE, et al: Pulmonary tuberculosis and mycobacterium avium-intracellulare: A comparison of CT findings. Radiology 194: 413-417, 1995
16) Fraser RG, Pare JAP, et al: Diagnosis of diseases of the chest. 3rd ed. 1036-1043, 1988, W. B. Saunders, Philadelphia
17) Rollins S, Colby T, Clayton F: Open lung biopsy in mycoplasma pneumoniae pneumonia. Arch Pathol Lab Med 110: 34-41, 1986
18) 田中裕士，小場弘之，森　拓二，他：マイコプラズマ肺病変のCT像．臨床放射線　30：979-986，1985
19) Tanaka N, Matsumoto T, Kuramitsu T, et al: High resolution CT findings in community-acquired pneumonia. J Comput Assist Tomogr 20: 600-608, 1996
20) 増本英男，飯干宏俊，脇坂ありさ，他：ステロイド投与が有効であったマイコプラズマ急性細気管支炎の1例．日胸疾会誌　34：1277-1282，1996
21) Miller RR: Viral infections of the respiratory tract. (In)Thurlbeck WM and Churg AM ed: Pathology of the lung. 2nd ed. 195-222, 1995, Thieme Medical Publishers, New York
22) McGuinness G, Scholes JV, Garay SM, et al: Cytomegalovirus pneumonitis: Spectrum of parebchymal CT findings with pathologic correlation in 21 AIDS patients. Radiology 192: 451-459, 1994
23) Kang EY, Patz EF, Muller NL: Cytomegalovirus pneumonia in transplant patients: CT findings. J Comput Assist Tomogr 20: 295-299, 1996
24) Kuhlman JE, Kavuru M, Fishman EK, et al: Pneumocystis carinii pneumonia: Spectrum of parenchymal CT findings. Radiology 175: 711-714, 1990
25) Kuhlman JE: Pneumocystic infections: The radiologist's perspectives. Radiology 198: 623-635, 1996
26) McAdams HP, Rosado-de-Christenson ML, Templeton PA, et al: Thoracic mycoses from opportunistic fungi: Radiologic-pathologic correlation. Radiographics 15: 271-286, 1995
27) Fraser RG, Pare JAP, et al: Diagnosis of diseases of the chest. 3rd ed. 975-1016, 1988, W. B. Saunders, Philadelphia
28) 中島秀行，島　智子，臼杵則朗，他：原発性肺クリプトコッカス症のCT所見の検討．日本医放会誌　55：1032-1037，1995
29) Won HJ, Lee KS, Cheon JE, et al: Invasive pulmonary aspergillosis—Prediction at thin-section CT in patients with neutropenia: A prospective study. Radiology 208: 777-782, 1998