The University of Osaka
Institutional Knowledge Archive

Title	腸管迅速造影像（1）Sorbitol-X の使用経験
Author(s)	小林，敏雄；鈴木，博；柿下，正雄
Citation	日本医学放射線学会雑誌．1962，22(6)，p．755-771
Version Type	VoR
URL	https://hdl.handle.net/11094/18846
rights	
Note	

The University of Osaka Institutional Knowledge Archive : OUKA

https://ir.library.osaka-u.ac.jp/

The University of Osaka

腸管迅速造影像

—（1）Sorbitol-X の使用経験—

金沢大学医学部放射線医学教室
小林敏雄　鈴木　博　柿下正雄

（昭和37年7月6日受付）

Preliminary Clinical Evaluation of Sorbitol in a "Rapid Method" of Examining the Whole Gastrointestinal Tract including the Appendage

By

Toshio KOBAYASHI, M.D., Hiroshi SUZUKI, M.D.
Masao KAKISHITA, M.D.
Department of Radiology, School of Medicine, University of Kanazawa

Examination of the small intestine, i.e., the longest portion of the gastrointestinal tract and the greatest organ of absorption has been handicapped owing to technical reasons. The procedure usually requires several hours, and the busy physician may find it impracticable. With the aid of the routine barium meal, only a small percentage of cases and restricted portion of the intestine can be analysed each time. The search for small lesions of the small intestine is so unsatisfactory. In certain instances it may be desirable to speed up the examination. Actual improvement may be expected by speeding up the intestinal passage. And many attempts have been made at a stimulating and accelerating not only gastric peristalsis but also the motility of the small intestine.

Sorbitol has been used as a sweetening agent for diabetics since it was shown that moderate amounts of sorbitol taken by mouth by normal or diabetic subjects cause only a small and insignificant increase in the blood-sugar concentration. While this small increase was considered to be due partly to a slow rate of absorption from the intestine, it was also noted that orally ingested sorbitol showed the laxative effect. Recently in Japan sorbitol has been made available at a low cost and its possible continued use as an item of diet in normal individuals has received much attention.

We have observed, as have others, the sorbitol supplies a stimulus to the wall of the intestine and has something to do with the motor response roentgenologically. The adding of 10 to 20 gm. of sorbitol to the commercial barium meal of the suspended type is successful, and used in routine work in certain group of patients and also for mass surveys. Owing to hypermotility, the small intestine fills even more uniformly than with a fractionated method of examination. Six hours after starting the fluoroscopy a full roentgen-

ographic survey is made, which in most cases, shows uniform filling of the entire colon, including its lowest segments. The roentgen appearance is similar to that seen following barium enema study. Moreover, the roentgenograms within six hours also reveal an almost constant filling of the appendix. The authors have had an impression, so far, that the adding of sorbitol in 5 to 10 per cent to the barium suspension is more useful for the examination of small intestine, and for the colon study is the adding sorbitol in 10 to 20 per cent more convenient.

The main advantage of this procedure, is that one can survey the small intestine, the ileocecal region and the appendix, including even the descending colon, in a short time.

The method is convenient for the patient and the examiner. However, the examiner must know that the rapid method like this shows sometimes peculiar and unfamiliar findings in the small intestine especially in the ileum, which may be due to hypermotilily and hypersecretion with dilution of opaque meal by partly retarding water absorption.

われわれは10数年来小腸のX線診断には辛酸を嘗めさせられて来た．成書[1)2)3)]の教えるところに従い，或時は粘膜皺襞像を小腸全域に亘つて求めようとしたり，保険診療の制肘に頭を痛めたり，放射線傷害への危惧や職員の勤務時間に関しても制限を受けたり，而もその結果は満足なものでないことが多く，時には何のためにそのような時間をかけて検査をしなければならないかの判断に迷うことすらもあつた．そして，徒らに時間と労力を要するのみで得られる結論が腹膜癒着程度であつて，而も，それをフイルムの上に描出出来ない程度のものであつては，学生や後輩を教育しなければならない立場に立つた現在，その客観性のない診断根拠では，X線診断学なる言葉が泣くであろうとさえ考えさせられるのである．この徒らに時間と労力の浪費に対する不満は，迅速造影法なるものを見出して[4)5)6)7)]，その教えるところに従い，生理的食塩水，氷冷水など試みて来たが，大同小異，一長一短であつたので，こゝ数年来，胃，十二指腸の常用硫酸バリウムによる検査の後，必要に応じて 0.5～ 1.0 %食塩水 200ml～ 100ml を飲用させる簡便法を採用していたが，心，腎疾患を有するものには応用し難いうらみがあつた．然るに2，3年前から我国でも Gastrografin, Sorbitol-X などが市販に供されて，迅速造影ということが論議され，それに伴う造影像の長短が争われるようになつた[8)9)]．

こゝに至り，我々の考え方を明らかにする必要を感ずるに至つた．その根本的な考え方は，小腸をX線検査することによつて一体何を求めようとするかということに対する批判である．即ち，1) 小腸自身乃至小腸固有の疾患を探そうとするか，2) 小腸のX線検査によつて小腸外の腹部病変を探そうとするのか，或は，3) それら両者を兼ねるのか，という3つの区分を明らかにすることが必要であろうということである．少くとも小腸のX線検査をする場合の心がまえとして当然であろうと考えるのであるが，これらの目的を混同するが故に，往々にして混乱した議論も見受けられるのではなかろうかとも考えるのである．このような考えからすると，Gastrografin は急性腹部症例に際して，閉塞部位，穿孔部位などの発見に他の如何なる製剤にも見られない長所を有し，特にバリウムの禁忌とされる穿孔のおそれある場合にも使える唯一のものであると我々[10)]は信じている．

昨秋 Sorbitol-X を入手して以来若干の経験を積んだので，こゝに報告する．

検査方法及び被検対象

主として金大放射線科を訪れた腹部に症状を有

する18才より65才に至る男女60例の患者を対象とした．対照として健康人を被検対象とすることは，著者らの信念として行なうことは差控えた．

硫酸バリウムは 100ml 中微粒子硫酸バリウム75gを含有するゾル型のものを使用し，Sorbitol-Xを5%，10%，20%などの割合に混和し使用した．且つ，この間には同一症例についても異つた濃度，又，食塩水，氷冷水などの対照などを得て再三に亘つて繰返す経験も得たので，この種薬剤に対する使用基準設定えの試みを明にする目的でこゝに報告するものである．

透視及び撮影はバリウム服用後15分，30分，45分，1時間，1時間半，2時間，3時間，4時間，5時間を原則としたが，装置や患者の都合で可成りの時間的づれを免れ難かつた．X線映画を2例に行つた．1例は Sorbitol-X 10%使用例，他は分割投与法によるもので，東芝製X線蛍光増倍管装置7吋形に，16mm判ボレツクスシネカメラボデイ（H16形）を装着し 125Kvp, 10mA の条件にて撮影した．

検査成績

Sorbitol の濃度と通過時間などとの関係については数値的に処理することは，ひかえることにする．何故ならば，従来経験して来た他の迅速法と共に Sorbitol-X についても，その通過時間の遅速は病的状態と共に個人差[9)11)]の問題が挙げられて来たが，立入等[12)13)]により食習慣や食餌の影響も無視してはならないことを教えられ，我々の殆んどの症例に於て，問診事項中にはこのような問題は含んで居らず，未だ統一的に処理出来る段階ではないと考えるからである．併し一般的に言つて濃度の大なるものは速く，像の稀薄化も大であり小腸には5%から10%以下が最も使い易く，大腸を主体にするならば10～20%が好ましく6時間以内で全胃腸管の造影を完了するものが大部分であるという結論に達して居る．又極く最近では，常用硫酸バリウムによつて，胃・十二指腸検査後必要に応じて1～10gm/ 100ml水を飲用せしめる方法も追加検討中である．

X線映画により，繰返し観察することによつて，拡張し活溌になつた小腸の運動は，隣接腸管を互いに圧迫，被圧迫を繰返し，瞬間像では一見奇異な像を呈する場合の説明の参考となつたし，又稀釈される状態は分泌の考えをも導入しなければ説明し難いことも明らかとなつた．

症例示説

〔例1〕 E.O., 37才，男

Sorbitol-X は10%の割合に混合した．図1Aは1時間後．胃から盲腸まで造影されている．図1Bは2時間後，結腸下部にまで達し，バリウム單独法よりは均等性を有する濃度で，且つ拡張した状態に於て認められる．糞便を軟化させる作用があるのではないかと推測させる．図1Cは3時間半後で，造影剤は廻腸と大腸，且つ虫垂をも造影し，大腸の状態は，図1Bと比較すると水分の吸収が進んでいることを推測せしめる．

〔例2〕 H.U., 18才，女

図2Aは5%で，45分後，図2Bは同一人の10%で1時間後のものである．造影剤濃度の稀薄化と腸管の伸展乃至拡張の状態が後者で著しい．

〔例3〕 T.T., 47才，男

Sorbitol は15%に混和して，60分後及び65分後の廻腸．蠕動の亢進と分泌促進，水分吸収の減少乃至阻止などのため，造影剤濃度は稀薄化され伸展，拡張と共に，迅速な刺戟性運動とによつて，常用バリウム單独法では経験し難い像に遭遇することを示した．人間ドック入所患者で，自覚症は胸，腹部共になく，この所見も正常範囲と考えている．

〔例4〕 K.K., 27才，男

両側腎結核患者で，廻腸膀胱術予定のもので，腸結核の有無の判定を要求された．10% Sorbitol を併用した．図4Aは30分後，空腸上部が左腎によつて圧迫偏位の像を示し，こゝまでは小腸に結核病巣を証明出来なかつた．図4Bは5時間後の第2斜位像，大腸左半部をも左腎により圧迫偏位せしめていることがわかるし，虫垂も造影されている．図4CはBよりは前で，1時間半後，図4Dは2時間後で，廻盲弁より口側8cmの箇所には，瘢痕性病変の存在を疑い，こゝで既に虫垂が

造影され，それより後の4Bと比較し，虫垂に慢性炎症の存在を疑つた．金大泌尿器科に於ける手術時，この部に癒着を伴う慢性虫垂炎が認められたが，結核性病巣は証明されなかつた．廻腸膀胱術は成功し，4箇月後其の経過は良好であるという．

〔例5〕 M.K., 68才，女

常用ゾル型バリウム使用による検査で，図5A，Bの如き写眞を得て，廻腸終末部にこの図の如く，固定された像で癒着性腹膜炎と診断されていた．併し，1週間後 Sorbitol 10%混用で図5Cの如き像であり，この部の図5A，Bの如き恒常固定性は否定され，亢進した蠕動により，この部に疼痛を誘起せしめないことから，少くとも廻腸終末部の病変は否定した．併し，虫垂の状態から，慢性虫垂炎の存在は否定出来ないかも知れない．

〔例6〕 A.O., 45才，女

昭和36年1月廻盲部疼痛を認め某所にて虫垂切除術を受け，1年後の本年1月廻盲癌として結腸右半切除術を受け，術後照射のため2月24日金大放射線科入院，3月末退院．5月16日再度入院時に Sorbitol 10%併用して30分後立位像が図6A，45分後背臥位像が図6Bで，体位による変動の少いことから，いわゆる腸間膜根部リンパ節転移巣による空腸部の固定状態がうかゞえる．他院で行われたであろう造影剤の残りが左下腹部に認められ，それが，小腸か結腸かの鑑別のためにも一応迅速造影で結腸下部まで見なければならない理由があつた．図6C 1時間後立位，図6D 1時間15分後背臥位，A，B，C，Dを通じて矢印の部分に小腸を圧迫する腫瘤の存在を思わせる．図6E 3時間，図6F 4時間半後造影剤は結腸に達し，上記左下腹部造影剤の残りは結腸下部であることが略々間違いない．図6G，Hは5時間半後の正面と第2斜位像でS状部に狭窄部のあることが明瞭となつた．併し，これが，結腸癌の転移巣として結腸内のものか，外のものかの判定は必ずしも容易でない．5日後注腸検査が行われた．図6I，J，Kの如くバリウム注腸及び排泄後空気送入の像を通覧すると，むしろこの周辺に腫瘤があつて腸壁に侵襲して来たものと考えた．そして，それはダグラス窩への撒布巣であり，腸骨動脈リンパ節群への転移巣によるかも知れない．これらの考えは，初回入院時に行われてあつたフィルム図6L，Mと比較すると，その感を深くする．即ち，図6L，Mでは既に上記の狭窄が認められ，且つ外因性としての印象を濃くするのである．

〔例7〕 R.M., 39才，男

左口蓋扁桃に初発した細網肉腫症例で左側頚部に放射線治療のため来科，治療前に消化管検査を行つた一部が図7Aで，腹部には未だ自他覚症状のない時期であつた．たまたま蛔虫の群を認めたので駆虫せしめた．1箇月後，左下腹部に腫瘤と疼痛を訴え来科した．図7B，C，Dに見る如く，小腸に圧排偏位像が著明であり，腸管外恐らくは後腹膜リンパ腫であろうと推測するに難くない．放射線治療により縮小し，旧に復したことはいうまでもない．腫瘤の大さ，拡がりを兎に角決めることが出来，コバルト照射野の大さの設定にも役立つた．

〔例8〕 T.K., 61才，男

胃癌を疑われて来科した．常用バリウム單独使用で図8Aの如く，胃は上方に水平位を示し，このような症例は往々にして肥満者に見られ病巣の発見は必しも容易でない．併し，幸い，側面像図8Bでニツシエを発見，1時間残渣像図8D（左側臥位）によつてこれを再確認したが，その時の小腸像は図8Cの状態であつた．この時になつて大腸は，特に横行結腸はどのような状態にあるか識り度いと思い，試みに Sorbitol 1 gm/ 100ml 水を服用せしめた．2時間半後S状部に達し図8E（背臥位），図8F（立位第1斜位）を得，横行結腸も肥満のため上方に偏位していることを見とゞけることが出来た．

総括と考按

小腸のX線診断が遅れているという言葉は屢々耳にする．その理由は長過ぎて相重畳するので一望のもとにおさめ難いという理由にあろう．剖検

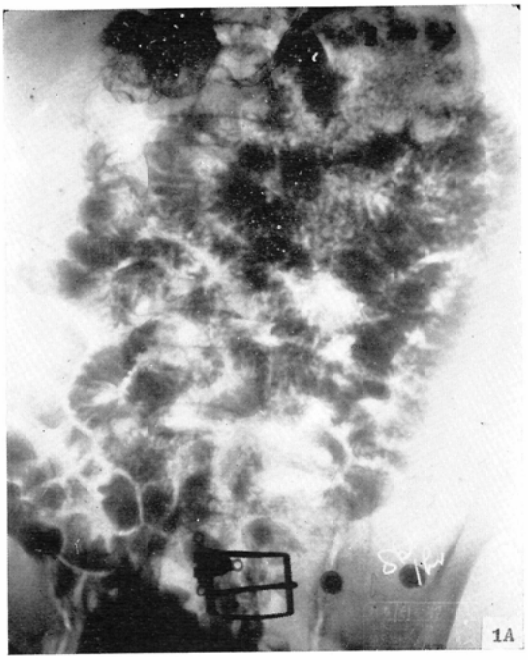

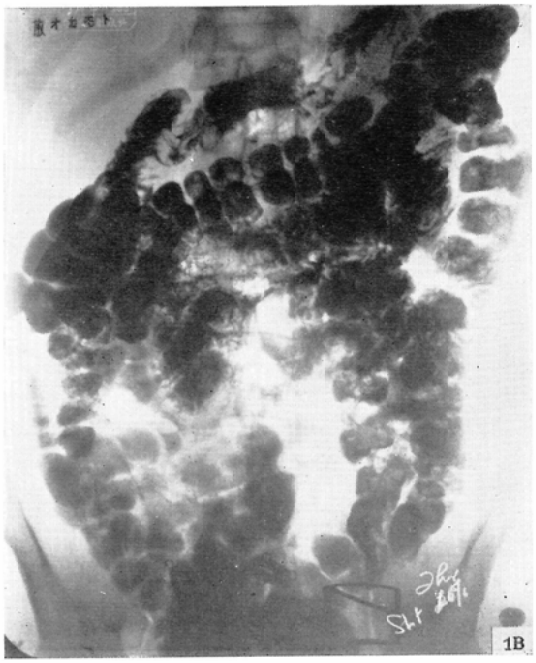

Fig. 1. E.O., a 37-year-old male.

(A) Roentgenogram made one hour after the ingestion of suspended type of barium meal added sorbitol in 10 percent. Note that while the stomach still contains a considerable amount of the contrast medium, the small intestine and cecum are well visualized. (B) Roentgenogram made at two hours. Barium column reached descending colon, forming a more homogeneous mixture, presumably preventing dehydration and increasing bulk of the fecal mass. (C) Roentgenogram made at three and one-half hours. Here, a better understanding of the function of water absorption of the colon may be able as compared with B.

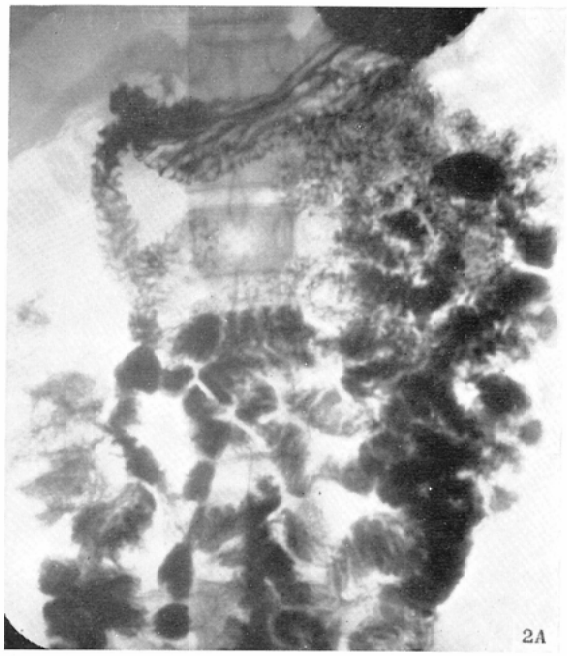

Fig. 2A. H.U., a 18-year-old female.
This roentgenogram was made forty five minutes after the ingestion of opaque medium adding sorbitol in 5 per cent. The accelerated passage through the bowel is noted. Gastrointestinal tract is seen from the stomach to the cecum.

Fig. 2B. Same patient as in Fig. 2A.
This roentgenogram was made one hour after the ingestion of barium adding sorbitol in 10 per cent. The progressive dilution of opaque medium during passage through the small intestine with distention of loops.

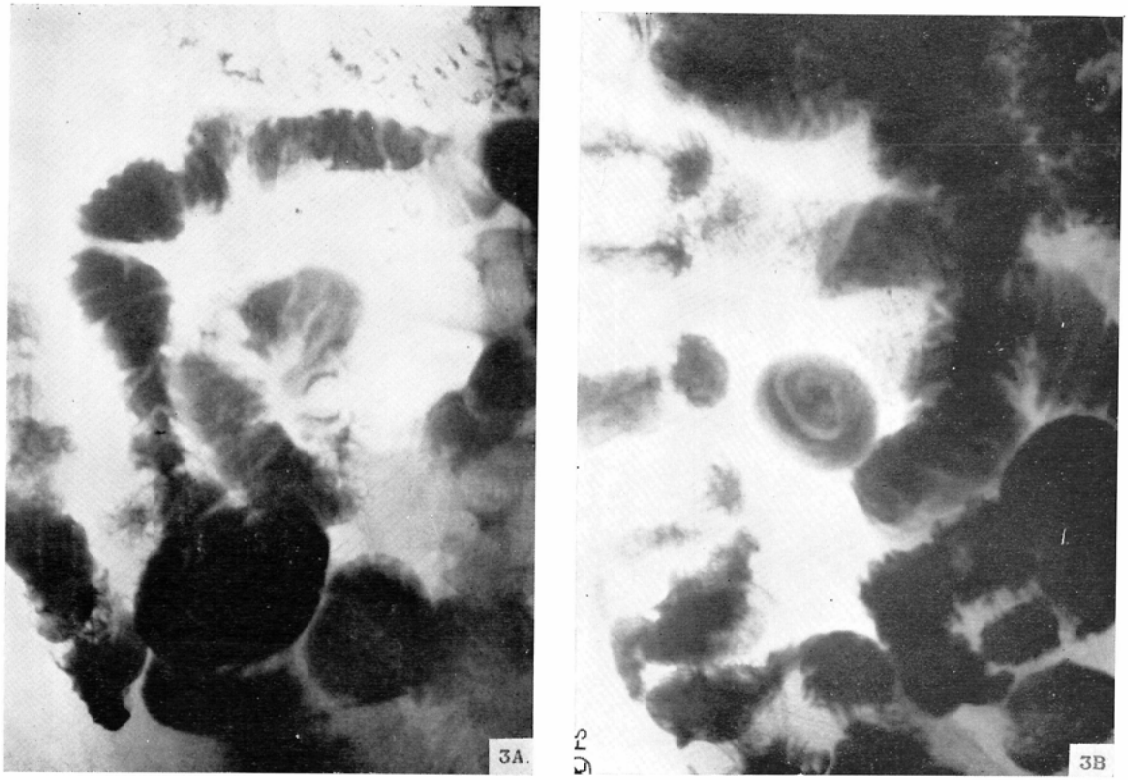

Fig. 3. T.T., a 47-year-old male.

Spot roentgenograms made one hour after the ingestion of barium meal added sorbitol in 15 per cent demonstrate distention and contraction of loops. The accelerated passage with increased motility and dilution shows often peculiar and unfamilar findings. Normal variation of the ileum under a rapid method.

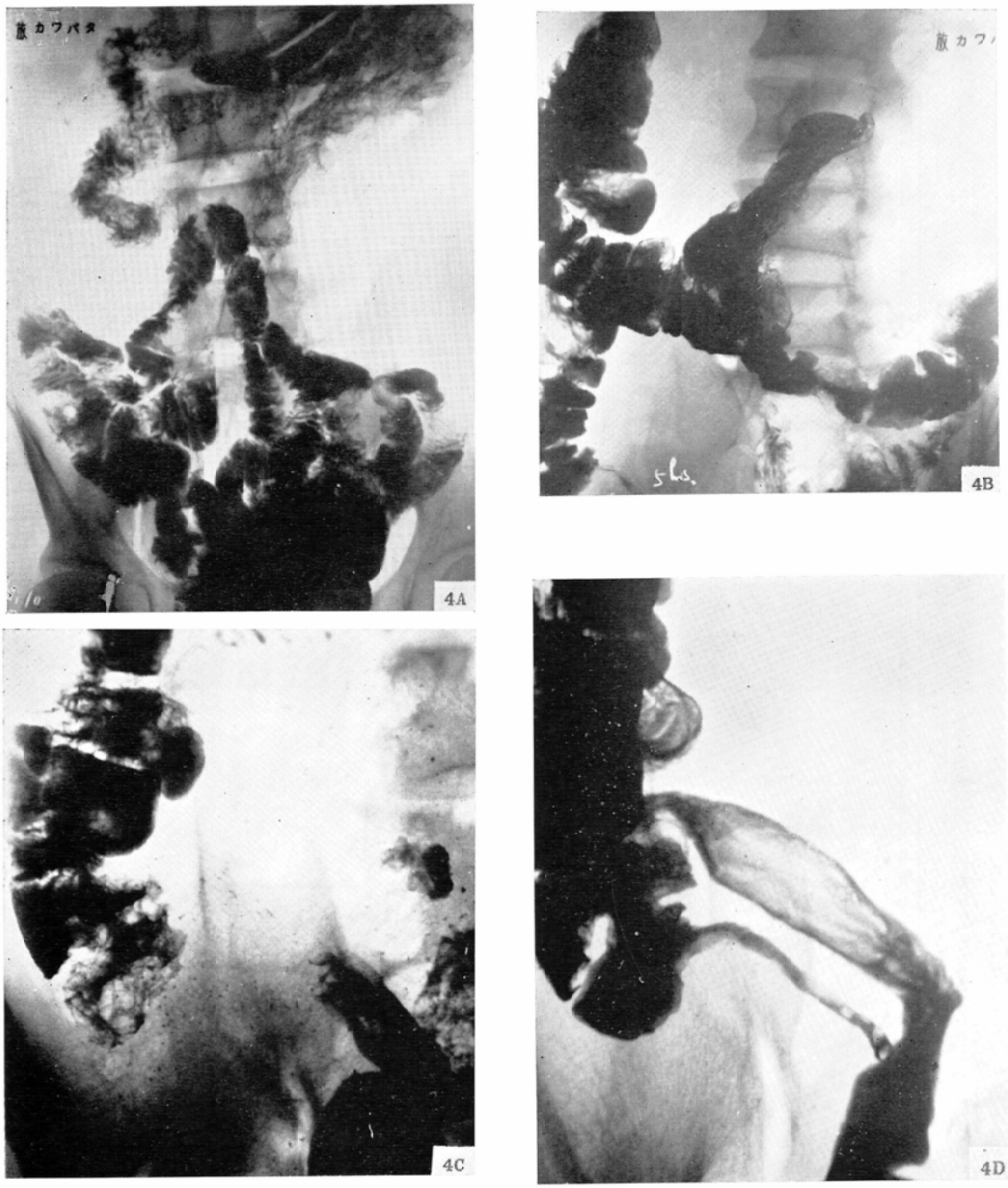

Fig. 4. K.K., a 27-year-old male with bilateral nephrotuberculosis.

(A) Roentgenogram made at thirty minutes after the ingestion of barium added sorbitol in 10 per cent. Displacement and distortion of the upper jejunum. (B) Roentgenogram made at five hours. Left anterior oblique view. Displacement of the left side of colon downward anteriorly. (C) Roentgenogram made at one and one-half hours. (D) Roentgenogram made at two hours. At surgery chronic appendicitis was demonstrated, but no tuberculous lesion could be detected in ileo-cecal area. Ileal bladder was made successfully.

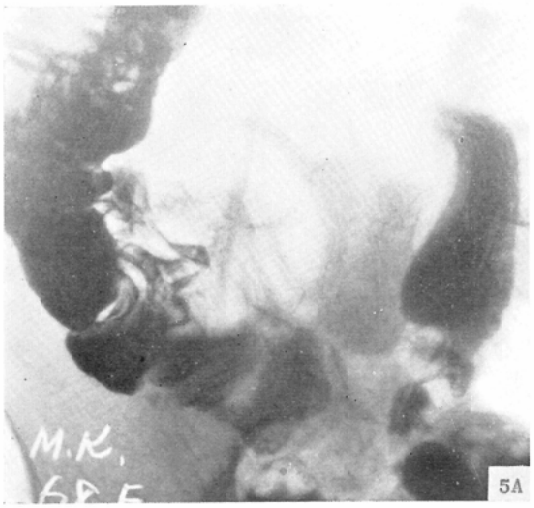

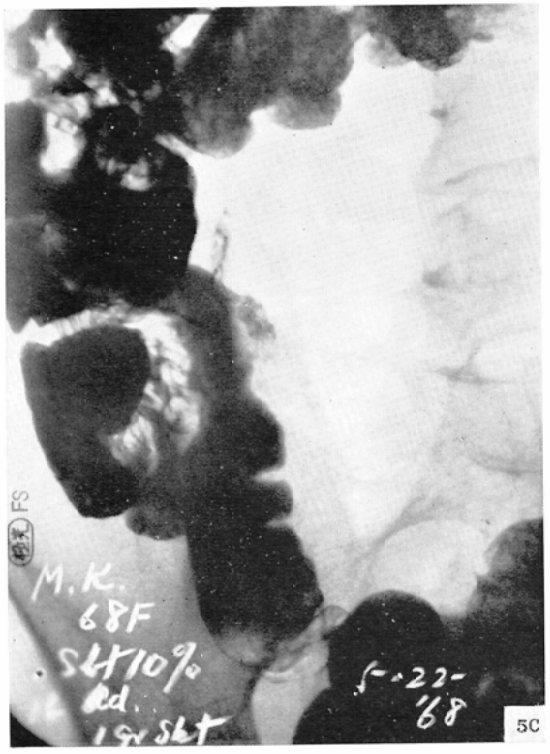

Fig. 5. M.K., a 68-year-old female.

(A), (B) Spot roentgenograms of the terminal ileum administered routine barium meal. This time, some other examiner misjudged that the terminal ileum revealed constant fixation in this kinked area.

(C) Same patient as Fig. 5A, B. One week later reexamined by adding sorbitiol in 10 per cent. No constant fixation can be noted.

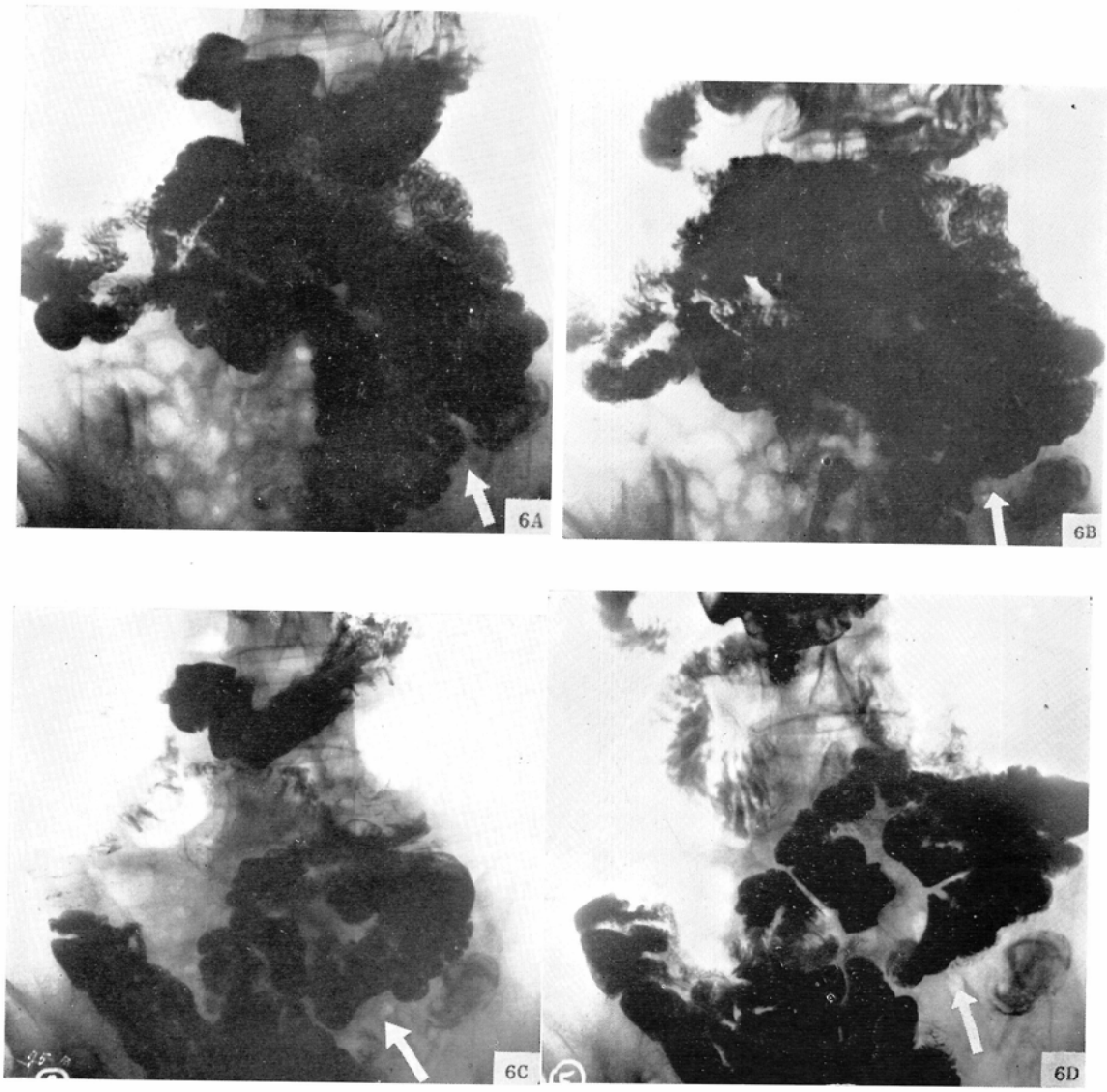

Fig. 6.A.O., a 45-year-old female with postoperated ileocecal carcinoma.
(A) Erect roentgenogram made thirty minutes after the ingestion of barium meal added sorbitol in 10 per cent. Second admission for radiation therapy. (B) Supine roentgenogram made at forty five minutes, same as A. (C) Erect roentgenogram made at one hour, same as B. (D) Supine roentgenogram made at seventy five minutes, same as C.
Various loops of the jejunum may shift and slide about on each other so that no true constancy of position can be attained normally. In this case, however, its various loops of small intestine showed constant fixation in position. This fixation of loops might be produced by adhesions due to metastatic central lymph nodes mass of the superior mesenteric artery.

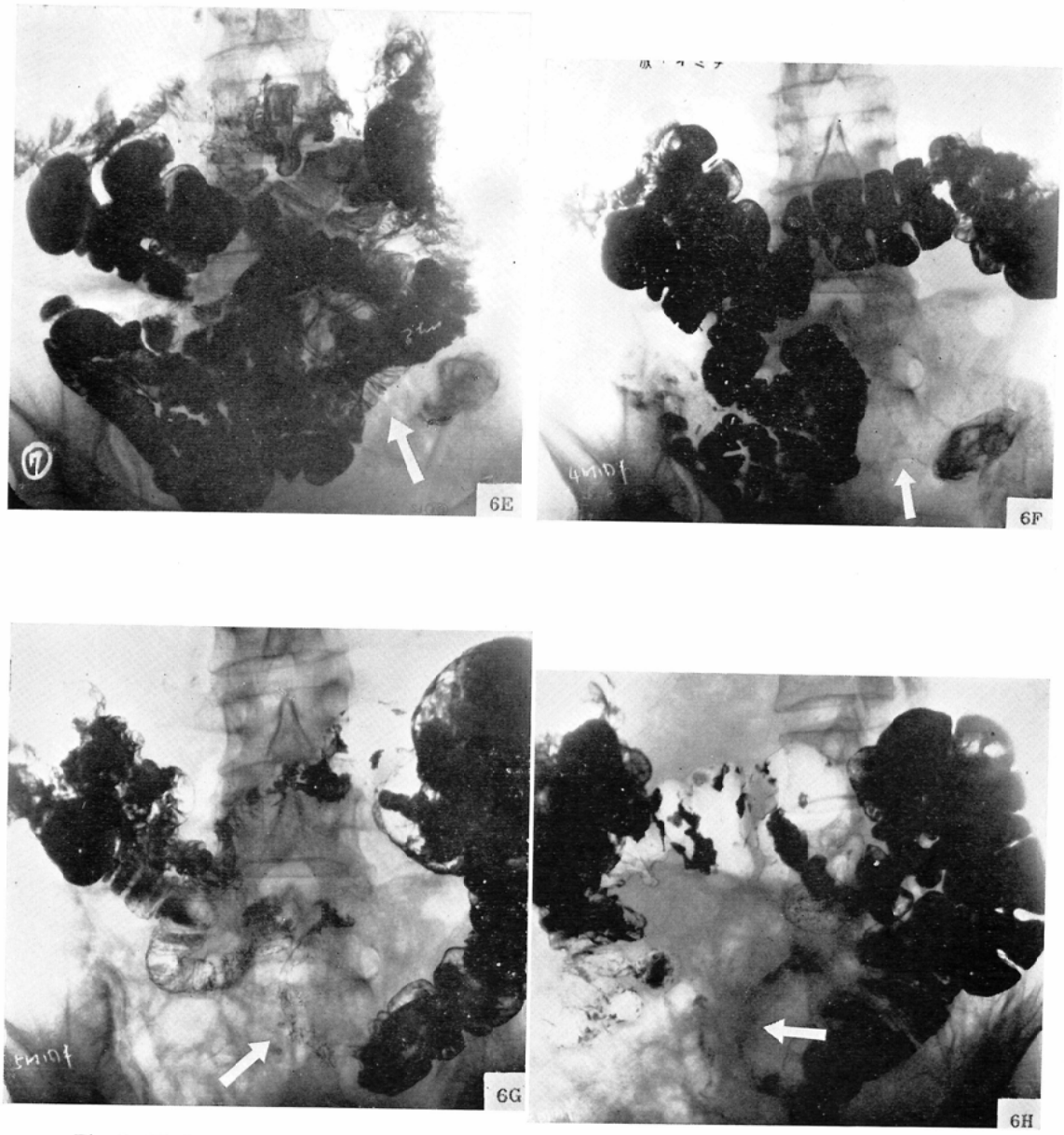

Fig. 6. (E) Roentgenogram made at three hours, same as D. (F) Roentgenogram made at four and one-half hours. (G) Roentgenogram made at five and one-half hours, same as F. (H) Same as G. Left anterior oblique view. Constant narrowing of the colon from distal end of the descending to the sigmoid.

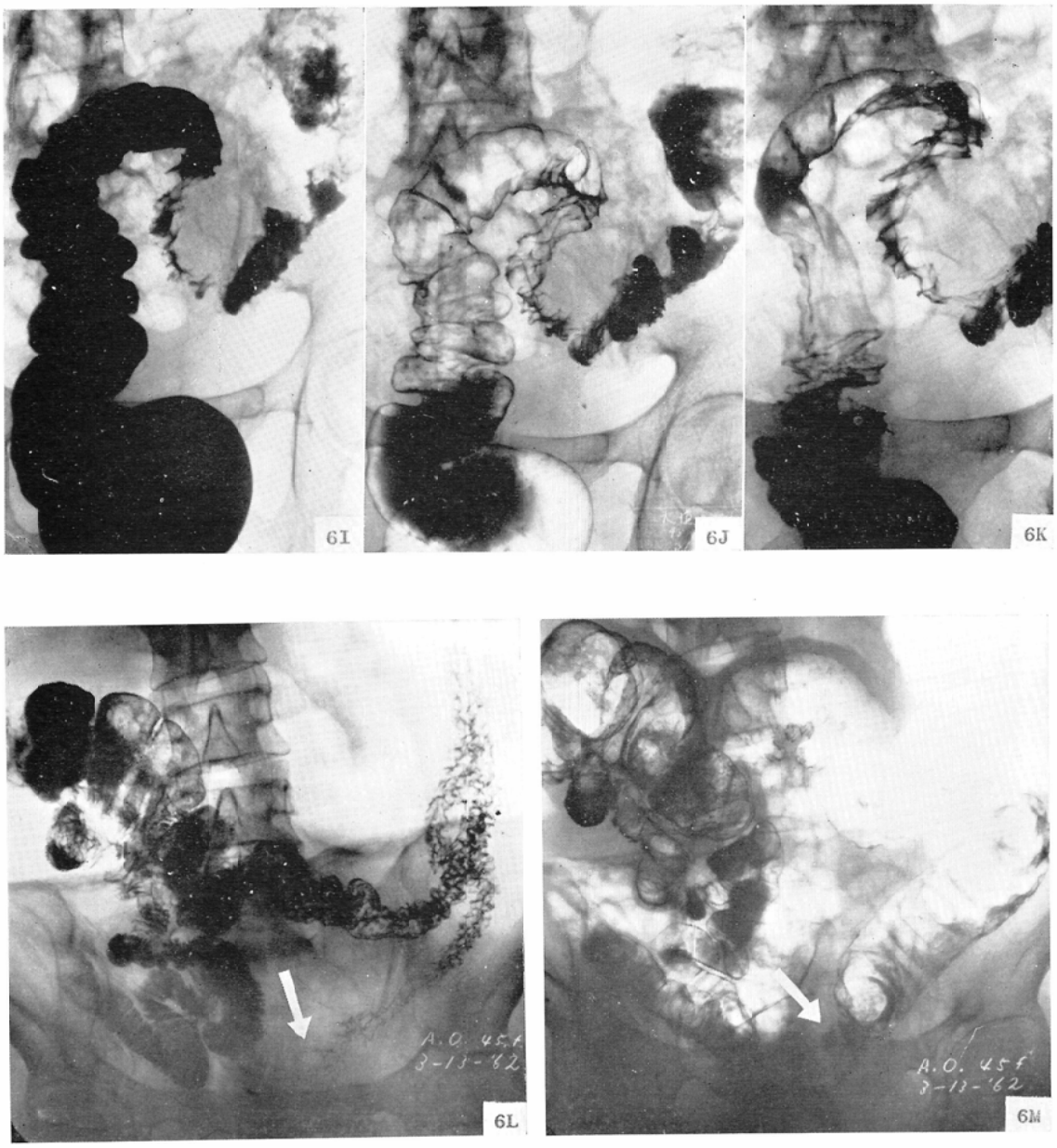

Fig. 6I, J,K. Barium enema and air contrast study, one week later. Constant narrowing of the sigmoid colon above characteristics is a malignancy.

Fig. 6L, M. Same case as Fig. 6A-K. Examination of March 13, 1962, first admission three months ago, showed narrowing of the sigmoid colon which might be extrinsic in nature. These films should be compared with those shown in Fig. 6A-K. This tumor could be metastatic iliac artery nodes mass or disseminated tumor of Douglas' cul-de-sac.

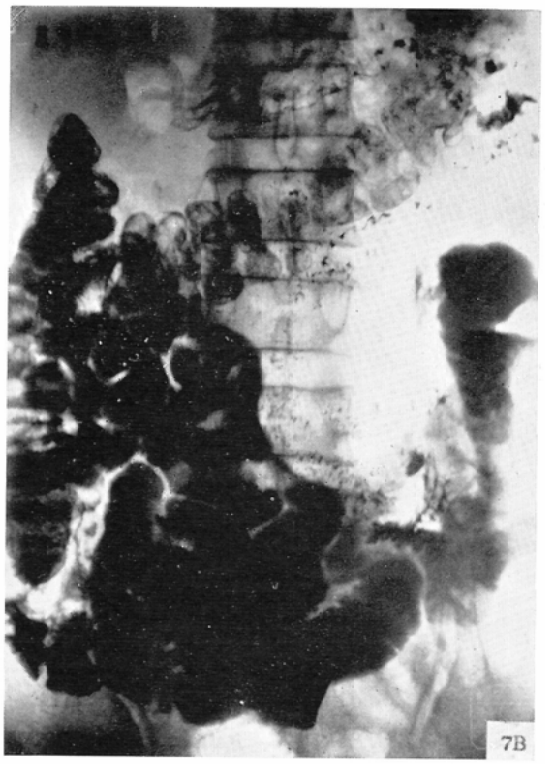

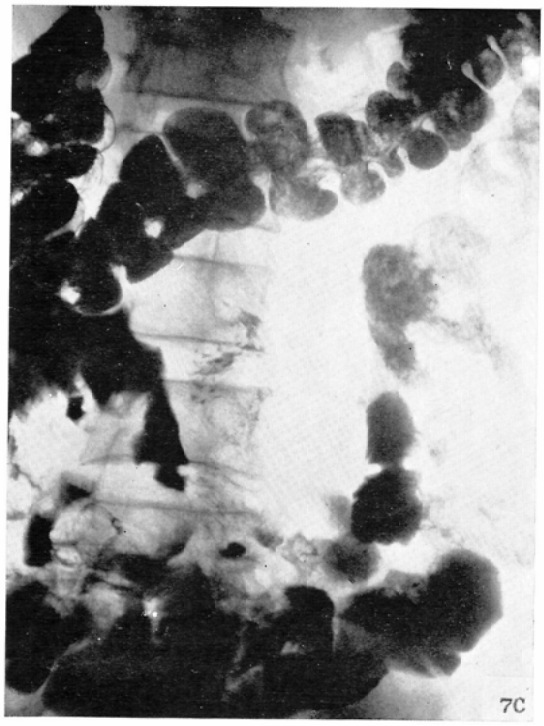

Fig.7. R.M., a 39-year-old male with reticulum cell sarcoma of the tonsile.
(A) Roentgenogram made two and one-half hours after the ingestion of barium adding sorbitol in 15 per cent. Ascaris lumbricoides showed as negative defects and ingested opaque medium. Survey at the time of first admission. (B) Same patient as A, one month later. Same procedure. Displacement and distortion of the jejunum by retroperitoneal mass. (C) Same as B. Retroperitoneal lymphadenopathy causing displacement and distortion of midabdominal loop of small intestine.

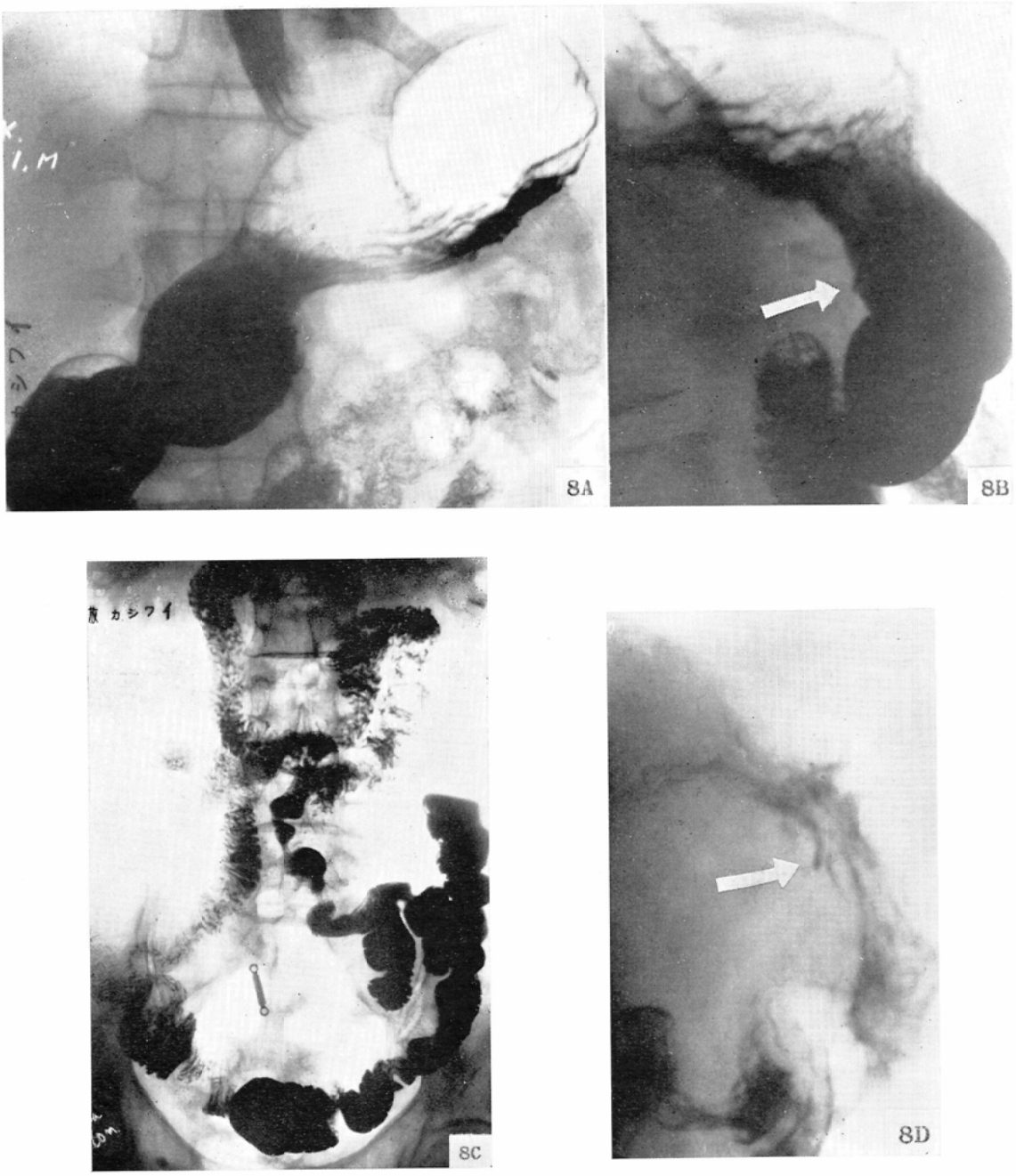

Fig. 8. T.K., a 61-year-old male.
(A) A routine postero-anterior projection showed the high transverse stomach. No adding sorbitol in initial barium meal. (B) Lateral projection demonstrates a niche at the lesser curvature side. (C) Film made one hour after original administration of routine barium meal. (D) Same as C, one hour gastric residue showed a benign ulcer crater. At this time, the author wanted to know situation of the transverse colon. Patient was given 1 gm of sorbitol by 100 ml. of water.

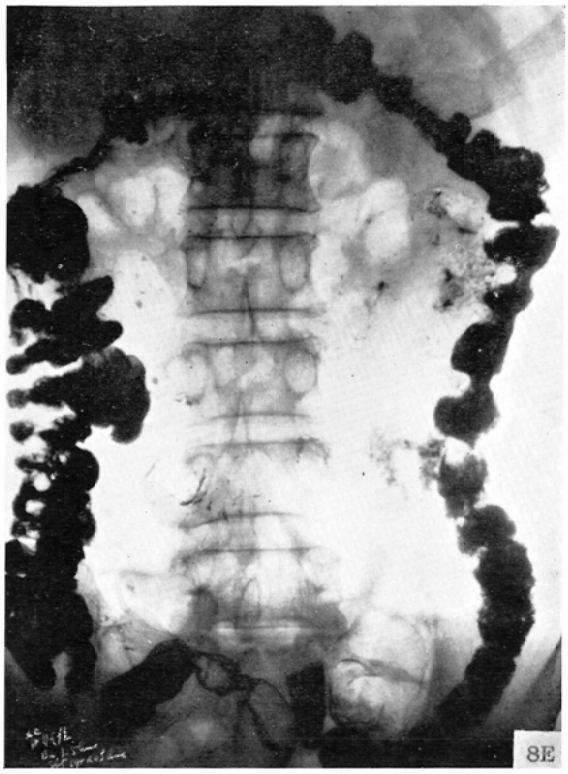

Fig. 8E. Same case as Fig. 8D.
Film made two and one-half hours after administration of sorbitol.

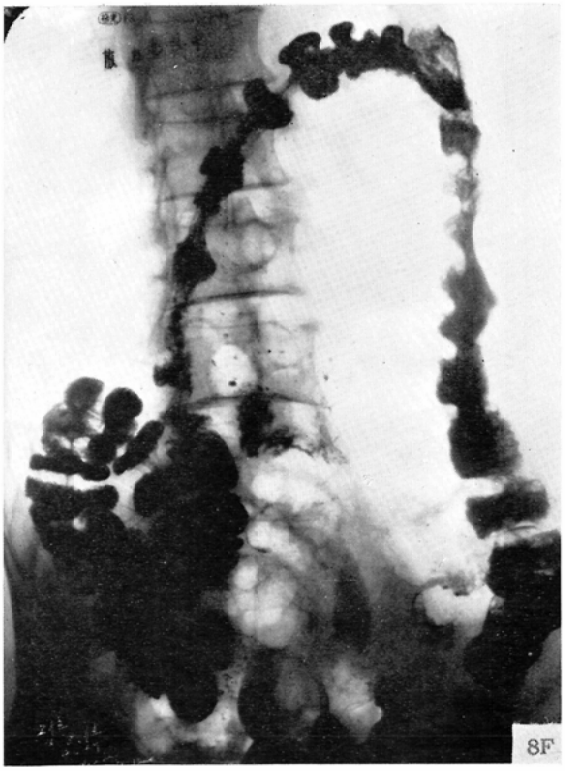

Fig. 8F. Same as Fig. 8E, right anterior oblique view.
Roentgenogram reveals an entire colon, and high transverse position of the transverse colon. These films demonstrate the gastro-enteric reflex and/or flushing mechanism.

A fundamental contribution to the x-ray findings of enteritis was made in 1960 by Reinhardt who pointed out that, in the 20-30 g sorbitol mixed barium examination, changes in the 20 minute film may prove the presence of jejunitis, and ileitis can only be diagnosed on a film taken at less than an hour if it shows gross alterations of filling (Reinhardt, K.: Untersuchung über den Wert einer Sorbitolbeimischung zum Bariumbrei, Fortschr. Röntgenstr. 92, 78-84, 1960). The authors, however, have not been experienced in such cases in the present series.

台上で計測すると6～7mあるものが，生人体では3m以下[14]ということは，半分以下に大小無数の皺を作つて短縮した状態でおさまつて居るということであり，而も，時間的にも位置的にも変動が激しく，胃の如くに粘膜皺襞像の全貌を描出することは日常の臨床診断には不可能でさえある．小腸X線診断の基礎が不確実であるところえ Gastrografin, Sorbitol-Xなどが出現して迅速造影ということが問題にされると同時にその長短が論議され始めているが，他方，最近では副腎ステロイドホルモン連用の副作用の1つとして消化管の多発性潰瘍の発生頻度を増し，血液凝固阻止剤の使用中に現われる多発性出血巣の像[15][16]も心得えておかなければならない時代になつて，小腸X線診断の重要性が増して来ている．そこで小腸をX線検査することによつて何を求めようとするかということがさきに考えられなければならないゆえんがあるのではないかと思われるのである．

われわれは Sorbitol-X を種々な濃度に併用して，その長所短所を一応まとめてみた．先づ，1）造影剤の進行が文字通り亢進して小腸通過時間が短縮されるということ．2）結腸全貌をも一望のもとにおさめることも可能であり，そのためには濃度の大なる方がよい．3）併し Sorbitol の濃度が大なる程小腸像は造影剤が稀釈され濃度が淡くなると同時に，伸展状態を示すので，朦朧となる．4）この朦朧となるのは水分吸収の不足と共に拡張，伸展などの状態から腸の分泌促進が考えられる．従つて，5）造影剤濃度を濃くしておけば小腸の充盈診断法の可能性も出て来る．6）拡張，伸展された状態にあつて，且つ小腸の運動が亢進しているので瞬間像では奇異な像を呈することがあるので病的所見と誤らないようにしなければならない．併し又，7）迅速造影法[17]は運動の亢進によつて疼痛が誘発され，癒着などの病変を誇大に写し出すとすれば，本法による正常範囲の奇異な所見の範囲を知悉しておく必要がある．8）結腸に対しては注腸法に近い像が得られ，これは水分によつて薄められた結果であると同時に，多少に拘わらず，糞便を軟化させる作用があるのではないかとも考えられ，経口的結腸検査法としても一応の目的を達し得る．9）虫垂が造影される．以上のことから，10）小腸自体の微細な所見を求めようとするならばバリウム単独法が好ましい．何故ならば，迅速法は生理的検査法の域を脱することになるからである．併し，我々は，小腸の機能というと兎角運動のみを対象として来たが，小腸機能は吸収にあることも忘れてはならない．その意味で通過を促進させ，水分吸収を減少させ，分泌を促進させるとすれば生理的限界を超えた検査法となるのそしりを免れない．

併しながら，吸収論は生理学に於ける最も重要であり興味ある問題であるとされているに拘わらず，又最も難解な領域でもあるとされている．ましてや，X線学的には至難な問題であるが，Chocholačk[19]の各種食餌と粘膜皺襞像などの関係についての研究に基づく Resorptionsrelief や Darmsekretion による verwaschene Darmkontur の概念を参照するならば或る程度は吸収機能推定の参考になり得るかも知れないし，Sorbitol を併用して現われる稀薄化の現象にも高張であることから滲透圧の影響で分泌の概念を導入したことも誤りのないことになる．併し，我々の常用する造影剤中には原則的には食餌に類する各種栄養素は含まれていないので同一所見の故を以て同一名で呼ぶことにはなお慎重を要するが，小腸の伸展，拡張などの状態からは分泌促進的に働いていることは当然考えてもよいであろう．

Sorbitol が如何なる機転で腸内通過を促進するかは別としても，下剤の作用のあることは指摘されている[20][21]．他方，下剤の病態生理学的特徴として，1）腸の蠕動亢進，2）腸分泌過多，3）吸収能力低下などが挙げられている[22]．従つて，迅速造影法ではX線所見上下痢の病態生理を説明づけるに近い類似所見を呈することになるので，腸炎の診断や，機能障害の診断には適しないことになり，又，迅速造影法によつてそれらの病的所見と紛らわしい所見を呈し得ることにもなることを忘れてはならないであろう．

一回投与法にせよ分割法にせよ，バリウム単独

法により粘膜皺襞像を全腸に亘つて描出することは不可能である．十二指腸，空腸上，中部，廻腸末端部附近が精々である．体位を工夫してみても小骨盤内廻腸部の分析は十分には期待出来ない．仮りに部分的に描出し得て negative という成績を得ても分析し得ないところには病巣がないとはいえない．とすれば，このような迅速法によれば，Sorbitol の場合濃度を低くすれば空腸レリーフは比較的支障なく描出されるし，廻腸は充盈像として現れ，解剖学で教える空腸と廻腸の特徴も比較的よく表現されることになり，器質的病変の発見にはさほどの支障はないであろうといえるとも思うのである．何れにせよ，目的とするところに従つて，正しいやり方ともいうべき方法を見つけるべき方向への我々自身の mile stone として報告した次第である．

結　論

腸管を造影することにより，他の臓器組織との関係を求めようとする場合には迅速造影法が便利である．Sorbitol-X を使用するならば5％～20％までがよく，小腸にも或る程度の像の鮮明さを得ようとするならば5％程度がよい．大腸までを迅速に造影しようとするならば20％がよい．

Sorbitol-X の混和濃度大なる程，小腸は，いわゆる模糊像，且つ伸展乃至拡張像を示す．その理由には小腸に於ける水分吸収の減少と共に，腸液分泌の考え方をも導入しなければ説明がつかない．

従つて，小腸の機能的検査法を目的とする場合，或は小腸自身の疾患，特に腸炎の診断などには不向きであるかも知れない．

大腸に重点をおこうとするならば20％がよく，注腸による充盈像に近い状態の像が得られ，結腸内容物を考慮に入れゝば，注腸法とさほどに遜色がないといえる．

本論文要旨は第19回日本医学放射線学会東海北陸部会の交見会に於て報告した．なお，ソルビトールXは日研化学株式会社より試供された．記して謝意を表す．

文　献

1）黒川利雄：消化管のレントゲン診断，中山書店，東京，1949．— 2）田宮知耻夫：消化管，内科レントゲン診断学Ⅱ，1，南山堂，東京，1950．— 3）立入弘：放射線医学入門，南山堂，東京，1961．— 4）Sante, L.R.: Principles of Roentgenological Interpretation, 10th ed., H.K. Lewis & Co. Ltd., London, 1955. — 5) Sante, L.R.: Manual of Roentgenological Technique, 18th ed., H.K. Lewis & Co. Ltd., London, 1956. — 6）近藤台五郎，常岡健二：消化器病のレ線診断，南山堂，東京，1956．— 7）Meschan, I.: Normal Radiographic Anatomy, W.B. Saunders, Philadelphia, 1957. — 8）立入弘，堀啓二，善成務，門脇郁夫：ガストログラフィンの消化管検査への適応性．日独医報，7，300—312，1962．— 9）金井厚（健爾），横山巌，本橋賢二，浜田政彦：全胃腸管迅速造影法の検討，臨放6，411—418，1961．— 10）小林敏雄，高島力，小林良彦，波多野茂：腹腔内造影剤のレ線学的推移—硫酸バリウム，ガストログラフィン，エンドグラフィンについて—，日独医報7，203—211，1962．— 11）吉川政己，竹本忠良，水野美淳，横山巌他：腸管迅速造影法に関する検討（続報），日本医放会誌21，198—199，1961．— 12）Tachiiri, H., Hori, K., Kadowaki, I., Kotake, T., Yoshinari, T., Mochizuki, S., & Kuru, Y.: Roentgenological studies on the small intestine, 日本医放会誌，20，2737—2745，1961．— 13）Tachiiri, H., Hori, K., Kadowaki, I., Kotake, T., Yoshinari, T., Kuru, Y., & Machi, S.: Roentgenological studies on the small intestine, especially on effects of foodstuffs on the gastric evacuation and the function of the small intestine-Effects of a hypoprotein-diet on human subjects, 日本医放会誌，21，1193—1205，1962．— 14）篠崎達世：小腸のX線学的研究（主として機能的方面），日本医放会誌，21，275—299，1961．— 15）Senturia, H.R., Susman, N., & Shyken, H.: The roentgen appearance of spontaneous intramural hemorrhage of the small intestine associated with anticoagulant therapy, Am. J. Roentgenol. & Rad. Therapy 86, 62—69, 1961. — 16）Wiot, J.F., Weinstein, A.S., & Felson, B.: Duodenal hemorrhage induced by coumarin, Am. J. Roentgenol. & Rad. Therapy 86, 70—75, 1961. — 17）Morton, J.L.: Notes on a small bowel examination, Am. J. Roentgenol. & Rad. Therapy 86, 76—85, 1961. — 18）簑島高：吸収，生理学講座9，Ⅱ1，1—43，中山書店，東京，1952．— 19）Chocholaćk, J.: Einfluss der Nahrung auf die Motilität des Dünndarms, Rad. diag. 2, 309—325, 1961. — 20）Wick, A.N., Almen, M.C., & Joseph, I.: Use of sorbitol in medicine, cited from Nutrition reviews 14, 236—238, 1956. — 21）堀内光：糖尿病の食餌療法，栄養と食糧12，125—129，1959．— 22）黒川利雄：消化機能の病態生理，生理学講座9，Ⅱ3.4，1—70，中山書店，東京，1951．