The University of Osaka
Institutional Knowledge Archive

Title	肝硬変症におけるフルクトース負荷肝P-31 MR spectroscopy
Author(s)	可知, 謙治; 荒木, 力; 内山, 暁
Citation	日本医学放射線学会雑誌. 1991, 51(2), p. 127-132
Version Type	VoR
URL	https://hdl.handle.net/11094/18848
rights	
Note	

The University of Osaka Institutional Knowledge Archive : OUKA

https://ir.library.osaka-u.ac.jp/

The University of Osaka

日本医放会誌：51（2），127—132，1991（平3）

肝硬変症におけるフルクトース負荷肝 P-31 MR spectroscopy

山梨医科大学放射線医学教室
可知　謙治　　荒木　　力　　内山　　暁

（平成2年4月11日受付）
（平成2年7月9日最終原稿受付）

Effect of Intravenous Fructose Load on the P-31 MR Spectrum of the Cirrhotic Liver

Kenji Kachi, Tsutomu Araki and Guio Uchiyama
Department of Radiology, Yamanashi University School of Medicine

Research Code No. : 514.9

Key Words : Liver cirrhosis,
P-31 magnetic resonance spectroscopy,
Fructose load

Changes in metabolic state of the liver after intravenous fructose (250 mg/kg) load were evaluated by P-31 MR spectroscopy. Study was performed in eight healthy volunteers and six patients with liver cirrhosis.

In the spectra of the cirrhotic livers the fructose load caused no significant increase in PME peak, which suggested that fructose metabolism of the cirrhotic livers had impediments before the fructose-1-phosphate stage. Also shown in the spectra of the cirrhotic livers was the significant drop of Pi, PDE, and ATP peaks. This might reflect the low concentration of Pi, PDE and ATP in the cirrhotic livers.

1. 緒　　言

細胞におけるエネルギー代謝を知る指標にAtkinson[1]の提唱したenergy chargeがある．肝においてもエネルギー代謝を知るためにはenergy chargeは非常にすぐれたparameterであることはよく知られているが，そのためには直接肝細胞を採取しなければならず，臨床においてエネルギー代謝の変化を知るためには不適当である．そこで，最近注目されているものに，生体代謝系への非侵襲的アプローチの手法であるMagnetic Resonance Spectroscopy（MRS）がある．MRSは，ボア径が小さい，均一な高磁場が得られないなど装置上の制限から初期には動物実験のみが行われた．in vitroの研究では，灌流ラット肝において種々の負荷を与えた状態での詳細な報告がなされており[2)3)]，in vivoの研究では，エタノール負荷時の肝エネルギー代謝の変化について報告されている[4)5)]．最近では超伝導高磁場MRI/S装置によりMRSの臨床応用が進められており，P-31 MRSを用いてヒト肝から代謝に関する有用な情報が得られている[6)~12)]．

そこで，臨床用MRI/S装置を利用して肝硬変症における肝エネルギー代謝の異常を観察し，さらにフルクトースを負荷して，それに対する硬変肝の反応を調べた．体内に投与されたフルクトースは，フルクトキナーゼの存在する肝でのみ代謝され，肝外ではほとんど代謝を受けない．肝エネルギー代謝を観察するのに，フルクトース負荷が有用な手段の1つと考えられる．

2. 対象と方法

対象は，健常者男性8名〔平均年齢25.0歳（22～29歳），平均体重63.4kg（56.0～76.0kg）〕と

臨床的に代償性肝硬変症と診断された患者男性5名，女性1名，計6名〔平均年齢61.0歳（48～68歳），平均体重59.4kg(46.0～72.0kg)〕であった．肝硬変患者の主な肝機能検査結果はTable 1に示す通りで，すべてウイルス性の肝硬変であった．被験者は検査前8時間を絶食とした．使用した装置は，静磁場強度1.5T，GE社製，MRI/S装置Signaである．信号採取に先立って，surface coil設置部位決定のためにbody coilを用いてスピンエコー法（TR 500ms，TE 30ms）にてT1強調矢状断像を撮影した．これにより，surface coil中心を決定した．被験者は仰臥位とし，^{1}H用surface coil（送受信用8inch径）を肝をおおうように前胸腹壁に強く密着させて固定した．

Table 1　Laboratory data of patients with liver cirrhosis (n=6)

Alb(g/dl)	2.9±0.4
T. Bili(mg/dl)	1.5±1.1
TTT(KU)	14.7±8.5
ZTT(KU)	19.6±7.8
ALP(U/l)	223.3±79.1
GOT(U/l)	111.0±92.7
GPT(U/l)	143.0±127.0
ICG(15min.)(%)	51.9±20.2
PT(s)	17.2±0.9

mean±S.D.

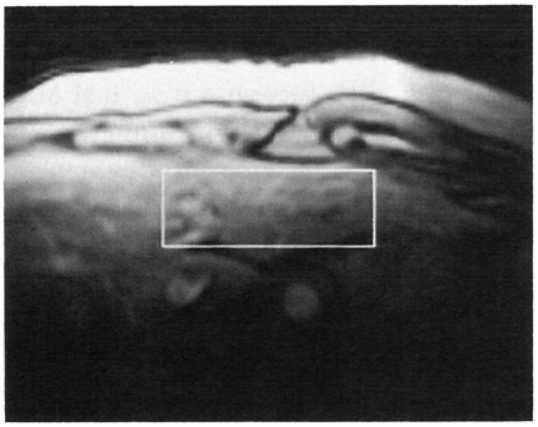

Fig. 1　MR image obtained with a surface coil positioned over the anterior margin of the liver shows the 2.5cm thick section for spectroscopy by DRESS technique. The lateral dimension for phosphorus spectroscopy is defined by the sensitivity of the surface coil.

関心領域設定のため，surface coilを用いて，GRASS法（flip angle 30°，TR 50ms，TE 13ms）で水平横断像を撮像した（Fig. 1）．体表から6cmの深さにスライス幅2.5cmの関心領域を設定し，静磁場の均一性を高めるために，shimminngを行った．ピークの半値幅の平均は20.9Hz（14～30Hz）であった．

^{31}P用surface coil（送信用8inch径，受信用3inch径）に変え，DRESS法[13]にて信号を収集した．測定条件は，観測中心周波数25.85MHz，パルス繰り返し時間1秒，加算回数256回，^{31}P用surface coilを使用した．さらに，フルクトース水溶液250mg/kgを約2分間で静注したのち，5分，15分，30分，45分，60分後に信号を収集した．

FIDのフーリエ変換後，得られたスペクトルについてlorentzian関数によりcurve fittingを行い，それぞれのピークについて高さの計測を行った．

フルクトース負荷後のphosphomonoester（PME），無機リン，phosphodiester（PDE），およびβ-adenosine triphosphate（ATP）のピークの高さを負荷前の値（以下，前値）を基準として比較検討した．また，各時間ごとに前値との変化率の相違を正常肝と硬変肝との間で検討した．推計学的検討には，Studentのt検定を用いた．

3. 結　果

正常肝および硬変肝におけるフルクトース負荷前後の代表的症例のスペクトルをそれぞれFig. 2, 3に示す．スペクトルでは左から順にPME，無機リン，PDE，およびγ，α，βの各ATPのピークが明瞭に認められた．phosphocreatine（PCr）のピークはほとんど認められなかった．

フルクトース負荷後のスペクトルの変化では，PMEのピークは（Fig. 4a）正常肝でフルクトース投与5分後に著しい増加を示し，投与前より192.0±121.2%増加，前値との間に有意差が認められた（$p<0.01$）．投与15分後には前値より33.3±40.8%増まで急激に減少したが，前値との間に，有意差は存在した（$p<0.05$）．その後は漸減し，投与45分後には前値との間に有意差は認め

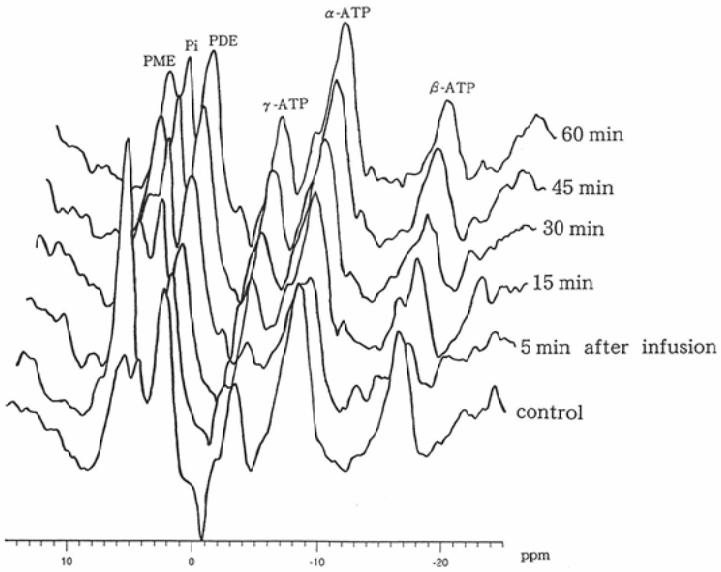

Fig. 2　P-31 MR spectra (TR=1 second, number of acquisitions 〔NA〕=256) obtained from the liver in a healthy volunteer. Spectrum obtained 5 minutes after intravenous administration of fructose (250mg/kg) showed a drastic increase in PME peak and a decrease in Pi peak. PDE peak and the three ATP peaks also declined. At 15 minutes after fructose load, Pi peak was greatly elevated. The three ATP peaks were still depressed. At 60 minutes, the preinfusion situation was almost restored.

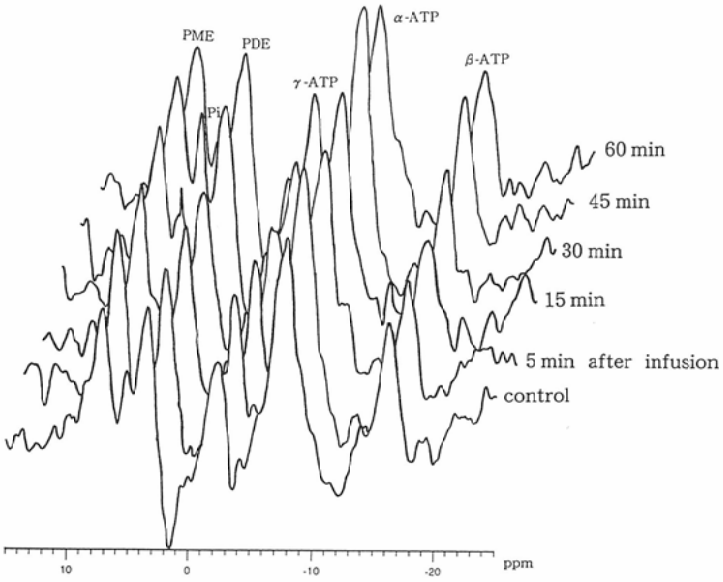

Fig. 3　P-31 MR spectra (TR=1 second, NA=256) obtained from the cirrhotic liver. The PME peak in the control supectrum was elevated compared to the normal liver. At 5 minutes after administration of fructose (250mg/kg), no significant increase in PME peak and a decrease in Pi peak was occurred. Change in intensity of PDE peak and the three ATP peaks were less obvious. At 30 minutes after fructose load, Pi peak increased. At 60 minutes all peaks almost returned to control values.

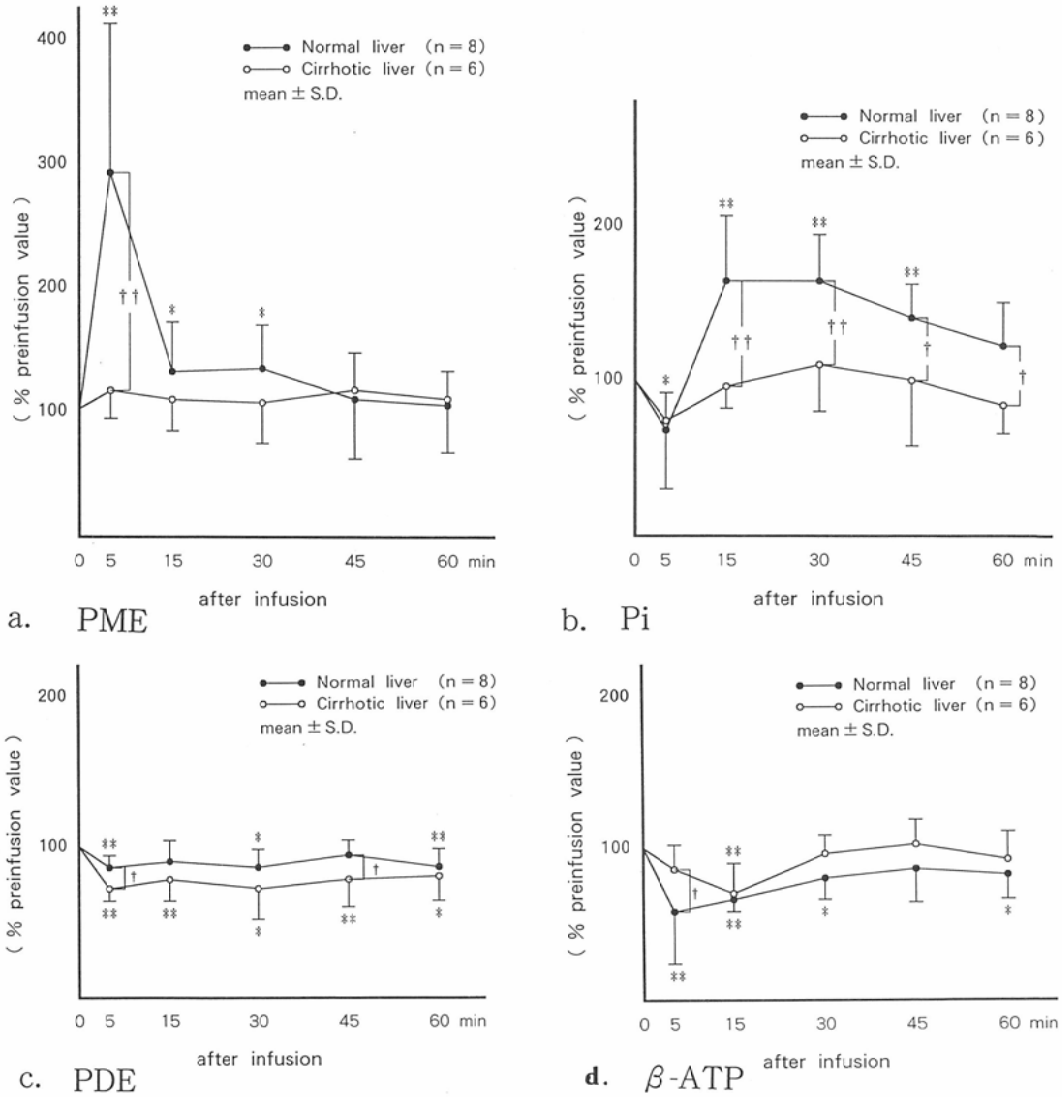

Fig. 4　Time course of the effects of an intravenous fructose (250mg/kg) load on normal and cirrhotic livers. (a) PME, (b) inorganic phosphate, (c) PDE, (d) β-ATP. Control level=100, *p<0.05, **p<0.01 (Paired Student t test). † p<0.05, ‡ p<0.01 (Unpaired Student t test).

られなくなった．一方，硬変肝では投与5分後のPMEのピークは16.7±20.3%増加がみられたが，その後も変化に乏しく，前値との間に有意差が認められるものはなかった．

無機リンのピークは(Fig. 4b)，正常肝では投与5分後に前値より32.9±36.4%減少したが，投与15分後には逆に63.1±41.9%上昇し，前値との間に有意差が認められた(p<0.01)．その後は漸減，投与60分後には23.1±26.2%増で前値との間に有意差は認められなくなった．硬変肝でも投与5分後に前値の26.2±18.7%に減少し，前値との間に有意差が認められた（p<0.05)．しかしながら，投与15分以降は上昇がみられたものの軽度で，前値との間に有意差は認められなかった．

PDEのピークは（Fig. 4c)，正常肝で投与5分後，前値より15.4±9.1%減少，硬変肝では27.5±

7.5%減少し，両者とも前値との間に有意差が認められた（$p<0.01$）．15分以降は両者ともに大きな変化は認められなかった．

β-ATPのピークは(Fig. 4d)，正常肝で投与5分後前値より42.5±24.0%まで減少し，前値との間に有意差が認められた（$p<0.01$）．その後は漸増し投与45分後には前値との間に有意差は認められなかった．硬変肝では，投与15分後に前値より29.5±9.7%まで減少し，前値との間に有意差が認められた（$p<0.01$）．その後は漸増し，前値との間に有意差は認められなかった．

前値との変化率では正常肝と硬変肝との間にPME，PDE，β-ATPのピークで，5分後に有意差が認められた(PME：$p<0.01$，PDE，β-ATP：$p<0.05$)．また無機リンのピークでは15分以降有意差が認められた(15分後，30分後：$p<0.05$，45分後，60分後：$p<0.05$)．

4. 考　察

P-31 MRSによってフルクトース負荷による生体肝でのリン酸化合物の経時的変化をモニターすることができた．surface coilを用いたヒト肝P-31 MRSに関するこれまでの報告では，PCrの混入が避けられなかった[6)9)]．今回の検討ではFig. 2，3に示されるように，正常肝，硬変肝の両者でPCrのピークはほとんど認められず，DRESS法による肝へのlocalizationが良好で，胸腹壁からの信号の混入はほとんどないと考えられた．

正常肝におけるフルクトース負荷後のスペクトルの変化は，過去の生化学的にあるいはMR spectroscopyによって得られた結果に一致していた[2)14)]．肝におけるフルクトース代謝の初段階はフルクトキナーゼによるリン酸化で，PMEのピークに属するfructose-1-phospate(F-1-P)を形成する．Kjerulf-Jensenは最初にラットおよびウサギの肝でフルクトース負荷後にF-1-Pが蓄積することを明らかにした[15)]．ヒト肝でもこのことが生化学的に証明されている[16)]．しかしながら障害ヒト肝においてフルクトース負荷P-31 MRSを施行し，その経時的変化を検討した報告はされていない．

PMEのピークでは，フルクトース投与5分後正常肝では著しい増加がみられたのに対し，硬変肝では有意な増加が認められず，投与前との変化率で両者の間に有意差が認められた．硬変肝でPMEのピークに有意な変化が認められなかったのは，フルクトキナーゼによるリン酸化の段階以前に障害があるためと考えられた．

無機リンのピークでは投与5分後正常肝，硬変肝ともに低下し，両者の間に有意差は認められなかった．フルクトースの代謝が阻害されているにもかかわらず，正常肝と同様なピークの低下がみられたのは，硬変肝での無機リンの濃度低下を示唆するものと考えられた．投与15分後正常肝では著しいピークの増大が見られたのに対し，硬変肝での増大は軽度であった．フルクトース負荷後の無機リンのピーク増大は高エネルギーリン酸化合物の脱リン酸化および血液からの流入と考えられている[14)17)]．硬変肝でピークの増大が認められなかったのは，ATP利用の減少，および肝細胞内への無機リンの取り込み障害が原因として考えられた．

PDEのピークは投与5分後正常肝，硬変肝ともに低下し，正常肝よりも硬変肝で低下率が有意に大きかった．PDEのピークは，glycerol-3-phosphorylcholine(GPC)，glycerol-3-phosphorylethanolamine(GPE)，phosphoenolpyruvate(PEP)などのリン酸ジエステルが主体といわれている[18)19)]．これらのなかでもPEPがPDEのピークに最も大きく貢献しているといわれている[20)]．PEPは高エネルギーリン酸化合物で，減少したATPを補充するためにPEPが代謝されると考えられている[9)]．フルクトースの代謝障害が存在するにもかかわらず，硬変肝でピークの低下率が大きかったのは，PDEの濃度低下を示唆するものであると考えられた．

β-ATPのピークは，正常肝での投与5分後に顕著な低下がみられ，その後は漸増した．硬変肝では投与15分後に有意に低下し，その後やはり漸増した．硬変肝では，PMEのピークに有意な増大がみられなかったにもかかわらず，ATPのピークの低下がみられたのは，ATPの濃度低下を示唆するものであると考えられた．

5. 結　論

フルクトース負荷 P-31 MRS を正常肝および硬変肝に対し施行し，両者のスペクトルの経時的変化を比較検討した．DRESS 法による肝への localization が良好で胸腹壁からの信号の混入はほとんど認められなかった．

フルクトース負荷後，硬変肝では PME のピークに有意な増大は認められなかった．硬変肝でのフルクトース代謝障害はフルクトキナーゼによるフルクトースのリン酸化段階以前に障害があると考えられた．

また，フルクトース負荷後，硬変肝の Pi, PDE, および ATP のピークは有意に低下した．このことは，硬変肝の Pi, PDE, および ATP の濃度がいずれも低下していることを反映していると考えられた．

文　献

1) Atkinson DE, Waltson GM: Adenosine triphosphate conservation in metabolic regulation. J Biol Chem 242: 3239, 1967
2) Iles RA, Griffiths JR, Stevens AN, et al: Effects of fructose on the energy metabolism and acid-base status of the perfused starved-rat liver. Biochem J 192: 191—202, 1980
3) McLaughlin AC, Takeda H, Chance B: Rapid ATP assays in perfused mouse liver by ^{31}P NMR. Proc Natl Acad Sci USA 76: 5445—5449, 1979
4) Helzberg JH, Brown SM, Smith DJ, et al: Metabolic state of the rat liver with ethanol: Comparison of in vivo ^{31}phosphorus nuclear magnetic resonance spectroscopy with freeze clamp assessment. Hepatology 7: 83—88, 1987
5) Cunningham CC, Malloy CR, Radda GK: Effect of fasting and acute administration on the energy state of in vivo liver as measured by ^{31}P-NMR spectroscopy. Biochim Biophys Acta 885: 12—22, 1986
6) Oberhaensli RD, Galloway GJ, Taylor DJ, et al: Assessment of human liver metabolism by phosphorus-31 magnetic resonance spectroscopy. Br J Radiol 59: 695—699, 1986
7) Oberhaensli RD, Galloway GJ, Hilton-Jones D, et al: The study of human organs by phosphorus-31 topical magnetic resonance spectroscopy. Br J Radiol 60: 367—373, 1987
8) Grist TM, Jesmanowicz A, Froncisz W, et al: 1.5T in vivo ^{31}P NMR spectroscopy of the human liver using a sectorial resonator. Magn Reson Med 3: 135—139, 1986
9) Terrier F, Vock P, Cotting J, et al: Effect of intravenous fructose on the P31 MR spectrum of the liver: Dose response in healthy volunteers. Radiology 171: 557—563, 1989
10) Matson GB, Twig DB, Karczmar GS, et al: Application of image-guided surface coil P-31 MR spectroscopy to human liver, heart, and kidney. Radiology 169: 541—547, 1988
11) Glazer GM, Smith SR, Chenevert TL, et al: Image localized ^{31}P magnetic resonance spectroscopy of the human liver. NMR Biomed 1: 184—189, 1989
12) Meyerhoff DJ, Boska MD, Thomas AM, et al: Alcoholic liver disease: Quantitative image-guide P-31 MR spectroscopy. Radiology 173: 393—400, 1989
13) Bottomley PA, Foster TH, Darrow RD: Depth-resolved surface-coil spectroscopy (DRESS) for in vivo ^{1}H,^{31}P, and ^{13}C NMR. J Magn Reson 59: 338—342, 1984
14) Woods HF, Eggleston LV, Krebs HA: The cause of hepatic accumulation of fructose-1-phosphate on fructose loading. Biochem J 119: 501—510, 1970
15) Kjerulf-Jensen K: The phosphate esters formed in the liver tissue of rabbits during assimilation of hexoses and glycerol. Acta Physiol Scand 4: 249—258, 1942
16) Bode JC, Zelder O, Rumpelt HJ, et al: Depletion of liver adenosine phosphates and metabolic effects of intravenous infusion of fructose or sorbitol in man and in the rat. Eur J Clin Invest 3: 436—441, 1973
17) Smith LH Jr, Ettinger RH, Seligson D, et al: Comparison of the metabolism of fructose and glucose in hepatic disease and diabetes mellitus. J Clin Invest 32: 273—282, 1953
18) Cohen SM, Ogawa S, Rottenberg H: ^{31}P nuclear magnetic resonance studies of isolated rat liver cells. Nature 273: 554—556, 1978
19) Iles RA, Stevens AN, Griffiths JR, et al: Phosphorylaton status of liver by ^{31}P-NMR spectroscopy and its implications for metabolic control. Biochem J 229: 141—151, 1985
20) Schmidt HC, Gooding CA, James TL: In vivo ^{31}P-MR spectroscopy of the liver in the infant rabbit to study the effect of hypoxia on the phosphorus metabolites and intracellular pH. Invest Radiol 21: 156—161, 1986