The University of Osaka
Institutional Knowledge Archive

| | |
|---|---|
| Title | 閉塞性黄疸を伴う胆道系悪性腫瘍の放射線治療 |
| Author(s) | 河村, 正; 片岡, 正明; 中川, 裕章 他 |
| Citation | 日本医学放射線学会雑誌. 1992, 52(4), p. 461-471 |
| Version Type | VoR |
| URL | https://hdl.handle.net/11094/18849 |
| rights | |
| Note | |

*The University of Osaka Institutional Knowledge Archive : OUKA*

https://ir.library.osaka-u.ac.jp/

The University of Osaka

日本医放会誌：52（4），461—471，1992（平4）

# 閉塞性黄疸を伴う胆道系悪性腫瘍の放射線治療

国立病院四国がんセンター放射線科[1)]・病理[2)]・外科[3)]
愛媛大学病院放射線科[4)]・第1外科[5)]・第2外科[6)]

河村　正[1)]　片岡　正明[4)]　中川　裕章[1)]　田中　宏明[1)]
小糸　光[1)]　稲月　伸一[1)]　藤井　崇[4)]　伊東　久雄[4)]
石根　正博[4)]　浜本　研[4)]　万代　光一[2)]　高嶋　成光[3)]
棚田　稔[3)]　井上　賢二[5)]　佐藤　元通[6)]

（平成3年1月8日受付）
（平成3年7月30日最終原稿受付）

# Radiation Therapy for Patients with Obstructive Jaundice Caused by Carcinoma of the Extrahepatic Biliary System

Masashi Kawamura[1)], Masaaki Kataoka[4)], Hirofumi Nakagawa[1)], Hiroaki Tanaka[1)], Hikaru Koito[1)], Sinnichi Inatsuki[1)], Takashi Fujii[4)], Hisao Itoh[4)], Masahiro Ishine[4)], Ken Hamamoto[4)], Koichi Mandai[2)], Shigemitsu Takashima[3)], Minoru Tanada[3)], Kenji Inoue[5)] and Motomichi Satoh[6)]

Departments of Radiology[1)], Pathology[2)] and Surgery[3)], National Shikoku Cancer Center Hospital, Departments of Radiology[4)], 1st[5)] and 2nd[6)] Surgery, Ehime University Hospital

*Research Code No. : 699*

*Key Words : Obstructive jaundice, Radiation therapy, Carcinoma of the extrahepatic biliary system*

From February 1980 through September 1990, 92 patients with obstructive jaundice resulting from biliary tract cancer registered at Shikoku Cancer Center Hospital or Ehime University Hospital. Radiation therapy (RT) was used to treat 38 of these patients (30 with carcinoma of the extrahepatic bile duct, excluding ampulla of Vater, and eight patients with carcinoma of the gallbladder). Of 38 patients, 11 underwent intraoperative radiation therapy (IORT), and 27 were treated by external radiation therapy (ERT) alone. In contrast, 54 patients (39 with carcinoma of the extrahepatic bile duct and eight with carcinoma of the gallblader) were not treated by RT. All jaundiced patients received external and/or internal biliary drainage of some kind.

Among patients undergoing biliary drainage with a catheter, 21 patients who underwent RT (four with IORT) survived significantly longer than 19 patients who did not (generalized Wilcoxon test: $p<0.05$). There were no significant differences in survival between 7 patients with recanalization and 11 patients with no recanalization. Concerning the survival of laparotomized patients, excluding those with complete resection or perioperative death, eight patients treated with postoperative ERT survived longer than 12 patients who did not have postoperative ERT (not significant). Eleven patients underwent IORT. A patient with unresectable carcinoma of the hilar bile duct survived 2 years and 3 months after a combination treatment of ERT and IOTR.

In four of eight autopsied patients, radiation effects of Grade II were observed (Oboshi and

Shimosato's evaluation system for the histological effects of radiation therapy).

Our experience suggests that RT is effective in patients with obstructive jaundice caused by carcinoma of the biliary system.

## 緒　言

胆道系悪性腫瘍はいまだに治療成績の不良な難治癌の一つであり，黄疸を主訴として来院したときには既に相当進行していることが多い．浸潤性あるいはリンパ行性に進展する性格が強く，解剖学的に隣接する周囲臓器や門脈などの血管系にも浸潤しやすく手術不能となる例が多い．

胆道系悪性腫瘍に対する放射線治療は1973年にGreenら[1]が姑息的療法としての有用性を報告した．その後，放射線治療についての報告が散見されるようになり，術後照射あるいは非切除例に対する姑息的意義が指摘されている[2)~9)]．最近では，手術の際に電子線を用いて照射を行う術中照射[10)~13)]，外胆汁瘻（PTCDを含む）からIridium-192ワイヤーなどを胆管内に挿入して$\gamma$線照射を行う腔内照射[13)~18)]，Iodine-125の術中刺入による小線源治療[18)]，温熱療法[19)]など各種の治療法が試みられている．しかし，これらも未だ確立された治療法とはなっていない．進行胆道系悪性腫瘍における放射線治療の適応としては，手術不能例，あるいは切除後残存がん病巣，再発がんなどが考えられる．著者らの施設では昭和55年2月から平成2年9月までに閉塞性黄疸で来院した胆道系悪性腫瘍患者に減黄術とともに，外照射を主体とし，一部の症例では術中照射を用いて，治療成績の向上への努力をしてきた．これらの閉塞性黄疸を主訴とする進行胆道系悪性腫瘍患者に行った放射線治療の成績とその意義を検討し報告する．

## 対象と方法

昭和55年2月から平成2年9月までに国立病院四国がんセンターと愛媛大学病院で放射線治療を行った胆道系悪性腫瘍による閉塞性黄疸患者38例（胆管がん30例，胆嚢がん8例）を対象とした．男20例女18例，年齢は47～91歳（平均65.0歳）であった．そのうち8例で死後に剖検を行った．胆嚢がん例は胆管にも浸潤し，そのため閉塞性黄疸となった胆管浸潤例である．対照として同時期に登録された放射線治療非施行例54例を用いた．胆管がん39例，胆嚢がん15例で，男29例女25例，年齢は43～91歳（平均67.0歳）であった．いずれも胆管完全閉塞例である．

Table 1に閉塞部位と遠隔転移について示す．閉塞部位は外科・病理胆道癌取扱い規約（1986）[20)]に準拠したが，高田ら[6)]に準じて肝管から上部胆管にかけてを肝門部胆管とした．非開腹例ではPTCDによる肝側の閉塞を重視して記載した．がん病巣が切除可能であった例を括孤(*)に示した．また，治療開始に先だって指摘された遠隔転移，および#印で開腹により初めて指摘された遠隔転移を示す．転移部位が複数の場合には重複して記載した．

Table 2に閉塞性黄疸の減黄方法と，がん病巣の切除について示す．括孤はそのうち術中照射例を示す．カテーテルによる内または外胆汁瘻例に

Table 1 The correspondence of radiation therapy (RT) to the location of obstruction and site of metastasis in patients with carcinoma of the extrahepatic biliary system

| Obstruction and Metastasis | Number of patients | | | |
|---|---|---|---|---|
| | Extrahepatic bile duct carcinoma | | Gallbladder carcinoma | |
| | Radiation therapy | | | |
| | + | − | + | − |
| | 30 | 39 | 8 | 15 |
| Obstruction | | | | |
| Hilar portion | 21 | 23(2*) | 5(1*) | 8 |
| Middle portion | 6(2*) | 8(2*) | 3 | 5(1*) |
| Lower portion | 3(3*) | 8(5*) | 0 | 2 |
| Metastasis | 3+1# | 3+7# | 3+2# | 2+6# |
| Site of metastasis | | | | |
| Liver | 2 | 2+4# | 3+1# | 1+1# |
| Peritoneum | 0 | 2# | 1# | 0 |
| Lymph nodes | 1+1# | 1+5# | 0+1# | 1+5# |
| Lung | 1 | 0 | 0 | 0 |

(*): total tumor resection
#: metastasis detected by laparotomy

Table 2 The correspondence of RT to various treatment procedures

| Treatment procedures | Number of patients | | | |
|---|---|---|---|---|
| | Extrahepatic bile duct carcinoma | | Gallbladder carcinoma | |
| | Radiation therapy | | | |
| | + | − | + | − |
| | 30 | 39 | 8 | 15 |
| Drainage | | | | |
| Drainage using catheter | 20(3) | 14 | 6(1) | 9 |
| Bilioenteric anastomosis | 10(6) | 25 | 2(1) | 6 |
| Tumor resection | | | | |
| Total resection | 5(5) | 9 | 1(1) | 1 |
| Partial resection | 3(1) | 11 | 0 | 1 |
| No resection | 7(3) | 6 | 5(1) | 5 |
| No laparotomy | 15 | 13 | 2 | 8 |

( ) : intraoperative radiation therapy (IORT)

は，開腹したが胆道系には手術的操作を加えなかった例が含まれる．

放射線治療例中27例では外照射単独で主病巣と胆道閉塞に対して10MV ライナック X 線を用いて前後対向 2 門で日 1 回，1 回線量1.8～2.0Gy にて，平均総線量48.5Gy を照射した（10Gy 未満は除く）．術中照射を11例に行った．切除 6 例（胆管がん 5 例，胆嚢がん 1 例）では腫瘍床に，切除後がんが残存した胆管がん 1 例では残存病巣に，非切除 4 例（胆管がん 3 例，胆嚢がん 1 例）では主病巣と胆管閉塞に術中照射を行った．術中照射は6～15MeV 電子線にて直径4～6cm の照射筒を用い15度程度尾側に傾けて18～33.8Gy 照射した（病巣線量は90％線量）．先端斜の照射筒を用いて照射した例もある．5 例では外照射を30～40Gy 併用した．

治療効果の検討は生存期間と剖検にて行った．生存期間は PTCD 施行日から起算し，生存率は Kaplan-Meier 法で求めた．追跡調査は平成 2 年10月31日の時点で行い，観察期間は 5 ～2,802日（中央値158日）である．2 群間の有意差は生存率の標準誤差による検定および generalized Wilcoxon 法を用いて検定した．また，剖検標本における照射効果の検討は大星・下里の分類[21]に従った．

## 結　果

### (1) 生存期間

Fig. 1 にドレナージ施行時に遠隔転移陽性であった例を除く切除不能例で，カテーテルによる内または外胆汁瘻例の生存曲線を示す．放射線治療21例（胆管がん17例，胆嚢がん 4 例，術中照射 4 例）では生存期間は26～801日で中央値 Median survival time（MST）は186日であった．放射線治療非施行19例（胆管がん12例，胆嚢がん 7 例）の生存期間は10～398日（MST 101日）であった．生存率は放射線治療例では 1 年20.3%，2 年5.1%で，放射線治療非施行例では 1 年10.6%，2 年はなかった．放射線治療例が有意に良好であった（generalized Wilcoxon 法：$p<0.05$）．

外胆汁瘻例において放射線治療による胆管閉塞再開通の有無と予後を検討した．Fig. 2 に再開通 7 例（胆管がん 6 例，胆嚢がん 1 例），非再開通11例（胆管がん 7 例，胆嚢がん 4 例）の生存曲線を示す．生存期間は再開通例では33～394日（MST 68日），非再開通例は26～453日（MST 245日）であった．生存率は再開通例では 1 年14.3%で，2 年はなかった．非再開通例は 1 年10.1%で，2 年はなかった．再開通例がむしろ劣っていた（generalized Wilcoxon 法では有意差なし，生存率の標

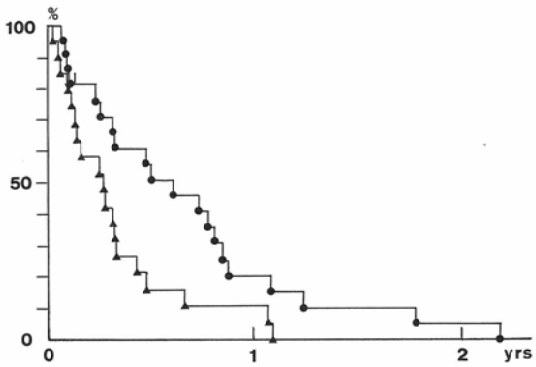


Fig. 1 Survival curves of patients with biliary drainage using catheter, excluding patients with distant metastasis.
●: RT (n=21), included were 4 patients treated with IORT. ▲: no RT (n=19). Survival were significantly improved with additional treatment of RT (generalized Wilcoxon test: $p<0.05$).

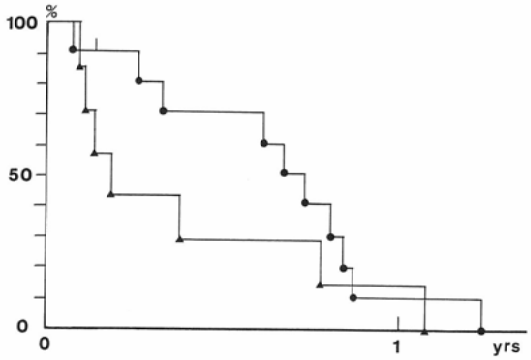


Fig. 2 Survival curves of patients managed by RT and external biliary drainage.
●: no recanalization (n=11). ▲: recanalization (n=7). Survival of recanalized patients were significantly inferior during the 2nd month ($p<0.05$).

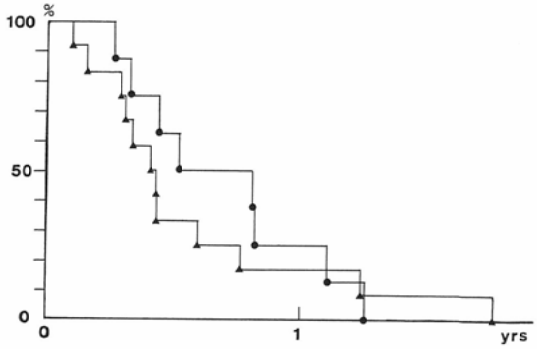


Fig. 3 Survival curves of laparotomized patients with partial tumor resection or no tumor resection, excluding patients with distant metastasis.
●: postoperative ERT (n=8). ▲: no postoperative ERT (n=12). Patients with postoperative ERT survived longer, however, not significantly.

準誤差による検定では2カ月の時点で有意：$p<0.05$).

術死（術後1カ月以内の死亡）3例と開腹時遠隔転移例1例を除いた．開腹切除不能あるいは残存した8例（胆管がん6例，胆嚢がん2例）に術後外照射を行った．Fig. 3にこの8例と術後外照射非施行12例（胆管がん10例，胆嚢がん2例）のPTCD施行後の生存曲線を示した．術後外照射例の生存期間は96～453日（MST 296日）で，術後外照射非施行例は36～637日（MST 154日）であっ

Table 3 Summary of patients treated with IORT. Location* and extension* according to General Rules for Surgical and Pathological Studies on Cancer of Biliary Tract, April 1986, (The 2nd edition), Japanese Society of Biliary Surgery (JSBS)[20]

| No/Age/Sex | Location* | Extension* | Operative procedures | Radiation (Gy) | | Survival (days) | Cause of death |
|---|---|---|---|---|---|---|---|
| | | | | ERT | IORT | | |
| 1/72/M | Bi | $S_0H_{inf0}H_0G_{inf0}Panc_1V_0N_0$ | PD | — | 18 | 539 | alive |
| 2/53/F | Bi | $S_1H_{inf0}H_0G_{inf0}Panc_0V_0N_0$ | PD | — | 18 | 1,647 | alive |
| 3/76/F | Bmis | $S_1H_{inf0}H_0G_{inf2}Panc_2V_0N_0$ | PD | — | 20.3 | 208 | cancer |
| 4/61/M | Bi | $S_0H_{inf0}H_0G_{inf0}Panc_2V_0N_1$ | PD | 30 | 18 | 144 | hepatic failure |
| 5/48/M | Bi | $S_3H_{inf0}H_0G_{inf0}Panc_3V_0N_2$ | PD | 40 | 22.5 | 331 | GI bleeding |
| 6/55/M | Bsrl | $S_2H_{inf2}H_0G_{inf3}Panc_0V_0N_0$ | (r) hepatectomy with hilar bile duct resection | — | 22.5 | 24 | anastomotic leakage |
| 7/73/M | Bsrlm | $S_0H_{inf3}H_1G_{inf0}Panc_0V_1N_0$ | Cholecystectomy PTCD | 0 | 22.5 | 118 | hepatic failure |
| 8/65/M | Bsrlm | $S_0H_{inf1}H_0G_{inf0}Panc_0V_xN_x$ | Cholecystectomy PTCD | 30 | 22.5 | 49 | alive |
| 9/47/M | Bsrl | $S_3H_{inf1}H_0G_{inf0}Panc_0V_3N_0$ | Cholecystectomy | 40 | 18 | 801 | DIC |
| 10/60/M | GfbnCBms | $S_0H_{inf1}H_0Panc_0V_0N_1$ | Cholecystectomy, resection of gall-bladder fossa, bile duct resection | — | 28.1 | 497 | alive |
| 11/71/M | GfbnCBmsrl | $S_3H_{inf3}H_0Panc_1V_3N_2$ | PTCD | — | 33.8 | 331 | GI bleeding |

ERT: external radiation therapy PD: pancreatoduodenectomy GI: gastrointestinal PTCD: percutaneous transhepatic cholangial drainage DIC: disseminated intravascular coagulopathy

た．生存率は術後外照射例では1年25.0%で，2年はなかった．術後外照射非施行例では1年16.7%で，2年はなかった．術後外照射例がやや良好であった（有意差なし）．

Table 3に術中照射11例の概略を示す．切除6例（胆管がん5例，胆嚢がん1例）の生存期間は144～1,647日（MST 497日）であり，がん残存5例（切除後残存胆管がん1例，非切除胆管がん3例と非切除胆嚢がん1例）の生存期間は24～801日（MST 118日）であった．一方，開腹時遠隔転移陽性例を除く手術単独24例では，切除10例（胆管がん9例，胆嚢がん1例）の生存期間は69～1,567日（MST 1,017日）であり，切除不能あるいは残存14例（胆管がん12例，胆嚢がん2例）の生存期間は5～637日（MST 124日）であった．

**(2) 剖検例の照射効果**

Table 4に剖検8例の概略を示す．8例中4例に大星・下里分類でGrade IIの照射効果が認められた．照射効果が乏しかった4例のうち，症例3と症例4では投与線量が各々32Gy, 30Gyであり，比較的低線量であった．症例5は2年3カ月生存した．症例6は，症例呈示にて後で示すが，グリソン鞘に沿ってびまん性に浸潤性増殖を示す高分化腺癌であった．症例5，症例7でもこのようなグリソン鞘に沿ったびまん性浸潤性増殖を示す進展形式が認められた．遠隔転移については，症例1で結節性肝転移と著明な骨転移が，症例2で顕微鏡的肺転移が，症例5で膵周囲リンパ節転移が，症例7では肝をはじめ全身に広範な転移を認めた．残りの5例では浸潤転移は直接浸潤であった．

**症例呈示**

症例1．総胆管がん，64歳，男性．

昭和57年末頃腹部膨満感があり，昭和58年3月右季肋部腫瘤にて来院した．受診時，ALP 170IU/$l$，LAP 303IU/$l$，$\gamma$GTP 199IU/$l$，T. Bilirubin 0.5mg/dl，AFP 1.0ng/ml，CEA 1.6ng/mlであった．5月17日のPTCD（Fig. 4A）では三管合流部付近で閉塞していた．胆汁細胞診でClass Vであった．閉塞解除の目的で5月26日から7月4日までに48Gy外照射した．7月4日のPTCD（Fig. 4B）では閉塞は改善し造影剤の十二指腸への流出が認められた．しかし，DICによる消化管出血で10日後に死亡した．剖検では腹膜や腸管への直接浸潤，結節性肝転移以外に，特に骨転移が著明であった．照射部位の照射効果の組織学的検討では，ほとんどは壊死になっていたが，一部にがん細胞が存在し，Grade IIbと判定された（Fig. 4C）．

症例2．肝門部胆管がん，74歳，男性．

平成元年3月全身倦怠感と黄疸が出現した．受診時，ALP 207IU/$l$，LAP 309IU/$l$，$\gamma$GTP 139 IU/$l$，T. Bilirubin 13.6mg/dl，AFP 7.5ng/ml，CEA 1.3ng/ml，CA19-9 115.9U/mlであった．4月17日のPTCDでは三管合流部付近から肝門部胆管にかけて閉塞していた．胆汁細胞診ではClass Vであった．閉塞解除の目的で5月9日から6月6日にかけて40Gy外照射した．7月5日胆嚢摘除術と術中照射を15MeV電子線で6cm$\phi$

Table 4　Summary of autopsied patients and radiation effects

| No/Age/Sex | Location | Histology | Radiation (Gy) | | Survival (days) | Radiation effects | |
|---|---|---|---|---|---|---|---|
| | | | ERT | IORT | | Recanalization | Histology** |
| 1/64/M | Bsm | P.D. adeno | 48 | — | 49 | + | G IIb |
| 2/80/F | Bsrlm | M.D. adeno | 50 | — | 191 | internal drainage | G IIb |
| 3/81/F | Bsrlm | M.D. adeno | 32 | — | 39 | + | G I>G IIa |
| 4/81/F | Bsrl | P.~M.D. adeno | 30 | — | 36 | internal drainage | G I |
| 5/47/M | Bsrl | M.D. adeno | 40 | 18 | 801 | internal drainage | G I |
| 6/73/M | Bsrlm | W.D. adeno | 40 | 22.5 | 119 | internal drainage | G I |
| 7/76/F | GfbnCBmsrl | Adenosquamous | 50 | — | 87 | internal drainage | G IIa |
| 8/61/F | GnbCBmsr | M.D. adeno | 50 | — | 121 | − | G IIb |

P.D., M.D. and W.D.: poorly, moderately and well differentiated, respectively.
Histology**: according to the evaluation system for histological effects of radiation therapy by Oboshi and Shimosato[21]

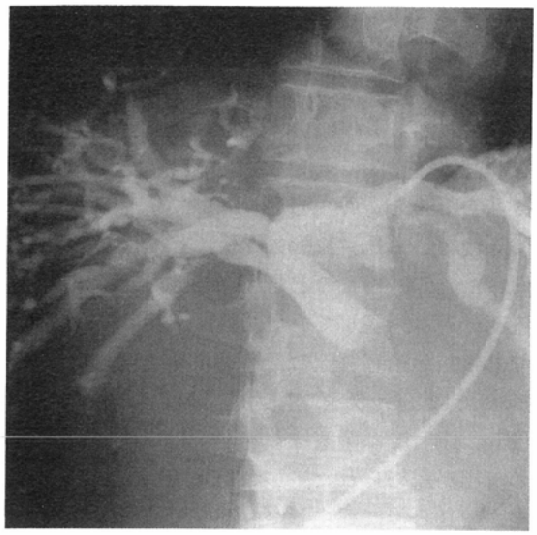

A

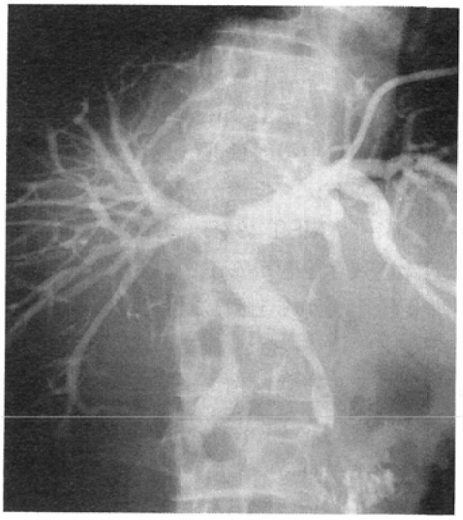

B

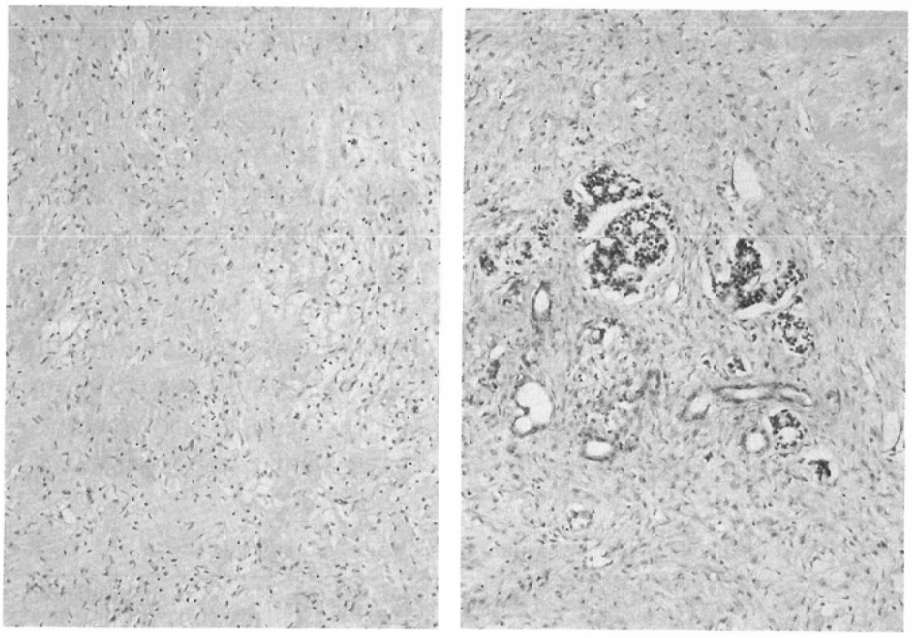

C

Fig. 4 A 64-year-old male suffering from carcinoma of the common bile duct.

Fig. 4A Percutaneous transhepatic cholangiogram (PTCD) before RT revealed complete obstruction at the junction of the common hepatic duct and the cystic duct.

Fig. 4B PTCD after the ERT of 48Gy revealed recanalization of the obstruction. However, he died of disseminated intravascular coagulopathy on the 10th day following ERT.

Fig. 4C Autopsied specimen from the irradiated tumor revealed radiation effects of Grade llb according to the evaluation system for histological effects of radiation therapy by Oboshi and Shimosato. The effects were post necrotic fibrous tissues as shown on the left and a small number of viable radiation-damaged cancer nests as shown on the right.

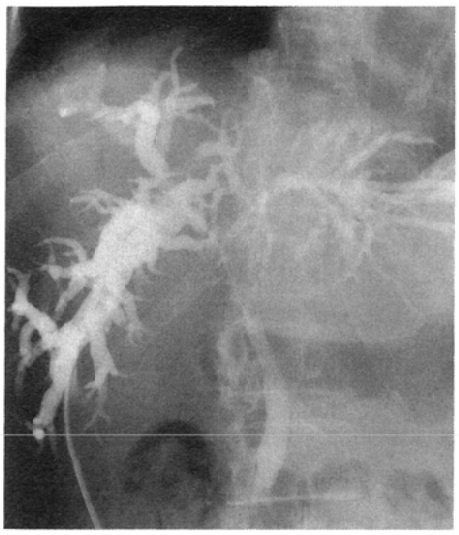

A

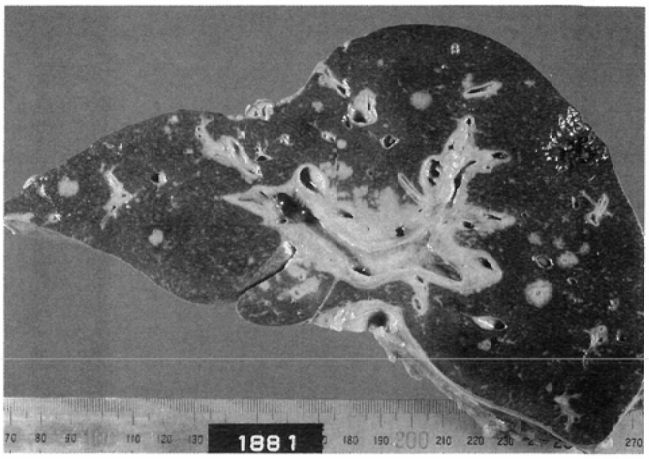

B



C

Fig. 5　A 74-year-old male suffering from carcinoma of the hepatic bile duct.

Fig. 5A　PTCD after the ERT of 40Gy and the IORT of 20Gy revealed obstruction at the hepatic duct which did not improve in spite of RT. The patient died of hepatic failure.

Fig. 5B　Autopsied liver revealed invasive spread along the bile duct, extending to the periphery of the liver, with marked obstructive jaundice.

Fig. 5C　Autopsied specimen from the bile duct revealed well differentiated adenocarcinoma, which spred diffusely along the Glisson's capsule.

円筒形ツーブスを用いて15度尾側に傾斜し22.5 Gyを行った．しかし，7月17日のPTCD（Fig. 5A）では治療前と比較して改善はほとんど認められなかった．黄疸が次第に増強し，10月31日肝不全にて死亡した．Fig. 5Bに剖検肝を示す．黄白色の腫瘍が肝門部胆管を中心に扇状に，胆管周囲性に浸潤し，末梢にまで及んでいた．肝以外にはがんは認められなかった．組織学的検索（Fig. 5C）ではグリソン鞘に沿って肝末梢までびまん性に浸潤性増殖を示す高分化腺がんが認められた．

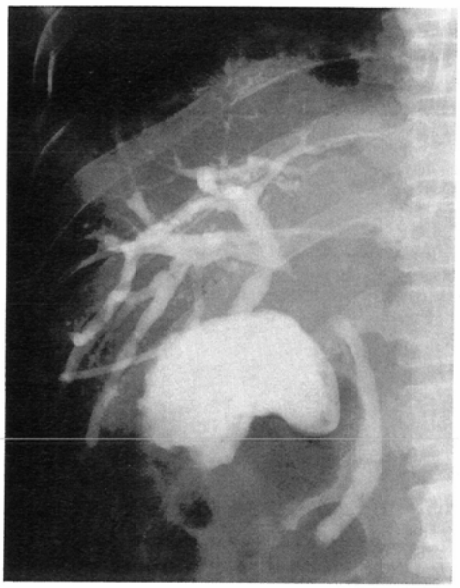

Fig. 6 A 47-year-old male suffering from carcinoma of the hepatic bile duct. After the IORT of 18Gy, the internal drainage was successfull. In addition, an ERT of 40Gy was delivered. The patient survived 2 years and 3 months and died of hepatic failure due to the regrowth of the tumor. PTCD before RT revealed obstruction from the bifurcation of hepatic duct to the junction of the common hepatic duct and the cystic duct.

症例3．肝門部胆管がん，47歳，男性．

昭和62年11月腹痛・発熱と黄疸があった．受診時，ALP 375IU/$l$，LAP 217IU/$l$，$\gamma$GTP 38IU/$l$，T. Bilirubin 11.7mg/dl，AFP 0.9ng/ml，CEA 2.4ng/ml，CA19-9 14.5U/ml であった．昭和63年1月4日のPTCD（Fig. 6）では三管合流部から肝管分岐部に閉塞があった．胆汁細胞診でClass Vであった．2月24日の術中所見では，腫瘍は右肝管主体で，門脈左枝にも浸潤し，$H_0P_0V_3$であった．胆嚢摘除術と術中照射を12MeV電子線で先端斜の4cm$\phi$円筒形ツーブスを用いて18Gyを行った．3月23日内瘻化が可能となり，3月30日から4月26日にかけて40Gy外照射した．T. Bilirubinも0.6mg/dlと改善し，6月7日に退院した．昭和63年3月黄疸や再び出現し，再入院した．PTCDで黄疸は軽快したが，徐々に肝門部腫瘤が増大した．腫瘤による胆汁排泄の低下とともに胆汁性肝硬変が進行した．平成2年5月5日肺炎および消化管出血で死亡した．2年3ヵ月の経過であった．

## 考　案

胆道系悪性腫瘍の治療法としては減黄後にまず外科療法が行われる．しかし，診断されたときには既に相当に進行しているため，黄疸の軽減を目的とする姑息的手術に終始することが大部分であり，予後はきわめて悪い．外科療法のほかに放射線療法や化学療法が試みられてきたがその成績も不良である．

胆道系悪性腫瘍に対する放射線治療の歴史は浅く，1973年にGreenら[1]が切除不能胆管がん4例に放射線療法を施行し，いずれも減黄効果良好であり延命効果も認められたと報告した．そして，姑息的手術に匹敵する治療法として放射線療法を位置づけした[1]．その後，放射線治療の報告が散見されるようになった[2)~9)]．最近では，術中照射[10)~13)]，腔内照射[13)~19)]，小線源の術中刺入法[18)]や温熱療法[19)]などの応用も試みられている．しかし，未だ確立された治療法とはなっていない．

進行胆道系悪性腫瘍における放射線治療の適応としては，手術不能例，あるいは切除後残存がん病巣，再発がんなどがある．そして，対症療法ではあるが減黄効果が得られ，quality of lifeの向上や生存期間の延長等の効果があることが示されている．稀には，切除不能例でも放射線治療により5年以上の生存者が報告されている[2)6)~8)]．本検討では，閉塞性黄疸にて来院した切除不能患者を対象に，放射線治療例と減黄術に終始した例を比較した．その結果，放射線治療例が有意に予後良好であり，放射線治療が有効であることが確かめられた．また，切除後残存例あるいは開腹したが切除不能であった例では術後外照射により僅かではあるが予後の改善傾向が認められた．しかし，長期生存は完全切除例に限られ，切除できなかった例では最長生存はたかだか2年3ヵ月であった．今後さらに有効な治療方法の開発，導入が切望される．

病変部位と予後については，Fogelら[14)]は34例を検討し，Distal portionの病変の方がProximal

portionより予後が良好であったと報告している．この報告では切除例が8例含まれ，切除例のほとんどがDistal portionであった結果ではないかと指摘されている[9]．中間ら[9]の切除例を含まない検討では両部位に有意差を認めていない．著者らの検討は，完全閉塞した進行期を対象にし，非開腹例も含まれている．そのため，閉塞部位の判定さえも明確にはできなかった例が大部分であり，病変部位による予後の検討は困難であった．しかし，切除例では閉塞がDistal portionにある例が多く，Fogelらと類似の傾向であった．

Smorsonら[2]は胆管がんが胆嚢がんよりも予後が良い傾向があったと述べている．一方，中間ら[9]は両者の間に有意差を認めていない．著者らの完全切除例を除いた検討では，胆管がん例はMST 150日，胆嚢がん胆管浸潤例は96日であり，前者がやや良好であったが有意差はなかった．この結果から，著者らは治療方法別の生存期間の検討に際して，閉塞性黄疸を主訴とする胆道系腫瘍として胆嚢が原発と思われた胆管閉塞例も含めて検討した．

放射線治療の効果については，Kopelsonら[3]は45.5Gy照射後の胆嚢がん剖検例を検討し，腫瘍は認められなかったと報告している．一方，Greenら[1]は4例中3例に剖検にて腫瘍を認めている．また，Hishikawaら[7]は50～60Gyを照射し，4例全例に剖検にて腫瘍を認めている．剖検例で放射線治療の効果について検討する場合，照射終了から剖検までの時間的な問題も考慮する必要があると思われる．著者らの検討では腫瘍が完全に消失した例はなかったが，8例中4例に大星・下里分類でGrade IIの照射効果が認められている．局所に関しては，ある程度の照射効果は期待できるものと考えられた．また，臨床的効果については，7例で胆道閉塞の再開通が認められた．しかし，生存期間は非再開通例と比較して有意ではないがむしろ劣っていた．再開通の有無は腫瘍の放射線感受性を反映していると思われるが，必ずしも良好な予後を意味しなかった．このことは，肺小細胞がんなどの放射線感受性の良好な腫瘍患者の生命予後が必ずしも良好でないことと相通じるものと考えられ，有効な全身がん療法が必要と思われた．

Buskirkら[13]は外照射単独9例と，腔内照射あるいは術中照射併用7例を比較し，併用例が局所制御は良好であったと報告している．投与線量を安全に増加することができれば，局所制御は更に向上するものと思われる．一方，Johnsonら[15]は腔内照射と外照射50Gy併用した11例中3例に放射線十二指腸炎や十二指腸潰瘍による上部消化管出血を認めている．この副作用は外照射の関与が大きいと思われるが高線量を投与する際には周囲臓器の耐容線量を十分考慮する必要がある．

術中照射は直視下に照射野を設定し，耐容線量の低い臓器を照射野から圧排退避する．その結果，局所に限局した大線量の投与が可能となった．術中照射は胆道系腫瘍において有効であり，非切除例にも姑息的効果を期待できる治療法であることがTodorokiら[11]や田中ら[12]により報告されている．Buskirkら[13]は，術中照射は外照射や腔内照射と比較して，消化管を照射野から完全に排除できる方法であり，また，がんの管外進展を正確に把握して治療できる点で有利であるとしている．著者らも術中照射を11例（切除6例，切除後残存1例，非切除4例）に行った．対照例と比較して予後の改善は得られなかったが，非切除肝門部胆管癌1例に外照射と術中照射を併用し，2年3ヵ月の生存を得ることができた．術中照射は予後の改善に有望な方法と思われ，今後も積極的に実施する予定である．

著者らは経験がないが，局所に高線量を投与する方法としてカテーテルを利用した腔内照射が試みられている[13~19]．Tompkinsら[22]により胆管のがん病巣はしばしばびまん性に進展することが指摘されている．著者らが検討した剖検例中，胆管がん2例と胆嚢がん1例にグリソン鞘に沿ったびまん性の浸潤性増殖を示す進展形式が認められた．そのうちの1例を症例2に呈示した．Buskirkら[13]は胆管に沿った進展を示し，肝内胆管にも波及するような傾向を示す例では術中照射は有利ではないと述べている．むしろ，病巣が拡大しない早い時期ならば腔内照射が有効な方法と思われ

る．外照射，術中照射，腔内照射のいずれにも長所短所があり，がんの進展形式に即した治療法の選択が必要と考えられる．

## 結　語

胆道系悪性腫瘍による閉塞性黄疸患者38例を対象に，放射線治療の意義を検討した．

（1）遠隔転移陽性例を除く，内または外胆汁瘻例では，放射線治療21例（術中照射4例）が非施行19例と比べて有意に予後良好であった（generalized Wilcoxon 法；$p<0.05$）．再開通の有無は腫瘍の放射線感受性を反映していると思われるが，必ずしも良好な予後を意味しなかった．

（2）開腹時切除不能例と残存例（術死3例，遠隔転移1例を除く）では，術後外照射8例は非施行12例より有意ではないが予後良好であった．

（3）術中照射11例（切除6例，切除後残存1例，非切除4例）では非施行例と比べて予後の改善は得られなかったが，非切除肝門部胆管癌1例で外照射と術中照射を併用し，2年3カ月の生存を得た．

（4）剖検8例中4例にGrade IIの照射効果が認められた．照射効果が乏しかった4例中2例は投与線量が不十分であった．1例は2年3カ月生存例で再増殖の所見を認めた．1例はグリソン鞘に沿ってびまん性浸潤性進展を示す高分化腺癌であった．

胆道系悪性腫瘍による閉塞性黄疸患者に対して放射線治療は有効な治療法と考えられた．

稿を終えるにあたり，御指導を賜りました国立病院四国がんセンター石光鐵三郎院長並びに森脇昭介副院長に深甚なる謝意を捧げます．また，御協力を戴きました内科，外科の諸先生方，竹田頼夫治療主任技師，山田昭子看護婦をはじめ関係各位に深く感謝します．

本論文の要旨は第75回日本医学放射線学会中国・四国地方会放射線治療懇話会（出雲）にて発表した．

本研究は厚生省がん研究助成金末舛班「難治癌の総合的対策に関する研究」分担課題「胆道・膵癌の診断と治療に関する総括的研究」の援助をうけた．

## 文　献

1) Green N, Mikkelsen WP, Kernen JA: Cancer of the common hepatic bile ducts—Palliative radiotherapy. Radiology 109: 687—689, 1973
2) Smoron GL: Radiation therapy of carcinoma of gallbladder and biliary tract. Cancer 40: 1422—1424, 1977
3) Kopelson G, Harisiadis L, Tretter P, et al: The role of radiation therapy in cancer of the extrahepatic biliary system: An analysis of thirteen patients and a review of the literature of the effectiveness of surgery, chemotherapy and radiotherapy. Int J Radiat Oncol Biol Phys 2: 883—894, 1977
4) Pilepich MV, Lambert PM: Radiotherapy of carcinomas of the extrahepatic biliary system. Radiology 127: 767—770, 1978
5) Hanna SS, Rider WD: Carcinoma of the gallbladder or extrahepatic bile ducts: The role of radiotherapy. Cancer Med Assoc J 118: 59—61, 1978
6) 高田忠敬，磯辺孝司，安田秀喜，他：上部胆管癌の外科：切除不能例の治療—手術療法—，臨床外科，36: 1413—1420, 1981
7) Hishikawa Y, Shimada T, Miura T, et al: Radiation therapy of carcinoma of the extrahepatic bile ducts. Radiology 146: 787—789, 1983
8) 中谷理子，水沼仁孝，五味　誠，他：胆管癌の放射線外部照射治療，日本医放会誌，47: 52—56, 1987
9) 中間昌博，菅原　正，大河原清：胆道系悪性腫瘍の放射線治療，日本医放会誌，50: 398—403, 1990
10) Abe M, Takahashi M, Yabumoto E, et al: Clinical experiences with intraoperative radiotherapy of locally advanced cancers. Cancer 45: 40—48, 1980
11) Todoroki T, Iwasaki Y, Okamura T, et al: Intraoperative radiotherapy for advanced carcinoma of the biliary system. Cancer 46: 2179—2184, 1980
12) 田中良明，竹下祥敬，丹羽幸吉，他：胆道癌の術中照射治療成績，日放腫会誌，1: 245—252, 1989
13) Buskirk SJ, Gunderson LL, Adson MA, et al: Analysis of failure following curative irradiation of gallbladder and extrahepatic bile duct carcinoma. Int J Radiat Oncol Biol Phys 10: 2013—2023, 1984
14) Fogel TD, Weissberg JB: The role of radiation therapy in carcinoma of the extrahepatic bile ducts. Int J Radiat Oncol Biol Phys 10: 2251—2258, 1984
15) Johnson DW, Safai C, Goffinet DR: Malignant obstructive jaundice: Treatment with external-beam and intracavitary radiotherapy. Int J Radiat Oncol Biol Phys 11: 411—416, 1985
16) Molt P, Hopfan S, Watson RC, et al: In-

traluminal radiation therapy in the management of malignant biliary obstruction. Cancer 57 : 536—544, 1986
17) Fields JN, Emami B : Carcinoma of the extrahepatic biliary system—Results of primary and adjuvant radiotherapy. Int J Radiation Oncology Biol Phys 13 : 331—338, 1987
18) Minsky BD, Wesson MF, Armstrong JG, et al : Combined modality therapy of extrahepatic biliary system cancer. Int J Radiation Oncology Biol Phys 18 : 1157—1163, 1990
19) 直居　豊，鈴木文直：悪性閉塞性黄疸に対する Biliary Intervention PTCD 瘻孔を利用した治療法，日本医放会誌，50 : 1224—1236, 1990
20) 外科・病理．胆道癌取扱い規約（1986年4月），日本胆道外科研究会編，第2版，金原出版
21) 大星章一，下里幸雄，板倉克明，他：癌放射線治療の病理．1．癌組織の治癒過程の組織学的追跡，医学のあゆみ，61 : 618—625, 665—671, 1967
22) Tompkins RK, Johnson J, Storm FK, et al : Operative endoscopy in the management of biliary tract neoplasms. Am J Surg 132 : 174—182, 1976