The University of Osaka
Institutional Knowledge Archive

Title	大腸早期癌のX線診断に関する理論的考察
Author(s)	丸山, 雅一
Citation	日本医学放射線学会雑誌. 1973, 33(10), p. 799-810
Version Type	VoR
URL	https://hdl.handle.net/11094/18852
rights	
Note	

The University of Osaka Institutional Knowledge Archive : OUKA

https://ir.library.osaka-u.ac.jp/

The University of Osaka

特別掲載

大腸早期癌のX線診断に関する理論的考察

千葉大学医学部第1内科学室（主任：奥田邦雄教授）
丸　山　雅　一

（昭和48年8月14日受付）

Theoretical Aspects in Radiological Diagnosis of Early Carcinoma of the Colon and Rectum

Masakazu Maruyama
The First Department of Internal Medicine, School of Medicine, Chiba University
(Director: Prof. Kunio Okuda)

Research Cord No.: 513
Key Words: Early carcinoma, Polypoid lesion, Deformity of colonic margin

As the first step of this study, a macroscopic classification of polypoid lesion of the colon and rectum was attempted, based on 246 cases (276 lesions) of cancer (early and advanced) and 150 lesions of benign polyp which had been experienced in the period from Oct. 1967 to Dec. 1971. A classification into four types (a, b, c, d) was proposed. In type a, benign pedunculated polyp and early cancer, Type I (the definition of early gastric cancer was adopted) were included; in type b, benign sessile polyp and early cancer, Type I and Borr. type I (Borrmann's classification for advanced gastric cancer wasado pted) were included; in type c, early cancer, Type IIa was included and in type d, early cancer, Type IIa+IIc and Borr. type II were included.

In the radiological differential diagnosis of benign polyp, early and advanced cancers, it may be very important to confirm whether a polypoid lesion is sessile or pedunculated and then whether it has an ulceration or a depression. At the present time, the diagnosis of early cancer may be established if a polypoid lesion is sessile with the size of 10 to 20 mm.

As far as the radiological diagnosis of early cancer is concerned, lesions showing bilateral deformity of the colonic margin are negligible, because almost all cases were advanced ones. Unilateral deformity was observed in 10 lesions of early cancer (10/28) and in 35 lesions of advanced cancer (35/197). No deformity was observed in 17 lesions of early cancer (17/28) and in 17 lesions of advanced cancer (17/197). It was suggested that the degree of unilateral deformity depended more or less on the depth of cancerous infiltration.

目　次

Ⅰ　はじめに
Ⅱ　研究方法および材料
Ⅲ　研究結果
1．大腸隆起性病変の肉眼分類
2．大きさによる大腸隆起性病変の頻度
3．早期癌を中心とした大腸隆起性病変の大きさと肉眼形態の関係

4. 二重造影像によるX線所見の分析，とくに早期癌について
5. IIa型早期癌の診断についての可能性
6. 症例
IV 考察
1. 肉眼所見の分類
2. X線所見の分析
3. 症例の分析
V まとめ

I はじめに

近年わが国に於ても大腸疾患に対する関心が高まり，X線検査法や内視鏡検査法も急速な進歩を遂げた結果，大腸の各種疾患の診断も容易にできるようになつた．X線診断の側から最近とくに注目されているのは，潰瘍性大腸炎の初期像の診断，および早期癌の診断である．大腸の早期癌のX線診断に関しては，1950年，Weber[31]の先駆的業績があるが，文献的にみて，その後現在に至るまで，早期癌のX線診断を積極的に取り扱つた仕事はみられない．むしろ，ポリープの良悪性の鑑別という見地からWelin[33)37)38)]が病変の側面像で陥凹像の重要性を指摘したにとどまつている．大腸の早期癌はその定義からして統一的な見解があるわけではない．著者らは[14)15)19)]1969年以来，大腸の早期癌も胃の早期癌と同じく定義し，その肉眼分類についても胃の早期癌の日本内視鏡学会分類を用いることを提唱してきた．一方では，Morson[21]が主張するように，癌の浸潤が粘膜下層に及ばないものは，臨床的に癌と見做さないといつた立場もあるが，これはあくまでも少数意見であり，臨床診断の実際では早期胃癌の定義に歩調を合せているのがわが国の一般的傾向である[1]．

大腸のX線検査法も近年次第に改良が加えられ，現在では，one-stagemethod[13]による二重造影法がもつとも有効であるとの評価を受けている．しかし，早期癌の診断に関しては，検査法は進歩したものの，診断理論はいまだ確立していないのが現状である．そこで著者は，本文に於て，二重造影法による大腸早期癌の積極的診断理論を考察し，臨床診断の実際に応用しようとするものである．

II 研究方法．および材料

大腸に発生する各種の病変は，炎症性疾患を除けばほとんどが隆起性であり，早期癌もこのなかにふくまれる．本文では，はじめに，早期癌の肉眼所見を浮き彫りにするために大腸隆起性病変の分類を試み，つぎに，各々に分類された病変が，X線所見上どのように表現されているかを二重造影像で検討することにより，早期癌のX線診断についての理論的考察をおこなう，病変を取り扱う場合の原則として，早期癌には胃の早期癌の定義[11]（リンパ節転位の有無にかかわらず癌浸潤が粘膜，または粘膜下層にとどまるもの）を用い，肉眼所見は胃の早期癌の日本内視鏡学会分類を用いた．進行癌は浸潤が固有筋層以下に及ぶものとし，その肉眼所見は胃癌のBorrmann分類を用いて整理した．さらに，大腸早期癌の組織学的判定は細胞組織のレベルでおこない．病変の一部に癌と診断できる局面を有するものも病変全体を分化のよい癌と見做した．

本研究に用いた症例は，1967年11月～1971年12月の期間に癌研究会附属病院外科で手術を施行した直腸癌および結腸癌 246例 276病変（Tab. 1）

Table 1 Distribution of cancer in 246 cases

Location	Lesions (Early ca.)	
Rectum	123	(17)
Sigmoid	93	(17)
Descending	11	(1)
Splenic fl.		
Transverse	8	
Hepatic fl.	7	
Ascending	25	(13)
Cecum	9	
Total	276	(48)

(Oct. 1967.～Dec. 1971. Cancer Institute Hospital)

である．これらのなかには，48病変の早期癌がふくまれている．早期癌のうちわけは，進行癌と合併したもの6例20病変，早期癌のみのもの26例28病変である（Tab. 2）．また，進行癌のなかには，Borrmann III型が48病変ふくまれている．早期癌

Table 2　Distribution of early cancer in primary 26 cases, 28 lesions

Rectum	13
Sigmoid	13
Descending	1
Ascending	1
Total	28

(Oct. 1967～Dec. 1971, Cancer Institute Hospital)

との鑑別診断に用いた良性ポリープは，同じ期間に経験し，組織学的診断の確実なもの 150病変を用い，癌とポリープの合併例もふくめた．癌とポリポージスの合併例，またポリポージスの症例は除外した．

二重造影法によるX線所見の検討には，多発進行癌，進行癌に合併した早期癌（20病変）を除外し，進行癌 197病変（Borrmann Ⅲ型43病変をふくむ），早期癌28病変を用いた．また，検討に用いた症例は，すべてが同一の二重造影法で撮影されていないので，病変が現われていることを前提にして，二重造影法の種類による所見のちがいには言及しなかつた．

Ⅲ　研究成績

1．大腸隆起性病変の分類，

大腸の隆起性病変は Fig.1 にしめすシェーマの

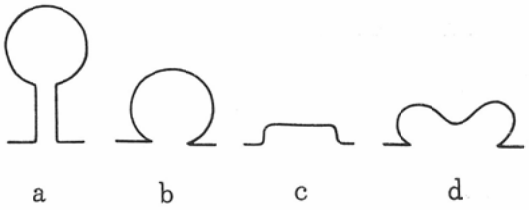

Fig. 1.　Macroscopic classification of polypoid lesion of the colon and rectum

ごとく4型に分類することができた．今仮りにこれらを左から，a,b,c,d，の各型と呼ぶことにすると，a型には良性有茎性ポリープ，有茎性Ⅰ型早期癌，b型には良性無茎性ポリープ，無茎性Ⅰ型早期癌，Borrmann Ⅰ型進行癌，c型にはⅡa型早期癌，d型にはⅡa＋Ⅱc型早期癌，Borrmann Ⅱ型進行癌の各病変がふくまれる．したがつて，大腸早期癌に胃の早期癌の肉眼分類を適要したときには，Ⅰ型，Ⅱa型，Ⅱa＋Ⅱc型の3つの基本型で表現できることになる．

早期癌全病変（48病変）について以上の基本型に，新に設けた分類（Fig. 1）を加味して整理し

Table 3.　Type and invasion of early cancer

Type \ Inv.		m	sm	
Ⅰ	Ω	●●●●●●●●●●●●●●	●●●●	17
	Ω	●●●●●●●●●●●●	●●●●●●●●	19
Ⅱa	⎍	●●●●●	●	6
Ⅱa＋Ⅱc	⎍		●●●●●●	6
Total		29	19	48

m:　Cancer limited to the mucosa.
sm:　Cancer involving the submucosa.
Oct. 1967～Dec. 1971, Cancer Institute Hospital

Table 4.　Differential diagnosis of early cancer of colon and rectum by the largest diameter

mm	Benign Polyp	Early Ca.	Advanced Ca.
～5	99.4%	0.6%	0%
6～10	84.0	16.0	0
11～20	44.0	50.0	6.0
21～30	19.2	42.3	38.5
31～40	0	23.2	76.8
41～	0	3.5	96.5

(Oct. 1967～Dec. 1971, Cancer Institute Hospital)

たのが Tab. 3 である．結局，早期癌の頻度としては，Ⅰ型が圧倒的に多いということである．

2．病変の大きさと早期癌の頻度

Tab. 4 に，良性ポリープ，早期癌，進行癌それぞれの大きさ（病変の最大径）による頻度をしめした．これによると，早期癌は，5㎜以下，0.4%，6～10㎜16%，11～20㎜ 50%，21～30㎜42.3%，31～40㎜23.2%，40㎜以上 3.5%であつた．

3．早期癌を中心とした大腸隆起性病変の各型

Table 5. X-ray diagnosis of carcinoma of the colon and rectum, Combination of size and profile view

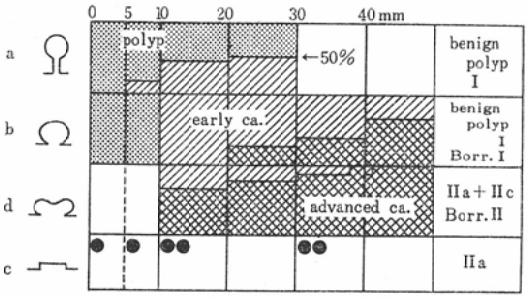

(Oct. 1967～Dec. 1971, Cancer Institute Hospital)

と大きさの関係

Tab. 4 にFig. 1 の分類を組み合せたのがTab. 5 である．Tab. 5 では，最大径 40㎜までは，10㎜毎の四角形を 100%とし，40㎜以上は病変全部をふくめて 100% として計算した．しかし，IIa型の病変は，その頻度を計算せずに症例数のみを書き入れた（後述）．この表では，結局，b型で10～20㎜の領域が早期癌のみで占められている．これは，X線診断が理想的にいけば，無茎性で10以上20㎜未満の病変に限つて，I型早期癌と診断できる可能性をしめす結果である．早期癌のみの症例28病変についての肉眼分類（a,b,c,d）と最大径の

Table 6. Relation between size and profile view of early cancer in primary cases

Size \ Type	Ω	∩	⊓	∩	
−5					
6−9	○○○				3
10−	○○●	○○●		●	7
20−	○○●	●●●●		●●	9
30−		○●	○	●●	5
40−mm		○○●		●	4
Total	9	12	1	6	28

○m　●sm

(Oct. 1967～Dec. 1971, Cancer Institute Hospital)

関係は Tab. 6 にしめした．d型，すなわち，IIa＋IIc型がすべて粘膜下層に浸潤した病変（sm）であることに注目すべきである．

4．二重造影像によるX線所見の分析．

早期癌（28病変），進行癌（197病変）のX線所見をTab. 7 の上段にしめすごとく，（卌）腸管の狭窄が高度で病変の肛門側しかわからないもの，（卅）腸管が左右対称性の変形を呈するもの，（卄）腸管が左右非対称性の変形をしめすもの，（＋）腸管が偏側性の変形をしめすもの，（−）変形のないもの，の5段階に分けた．

Table 7. X-ray diagnosis of carcinoma of the colon and rectum

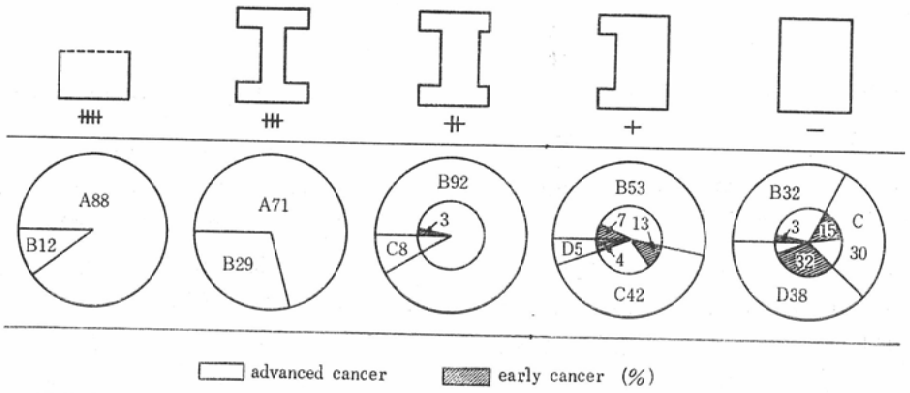

Relation between x-ray finding and lesion-circumference ratio in double contrast image
A = 1(circular), 1/2 circumfer. ≦B<1, 1/3 circumfer. ≦C<1/2 circumfer. D<1/3 circumfer.
(Oct. 1967～Dec. 1971, Cancer Institute Hospital)

つぎに，以上のX線所見と，癌が腸管を占める割合を比較するために，病変の横径と病変部を通る腸管の横径の比を以下のごとく規定した．すなわち，A全周性，B$^1/_2$周以上全周未満，C$^1/_3$周以上$^1/_2$周未満，D$^1/_3$周未満，の4群である．これらA，B，C，D，4群と（卌）～（—）のX線所見を対比した．（Tab. 7.）この表から明らかなことは，早期癌のX線診断に関する限りは（卌）～（卄）の所見は無視できるということである．早期癌のX線所見として重要なのは（＋）～（—）の所見の分析である．（＋）の所見に於ける早期癌の頻度は，B群53％中7％，C群42％中13％，D群5％中4％であり，（—）の所見では，B群32％中3％，C群30％中15％，D群38％中32％である．つぎに，病変と管腔の比に関係なく先にのべた変形（＋）と（—）の所見で進行癌と早期癌の数を比較したのがTab. 8 である．これによれば，

Table 8. X-ray diagnosis of carcinoma of the colon and rectum

X-ray	Early ca.	Advanced ca.
(—)	17	17
(＋)	10	35
Total	27	52

Frontal and profile view in double contrast image
(Oct. 1967～Dec. 1971, Cancer Institute Hospital)

（—）の所見では両者は同数，（＋）の所見では進行癌は早期癌の3.5倍である．Tab. 9は，今度は早期癌だけについて，新に設けた肉眼分類（a,b,c,d）とX線所見を対比したものである．この表から，（＋）の所見を呈する早期癌はb型とd型であることがわかる．これは，Ⅰ型の一部とⅡa＋Ⅱc型の診断には変形（＋）の所見が重要であることをしめすものである．

5．Ⅱa型早期癌の診断についての可能性

Table 9. Relation between X-Ray image and profile view of early cancer in primary cases

Type / X-Ray	Ω	Ω	⊓	∩	
○	○ ●●●●● ●●●	○ ●●●●● ●	●		17
⊂		●●●●		●●●●● ●	10
I		●			1
Total	9	12	1	6	28

● Demonstrated ○ Not Demonstrated

(Oct. 1967～Dec. 1971, Cancer Institute Hospital)

Ⅱa型は，X線診断上，他の形態の診断から独立させて考えるべきである[20]．

Tab. 9から明らかなように，この型は，1病変[14]を除き他の5病変は進行癌に合併したものであり，術前診断の対象になつていない．二重造影法では，Welin[38]のいうごとく，病変の大きさに比して丈の低いものが発見しにくい．とくに，Ⅱa型の場合には，表面の性状もあらわれる可能性があるが，病変が小さくなれば，おそらくは，病変の輪かくしかわからないであろう．Ⅱa型のX線診断については以上のごときものであるが，術前診断の対象となつたものが1病変のみであるためにあくまでも推測の域を出ないものである．したがつて，次項（Ⅳ，考察）からは除外した．

6．症例1（Fig. 2-a,b）良性有茎性ポリープ

この症例は，ジャイロ式万能X線テレビ装置で撮影した．Fig. 2-aは，患者を右側臥位にして，管球を患者の背側にもつてきた状態で撮影してある．病変の部位は，左結腸曲に近い横行結腸である．この撮影体位では，病変が隆起性であることしかわからない．Fig. 2-bは，Fig. 2-aで病変の存在を知つた後に撮影したものである．体位を色々に変化させているうちに病変が基部から宙ずりになり，有茎性であることがわかつた．コロ

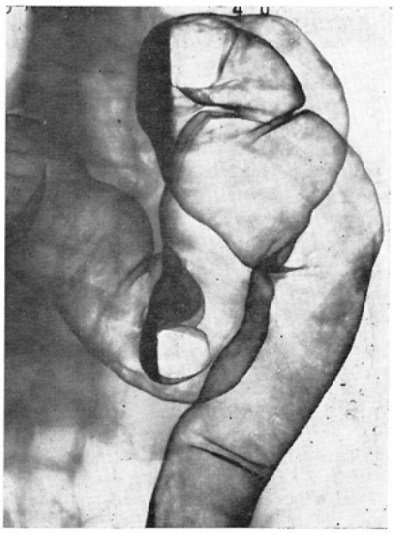

Fig. 2—a. Case 1. Benign pedunculated polyp of the transverse colon. Double contrast image in the right decubitus position with the left horizontal beam.

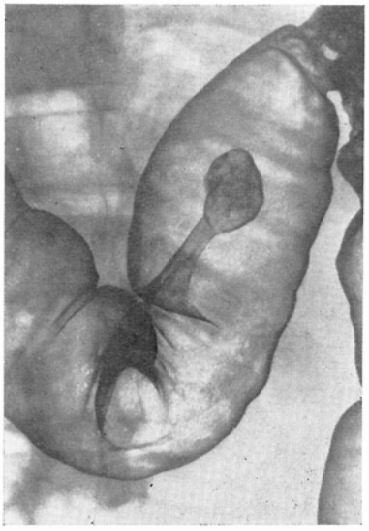

Fig. 2—b. Additional double contrast image of Case 1 showing the exact shape of the pedunculated polyp.

ノファイバースコープによる生検で腺腫性ポリープと診断し，開腹によるポリペクトシーを施行した．組織学的にも良性であることが確められた．

症例2 (Fig. 3-a,b),無茎性Ⅰ型早期癌.

撮影体位は腹臥位である．病変は直腸中部にある．病変は側面像でとらえられ，変形（＋）である．この所見は，無茎性で，大きさが10㎜代であるから，早期癌と積極的に診断できる，手術の結果大きさ 15×10 ㎜，深達度mの早期癌であつた (Fig. 3-b).

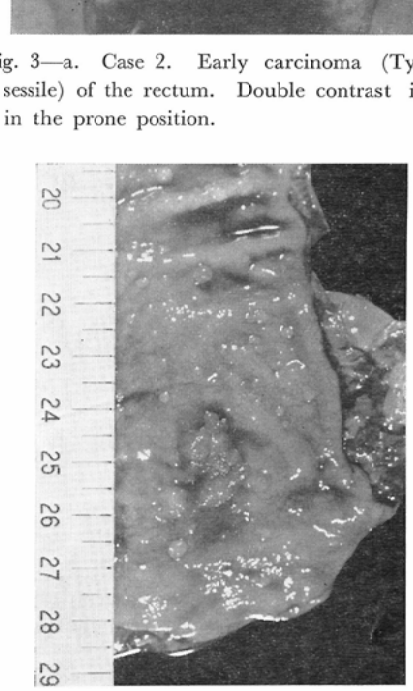

Fig. 3—a. Case 2. Early carcinoma (Type I, sessile) of the rectum. Double contrast image in the prone position.

Fig. 3—b. Resected specimen of Case 2.

症例3 (Fig. 4-a,b,c) Ⅱa＋Ⅱc型早期癌

病変はS状結腸下部にある．Fig. 4-a. と Fig.

4-b. では，撮影体位はほぼ同じであるが，前者は，検査開始時，後者は検査終了時に撮影したものである．Fig. 4-a. では隆起性病変の正面像，Fig. 4-b. では側面像が得られた．両者の相異は，頻ぱんな体位変換と時間的経過により腸管に回転が生じたためにひきおこされたものである．Fig.

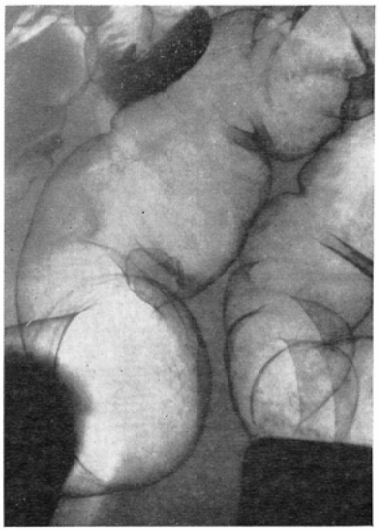

Fig. 4—a. Case3. Early carcinoma (Type IIa +IIc) of the sigmoid colon. Double contrast image showing a frontal shape of the lesion.

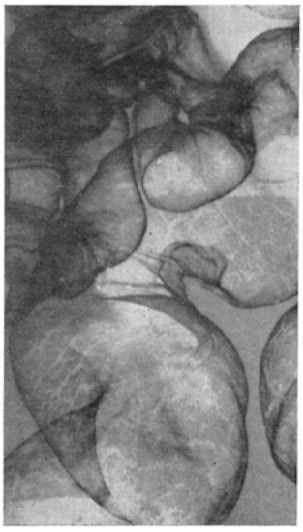

Fig. 4—b. Additional double contrast image of Case 3 showing a profile shape of the lesion.

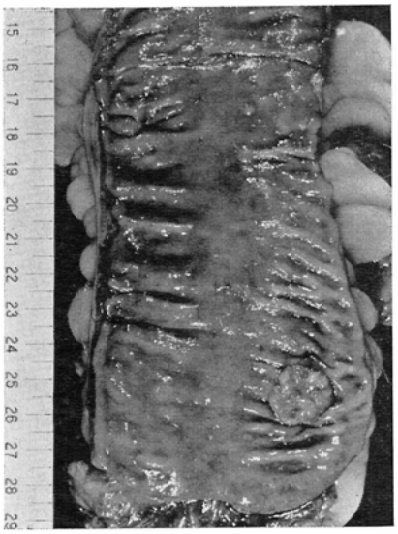

Fig. 4—c. Resected specimen of Case 3.

4-a では，病変の表面に陥凹があらわれていない．また，Fig. 4-b. でも軽度の二重輪かく像が認められるが，中心の陥凹と解釈するには不十分である．しかし，無茎性でほぼ10mm代ということから早期癌の可能性もある．手術の結果は，大きさ20×18mm．深達度 sm の早期癌であつた．そして，Fig. 4-c. にみられるごとく中心に陥凹を有す

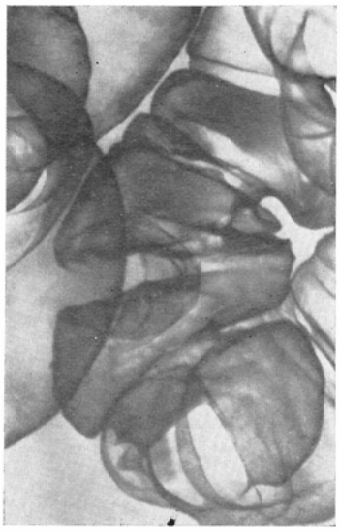

Fig. 5—a. Case. 4 Advanced cancer (Borrmann Type 1) of the sigmoid colon. Double contrast image.

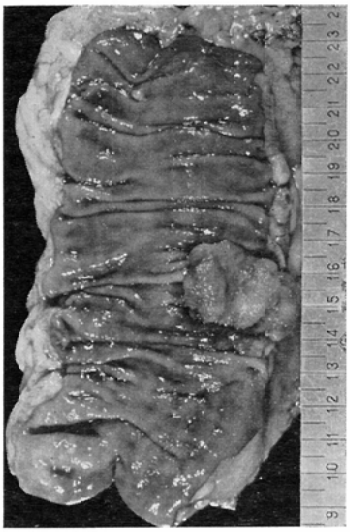

Fig. 5—b. Resected specimen of Case 4.

ることから，肉眼的にはⅡa＋Ⅱa型と判定した．

症例4 (Fig. 5-a,b) Borr. Ⅰ型進行癌

病変の部位はS状結腸上部である．変形は(＋)であるが高度である．進行癌を第一に考えるべき所見である．表面に粗い凹凸のある隆起性病変が想定される．術前に Borr. Ⅰと診断した．手術の結果は，大きさ30×25×10㎜（高さ），漿膜に達

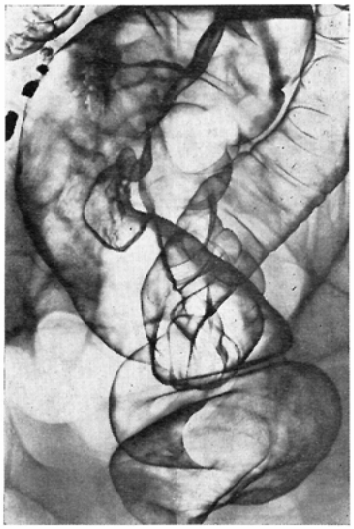

Fig. 6—a. Case 5. Advanced cancer (Borrmann Type II) of the sigmoid colon. Double contrast image in the frontal, upside-down position.

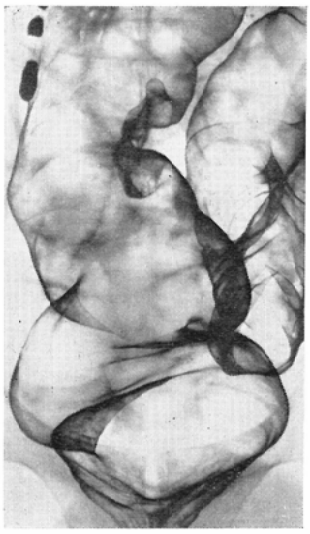

Fig. 6—b. Additional double contrast image of Case 5 in the right anterior oblique, upside-down position.

Fig. 6—c. Resected specimen of Case 5.

する Borr. Ⅰ型の進行癌であつた (Fig. 5-b).

症例5 (Fig. 6-a.b.c) Borr. Ⅱ型進行癌

（ジャイロ式X線テレビ装置で撮影）

Fig. 6-a は逆起倒位の正面，Fig. 6-b は，第1斜位である．Fig. 6-a では，直腸上部にある病変の一部が辺縁にかかり変形（＋）である．

Fig. 6-b では，病変がほぼ完全な側面像でとら

えられ変形（＋）である．Fig. 6-a では，病変の表面の性状はよくわからない．しかし，Fig. 6-b では，側面像で病変が完全な二重輪かくを成していることから，潰瘍の存在が考えられる．また，Fig. 6-a では，変形の長さは Fig. 6-b よりも大きいが，変形の深さは Fig. 6-b で最大である．手術の結果は，Fig. 6-c にみられるごとく，潰瘍を有する病変で，大きさは，35×25㎜，癌浸潤は漿膜に達していた．

IV 考　察

1．肉眼所見の分析から，

X線診断上病変をみつけた場合に最初に注目するのはその大きさである．病変の大きさはもつとも客観的な診断基準になり得る．これについては，Tab. 4 にしめすごとく早期癌だけが浮びあがつてくる大きさがなく，病変が30㎜を越えれば進行癌が多くなり，10㎜に近くなれば良性ポリープが多くなるという，一般的傾向しかわからない．したがつて，大きさだけで病変をはさんでいくとすれば，極端に小さい病変と大きい病変の両者が鑑別できるだけである．病変をさらに詳しく鑑別しようとすれば，隆起性病変の大きさに，それぞれの形態を加えることが必要になるであろう．これらの二つの要素を組み合せれば，Tab. 5 にしめしたごとく，鑑別診断上の大まかな傾向を把むことができる．Tab. 5 を解釈するための前提は二つある．それらは，有茎性のものには進行癌がなく，また，中心に潰瘍ないし陥凹のあるものには良性病変がない，ということである．そして，有茎性のものには30㎜以上の病変がなく，20㎜代では良性病変と早期癌の頻度が同じである．したがつて，有茎性病変では，良性ポリープと早期癌の鑑別は，少くとも大きさと形態からは不可能である．一方，無茎性の病変は，10㎜代のものに限つて積極的に早期癌と診断できる根拠がある．しかし，20㎜を越えれば，今度は進行癌が多数あるから早期癌だけに気をとられてはいられない．また，中心に潰瘍あるいは陥凹のあるもの（d型）は，Tab. 3，4 および 5 の結果から判断して，大きさにかかわらず，Ⅱa＋Ⅱc型早期癌と診断するよりは Borrmann Ⅱ型と診断した方が無難であろう．1950年，Weber[31]は大腸早期癌のX線診断の可能性について記載し，有茎性，無茎性の区別なく10㎜ないし，それ以下の病変をみつけることを提唱した．Weber[3)31)]は，大腸早期癌の定義を厳密におこなつてはいないが，その考え方は，結果的に現在著者が提唱しているものとほぼ同様であると見做すことができるであろう．著者がこれまで述べてきた結果をX線診断に置き換えればつぎのようになる．まず，隆起性病変をみつけたときには，それが有茎性か無茎性かを明らかにすることである．．有茎性であれば進行癌は考えなくてもよい．無茎性であれば，大きさと陥凹あるいは潰瘍の有無を組み合せて，良性ポリープ，早期癌，進行癌それぞれの除外診断をしていくことである．

以上が，肉眼所見の分析から得られた結果をX線診断に置き換えたときの理論である．したがつて，この理論は，X線診断のためにもつとも都合の良いものだけを取り上げている訳で，X線所見の実状とは必ずしも一致しない場合があるのは当然である．

2．X線所見の分析を加えて．

X線所見では，病変の肉眼所見が投影されると同時にX線所見に特有な変形像がみられる場合がある．

この変形像は，古くは，Haenisch[10]や Schwarz[24]のいうごとく，病変があれば腸管内腔に変形があらわれるというのが原則である．そして，著者は，この変形像を，腸管が癌によつて浸潤されるために生ずるものと，病変が単に腸管内腔を占居するために生ずるもの（space-occupying lesion）の二種類に分けて診断を考えてきた．たとえば，Tab. 9 で変形（卄）とした早期癌は有茎性であつたが，腸管内腔に比して病変が大きかつたために両側非対称性の変形がみられている．一方，癌による腸管の変形は，浸潤が深いほど，また病変が大きいほど顕著に（卌～卄）現われることは Tab. 7 からも明らかである．病変が小さい場合，とくに，病変の横径と内腔の比が$^1/_3$に満たない場

合には管腔のなかにおさまつてしまう場合が多いと考えられる．そしてもし変形が現われるとすればそれは（＋）である．このような小さな病変が辺縁の変形像として現われる可能性は，基本的には病変の発生部位に規制される．そして，実際にX線所見として現われた場合には，空気注入による腸管の長軸方向への回転と，体位変換による腸管の回転の要素である[17]．病変の辺縁への現われ方は様々であり，完全に側面像としてとらえることもあれば，病変の一部しか現われないこともある．そして，病変と腸間の相互関係は，後者に対する前者の比で決定され，X線所見に投影されることは先にしめしたごとくである．Tab. 7から明らかなごとく，早期癌の頻度は，BCD群と比の値が小さくなるにつれて増加する傾向にある．そして，早期癌は比の値でいうとD群，すなわち，病変の横径が管腔の$^1/_3$に満たない病変といえるであろう．

このようなX線的変形の理論と，Tab. 5にしめした肉眼所見の分析から引き出された理論は，Tab. 8をつぎのように解釈することによつて結びつけることができる．すなわち，Tab. 8における変形(—)の所見というのは，正面像による診断であり，(＋)の所見というのは側面像を主とした診断である．したがつて，変形（—）の所見は，肉眼分類（a,b,c,d）各型の正面像をX線的に想定したうえでTab. 5の理論を展開して診断していけばよい．また，変形（＋）の所見の場合にも，X線診断の理論は変形（—）の場合と原則的に同じであるが，今度は，大きさに関係なく進行癌を最初に考えていかなければならない．そして，もし早期癌の可能性があるとすれば，小数ではあるがⅠ型とⅡa＋Ⅱc型があることである．

Welin[38]は側面像で病変の基部にみられる陥凹像は悪性の所見であるというが，これは著者がいう変形（＋）の所見のことである．しかし，Welinは，深達度の差，例えば，早期癌と進行癌の所見上の差については言及していない．また，Tab. 9にしめされているように早期癌のX線診断に関する限り，この基部の陥凹像はあまり役に立たず，その判定にとらわれるとむしろ危険である．

3．症例の分析から．

1)，2)，では，病変の大きさ病変の形態，およびX線所見上の変形の3つの要素をとりあげて診断の理論を考察した．いずれの要素を判定するにしてもX線所見が質的に良いものであることが前提になる．とくに病変の形態の判定は，肉眼所見を正確に描写しているX線所見が不可欠である，そして現在，技術的な問題は，症例1の良性有茎性ポリープにみられる様な，ジャイロスコープによる大腸X線検査法によつてほぼ解決されると考えてよいであろう．検査技術の進歩で解決できないのは，変形の程度をどのように解釈するかという問題である．

この問題は，例えば，症例2，3の早期癌と症例4，5の進行癌をどのように鑑別診断するかということに集約される．提示した4症例でみる限り，前2者の変形の巾も，深さも，後2者に比して軽度であるということはできる．しかし，症例5の所見にみられるごとく，変形の様相は撮影体位によつてかなり変化するので側面像における最大値で比較しなければ意味がない．今回の研究に於ては先にも述べたごとく，撮影体位やフイルム枚数に統一性がなかつたために，用いた材料の二重造影像の変形（＋）の所見のさらに細かい分析は困難であつた．

症例1の場合，病変の大きさは，20mm代で有茎性であるから良性ポリープと早期癌の頻度はそれぞれ50％であるとしか診断できないであろう．症例2では，病変の完全な側面像がとらえられている．この所見は大きさほぼ10mm代で無茎性であるから著者の早期癌の診断基準を満足させる症例のひとつである．

しかし，つぎの症例3もX線的には同じ診断基準を満足させるという点では問題はないが，肉眼的に症例2はb型，症例3はd型であつたことを考えると，症例3のX線所見は，中心の陥凹がみられないという点で理想的なものとはいえない．これは隆起性病変を二重造影像で描写することの欠点である．症例4では，病変の大きさに比し

て，変形が高度であることが特徴的である．この所見は，ほぼ完全な側面像で変形も最大値と考えてもよいであろう．そうすると，病変は隆起性であるから頻度から考えて，進行癌で Borr. Ⅰないし，Ⅱ型と考えるのが自然である．この症例の腫瘤陰影上にみられる線状陰影は結果的にみて潰瘍の二重輪かく構造をあらわすものではなく，むしろ，腫瘍表面の凹凸像を表現していると解釈すべきであろう．一方，同じ変形が高度である場合でも症例5の所見は，腫瘍の表面にあきらかな陥凹または潰瘍のあることをしめしている．したがつて，これまでの診断理論をあてはめれば，Borr. Ⅱか，Ⅱa＋Ⅱcのいずれかであるが，これに大きさが，30㎜前後であることを考慮すれば，Borr. Ⅱの診断に落ちつくのは，当然である．また，症例4，5における検査技術上の差異は，前者の病変は，S状結腸中部にあつて，体位変換による腸管の回転がおこないにくいのに比して，後者は直腸中部にあるため体位変換によつて腸管を回転させることができ変形の最大値を積極的にあらわすことができたことである．

Ⅴ まとめ

大腸早期癌を積極的にX線診断するための理論を確立するために，1967年11月より1971年12月の期間に癌研究会附属病院外科で手術を施行した直腸癌および結腸癌 246例 276病変（早期癌32例48病変），および同期間に経験し，診断の明らかな良性ポリープ 150病変について，肉眼所見ならびに二重造影像の所見を検討し，以下の如き結果を得た．

(1) 大腸の隆起性病変の肉眼型態を4型（a, b, c, d）に分類し，X線的鑑別診断のために有効なことを確めた．a型には良性有茎性ポリープ，有茎性Ⅰ型早期癌，b型には良性無茎性ポリープ，無茎性Ⅰ型早期癌，Borr. Ⅰ型進行癌，c型にはⅡa型早期癌，d型にはⅡa＋Ⅱc型早期癌，Borr. Ⅱ型早期癌がふくまれる．

(2) X線診断上，以上の隆起性病変を鑑別するためには，二重造影法で病変が有茎か無茎かを証明すること，さらに，無茎であれば中心部の陥凹ないし潰瘍の有無を確認することの2点がもつとも重要である．

(3) 二重造影像における腸管の変形像から大腸癌の診断を考察すると，両側変形をしめすものは進行癌の診断が容易であるが，一方，このなかにふくまれる早期癌は例外的である．また，一側変形をしめすもの，変形のないものの診断はむずかしい．このなかに早期癌のほとんどがふくまれる．

(4) 現時点においては，大きさ10㎜代，無茎性のものであれば，Ⅰ型早期癌と診断できる可能性がある．一側変形があるときには，それが軽度であるほど早期癌の可能性が高い．しかし，変形の程度と深達度の関係は今後解明されるべき問題である．

（御指導御校閲を賜つた奥田邦雄教授に感謝します．また，癌研において終始御指導いただいている黒川利雄名誉院長，梶谷鐵院長に感謝します．X線診断の御指導をいただきました熊倉賢二博士，病理の御指導をいただきました中村恭一博士，菅野晴夫研究所長に感謝します．）

文 献

1) 赤木笑人ほか：大腸早期癌の検討，臨床放射線，1 (1972)，175—188．
2) Bacon, H.E.: Cancer of the colon, rectum and anal canal, Lippincott, Philadelphia. (1964).
3) Baggenstoss: quoted by Weber in (31).
4) Bockus, B.L.: Gastroenterology, Vol. II, Saunders. Philadelphia, London. 989—1078, (1964).
5) Carman, R.D., Miller, A.: The roentgen diagnosis of diseases of the alimentary canal, Saunders, Philadelphia. (1927).
6) Fahl, J.C. et al.: Scirrhous carcinoma of the colon and rectum, Sur. Gyn. and Obst. 111 (1960), 759—766.
7) Fischer, A.W.: Über eine neue Röntgenologische Untersuchungsmethode des Dickdarms, Kombination von Kontrasteinlauf und Luftaufblähung, Klin. Wschr. 34 (1923), 1595—1598.
8) Fischer, A.W.: Über die Röntgenuntersuchung des Dickdarms mit Hilfe einer Kombination von Lufteinbläsung, Arch. f. klin. Chirurgie, 134 (1925), 209—269.
9) Goligher, J.C.: Surgery of the anus, rectum

and colon, Bailliere, Tindall and Cussel, London. 460—495, (1970).
10) Haenisch, G.F.: Die Röntgenuntersuchung bei Verengungen des Dickdarms, Röntgenologischer Frühdiagnose des Dickdarmkarzinoms, Münch. med. Wschr. 58 (1911), 2375—2381.
11) 胃癌研究会編：外科，病理胃癌取扱い規約，金原出版.
12) Jackmann, R.J., Beahrs, O.H.: Tumors of the large bowel, Saunders, Philadelphia, London, Toronto. (1968).
13) 梶谷　鐵ほか：結腸癌，15 (1966),67—76.
14) 丸山雅一ほか：S状結腸早期癌の1例，胃と腸，4 (1969), 349—359.
15) 丸山雅一，熊倉賢二：大腸早期癌のX線診断，胃と腸，5 (1970), 1343—1358.
16) 丸山雅一：大腸癌のX線所見，胃と腸，6 (1971) 202.
17) 丸山雅一ほか：大腸癌のX線診断に関する諸問題，臨床放射線，16 (1971), 517—531.
18) 丸山雅一ほか：大腸X線検査法の進歩，内科，28 (1971), 1012—1021.
19) 丸山雅一：X線の立場からみた大腸隆起性病変，とくに早期癌のX線所見について，第14回日本消化器病学会シンポジウム，腸管の隆起性病変より，於新潟，1972.
20) 丸山雅一ほか：大腸の早期癌，臨床成人病，2 (1973), 225—233.
21) Morson, B.C.: Precancerous and early malignant lesions of the large intestine, Brit. J. Surg. 55 (1968), 726—731.
22) Morson, B.C. Dawson, I.M.P.: Gastrointestinal Pathology, Blackwell. Oxford, London, Edinburgh, Melbourne. (1972).
23) 中村恭一ほか：構造的にみた胃癌，臨床科学，8 (1972), 1385—1396.
24) Schwarz, G.: Klinische Röntgendiagnostik des Dickdarms, Springer, Berlin. (1914).
25) Stierlin, E.: Klinische Röntgendiagnostik des Verdauungskanals (J.F. Bergmann), 584, Wiesbaden. (1946).
26) 高田　亮ほか：早期S状結腸癌の1例．臨床放射線，15 (7019), 528—534.
27) Weber, H.M.: Method for roentgenologic demonstration of polypoid lesions and polyposis of colon, Proc. Staff. Meet. Mayo Clinic. 5 (1930), 326—327.
28) Weber, H.M.: The roentgenologic demonstration of polypoid lesions and polyposis of the large intestine, Am. J. Roentgenol. 15 (1931), 577—589.
29) Weber, H.M.: Factors of error in the roentgenologic diagnosis of diseases of the colon, Radiology, 14 (1931), 460—466.
30) Weber, H.M.: Carcinoma of colon: its roentgenologic manifestations and differential diagnosis, Am. J. Cancer, 17 (1933), 321—341.
31) Weber, H.M.: The diagnosis of early intestinal cancer, Am. J. Roentgenol. 64 (1950), 929—937.
32) Welin, S.: Zur Darstellung der Kolonpolypen mit der Doppelkontrastmethode, Fortschr. Röntgenstr. 82 (1955) 341—344.
33) Welin, S.: Modern trends in diagnostic roentgenology of the colon, The Mackenzie Davidson Memorial Lecture, Brit. J. Rad. 16 (1958), 453—464.
34) Welin, S., Brahme, F.: The double contrast method in ulcerative colitis, Acta Radiologica, 55 (1960), 257—271.
35) Welin, S., Lörinc, P.: Das Röntgenbild des villösen (zottenörmige) Tumors in Bereich des Colons, Radiologe, 2 (1962), 107—112.
36) Welin, S.: Über die röntgenologische Untersuchung des Dickdarms in der Doppelkontrastmethode (Die Malmö Modification), Radiologe, 2 (1962), 87—100.
37) Welin, S. et al.: The rates and patterns of growth of 375 tumors of the large intestine and rectum observed serially by double contrast study (Malmö Technique), Am. J. Roentgenol. 90 (1963), 673—687.
38) Welin, S., Youker, J.: Colonic polyps, (Margulis, Alimentary tract roentgenology, II), (1967) 811—858.
39) 山田　肇：大腸早期癌の臨床と病理，胃と腸，5 (1970), 1359—1367.