The University of Osaka
Institutional Knowledge Archive

Title	131I-6β-iodomethyl-19-norcholesterol(131I-アドステロール)による副腎皮質癌の抽出
Author(s)	丸岡, 伸; 中村, 護
Citation	日本医学放射線学会雑誌. 1987, 47(1), p. 57-63
Version Type	VoR
URL	https://hdl.handle.net/11094/18858
rights	
Note	

The University of Osaka Institutional Knowledge Archive : OUKA

https://ir.library.osaka-u.ac.jp/

The University of Osaka

日本医放会誌：47（1），57—63，1987（昭62）

^{131}I-6β-iodomethyl-19-norcholesterol（^{131}I-アドステロール）による副腎皮質癌の描出

東北大学医学部放射線科
丸　岡　　伸　　中　村　　護

（昭和61年5月26日受付）
（昭和61年8月21日最終原稿受付）

Visualization of Adrenocortical Carcinoma with ^{131}I-Adosterol

Shin Maruoka and Mamoru Nakamura
Department of Radiology, Tohoku University School of Medicine

Research code No. : *705.2*

Key Words : *Adrenocortical carcinoma, Adrenal scintigraphy, ^{131}I-Adosterol*

There are very few literatures on successful visualization of adrenocortical carcinoma by means of ^{131}I-iodocholesterol scintigraphy, although many reports have referred to utility of ^{131}I-iodocholesterol scintigraphy for adrenal disorders.

Since 1976, we have experienced 4 cases of adrenocortical carcinoma which were delineated by ^{131}I-6β-iodomethyl-19-norcholesterol (^{131}I-Adosterol). Three of 4 cases were adrenocortical carcinoma with Cushing's syndrome, and one was adrenocortical carcinoma with adrenogenital syndrome. In 3 cases of cortisol secreting adrenocortical carcinoma, uptake in the tumor and lack of uptake in the contralateral adrenal gland were seen. Faint to moderate uptakes were observed in the 2 cases, but another one showed as high uptake as seen in adenoma. Patient with androgen secreting adrenocortical carcinoma had increased uptake in the tumor and showed faint uptake in the contralateral adrenal gland. Intensity of ^{131}I-Adosterol uptake in adrenocortical carcinoma seems to depend on the extent of tumor necrosis, cell differentiation and function.

1. はじめに

^{131}I標識コレステロールによる副腎シンチグラフィの各種副腎疾患における有用性については多くの報告があるが，副腎皮質癌（以下副腎癌）を描出し得たという報告は少ない．

既に当科で経験した2例の副腎癌の^{131}I-6β-iodomethyl-19-norcholesterol(^{131}I-アドステロール)による副腎シンチグラフィについて報告している[1]が，さらに2例を経験したので計4例の副腎癌の副腎シンチグラフィにつき文献的考察を加えて報告する．

2. 対象および方法

対象は1976年以降当科にて^{131}I-アドステロールによる副腎シンチグラフィを施行した副腎癌の4例で，全例手術により診断は確定されている．うち3例はクッシング症候群を呈したコルチゾール分泌副腎癌で，残り1例は副腎性器症候群を呈したアンドロゲン分泌副腎癌である（Table 1).

方法は^{131}I-アドステロールを14.8～18.5MBq（400～500μCi）静注し，5日および8日後に5インチ対向スキャナーを用い，上下加算方式により背腹両面よりスキャンした．尚，アンドロゲン分泌副腎癌の小児への投与量は5.55MBq（150

Table 1 Summary of 4 patients with adrenocortical carcinoma

Case No.	Clinical syndrome	Plasma cortisol (μg/dl)	Urinary 17-OHCS (mg/day)	Urinary 17-KS (mg/day)	Site of neoplasm	Scan findings R	Scan findings L	Tumor weight (g)	Cortisol (μg/dl) / Weight (g)
1	Cushing's	27.5	32.4	44.0	L	none	mod.	496	0.055
2	Cushing's	42.0	42.4	489.0	L	none	mod.	800	0.053
3	Cushing's	40.8	13.5	69.8	R	high	none	220	0.185
4	Virilization	3.0	31.8	28.0	R	mod.	low	33	0.091

R : right, L : left.
high : high uptake, mod : moderate uptake, low : low uptake, none : no uptake

μCi)である．全例^{131}I-アドステロール投与2日前より7日間，ルゴール液の経口投与による甲状腺ブロックを行なっている．

3. 結果および症例

副腎癌の4例全例で癌腫へのRIの取込みを認めた．コルチゾール分泌副腎癌では3例共，患側副腎は描出されたが対側副腎は描出されなかった．一方，アンドロゲン分泌副腎癌では患側副腎が描出されると共に，対側副腎にも軽度の集積を認めた．また，コルチゾール分泌副腎癌3例のうち2例ではRIの取込みは中等度であったのに対し，1例では腺腫に見られるような極めて強い取込みを示した．

症例1．46歳女性．1976年7月，中心性肥満，多毛，痤瘡，浮腫状顔貌，下肢の浮腫，高血圧等にて来院．血圧190/100mmHg，血漿コルチゾール27.5μg/dl，尿中17-OHCS 32.4mg/day，17-KS 44.0mg/dayと高値を示し，デキサメサゾン8mgにて抑制されず，経静脈性腎盂造影にて左腎の下方への圧排を認め，左副腎腫瘍によるクッシング症候群が疑われた．また胸部レ線写真上，多発性の肺転移巣を認めた．同年8月の^{131}I-アドステロール14.8MBq (400μCi) 投与8日後のシンチグラム(Fig. 1)では，左副腎部に約10×9cmの集積を認め，分布は不均等で下外側ではかなり強い集積が認められたが中心部の集積は少なかった．また右副腎は描出されなかった．肺の転移巣には集積は認められなかった．同年10月手術にて15×10×8cm，496gの著明な壊死傾向を示す左副腎腫瘍が摘出され，組織診はadrenocortical carcinomaであった．術前よりホルモン合成阻害剤

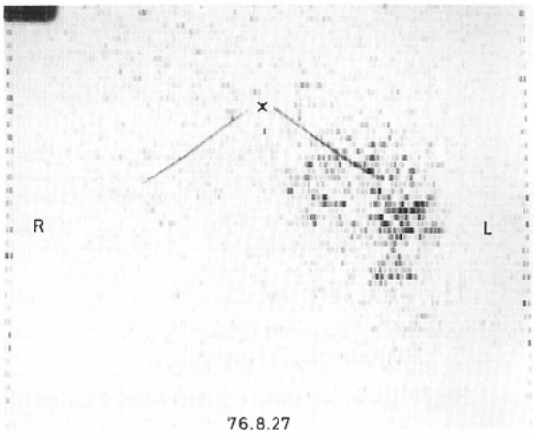

Fig. 1 A 46-year-old female with left cortisol-secreting adrenocortical carcinoma. (Case No. 1) Adrenal scan obtained 8 days after injection of 400μCi ^{131}I-adosterol, shows large irregular activity in the left side. No uptake is seen on the contralateral side.

o, p'-DDDの投与を続け術後には胸部異常陰影は一時消失したが，1981年1月再び胸部レ線写真にて右心横隔膜角部および左上肺野外側に転移巣が出現した．同年2月の^{131}I-アドステロールによるシンチグラムでは肺の転移巣への集積は認められなかった．その後肺転移に対し手術を施行し，現在明らかな転移を認めず外来にて経過観察中である．

症例2．58歳女性．1981年5月，左上腹部の腫瘤と圧迫感にて精査．CTスキャン，血管造影等にて左副腎に巨大な腫瘍を認め，内分泌学的検査では血漿コルチゾール42.0μg/dl，尿中17-OHCS 42.4mg/day，17-KS 489.0mg/dayと異常高値を示した．^{131}I-アドステロール18.5MBq (500μCi)

投与8日後のシンチグラム（Fig. 2a）では左副腎に約13×10cmの大きな集積を認め，分布は不均

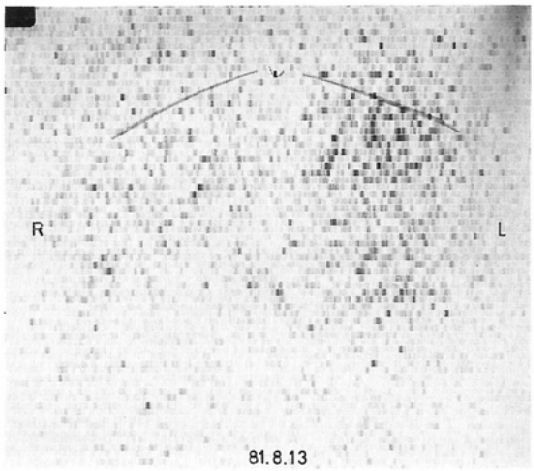

Fig. 2(a)　A 58-year-old female with left cortisol-secreting adrenocortical carcinoma. (Case No. 2) Adrenal scan obtained 8 days after injection of 500μCi ^{131}I-adosterol shows unilateral large activity in the left side. Activity is higher in upper portion than in middle and lower portion.

等で集積は腫瘍の頭側で多く，中心部から尾側にかけては少なかった．また右副腎は描出されなかった．CTスキャン（Fig. 2b）では腫瘍中央部から尾側では壊死巣が明瞭であるが，腫瘍頭側では壊死巣は比較的少なかった．巨大腫瘍のため術前5カ月間に亘りo, p'-DDDを投与し，ホルモンの低下と腫瘍の縮小傾向を認めた．1982年1月手術にて13×10.5×9cm，800gの巨大な腫瘍が摘出され，腫瘍の中心部から尾側にかけては広範な壊死が認められた．組織診ではadrenocortical carcinomaであった．術後同年4月には胸水が出現し，その細胞診はclass Vであったが，5月に施行した^{131}I-アドステロールによるシンチグラムでは胸腹部に異常集積は認められなかった．その後肺転移巣は明瞭となり，骨転移，右副腎や下腹部等への広範な転移により1984年6月死亡した．

症例3． 42歳女性．1982年12月，満月様顔貌，中心性肥満，無月経，多毛，高血圧にて来院し，クッシング症候群を疑われ精査．血漿コルチゾール40.8μg/dl，尿中17-OHCS 13.5mg/day，17-KS

Fig. 2(b)　CT scan reveals massive necrosis in the left large adrenal tumor. In upper portion of the tumor, necrotic area is less than in middle and lower portion.

69.8mg/day と高値を示し，デキサメサゾンにて抑制されず，CT スキャン（Fig. 3a）にて右副腎に大きな腫瘍が認められ悪性腫瘍が疑われたため，1983年2月より o, p'-DDD の投与が開始された．同年1月の^{131}I-アドステロール18.5MBq（500 μCi）投与5日後のシンチグラム（Fig. 3c）では，右副腎に約9×8cm の極めて強い集積を認め対側副腎は描出されず，シンチグラム上は腺腫を思わせる像であった．o, p'-DDD 投与2カ月後よりホルモンは正常化し，CT スキャン（Fig. 3b）にて腫瘍の縮小をみた．同年5月の^{131}I-アドステロール18.5MBq（500μCi）投与8日後のシンチグラム（Fig. 3d）ではホルモンの正常化にもかかわらず前回同様の極めて強い集積を認めたが，シンチグラム上も腫瘍の大きさは約7×7cm と縮小していた．同年5月手術にて8×6.8×6.2cm，220g の右副腎腫瘍が摘出され，組織診は adrenocortical carcinoma で，腫瘍内壊死巣は一部に認めるのみであった．現在，再発および転移を認めず o, p'-DDD 投与にて外来通院中である．

症例4． 2歳女児．1975年1月，陰毛，陰核肥大，痤瘡等にて精査．血漿コルチゾール3.0μg/dl と正常下限，尿中17-OHCS 31.8mg/day，17-KS 28.0mg/day と高値，デキサメサゾンにて抑制されず副腎男性化腫瘍が疑われた．^{131}I-アドステロール5.55MBq（150μCi）投与8日後のシンチグラム（Fig. 4）で右副腎に3×4cm のやや強い集積

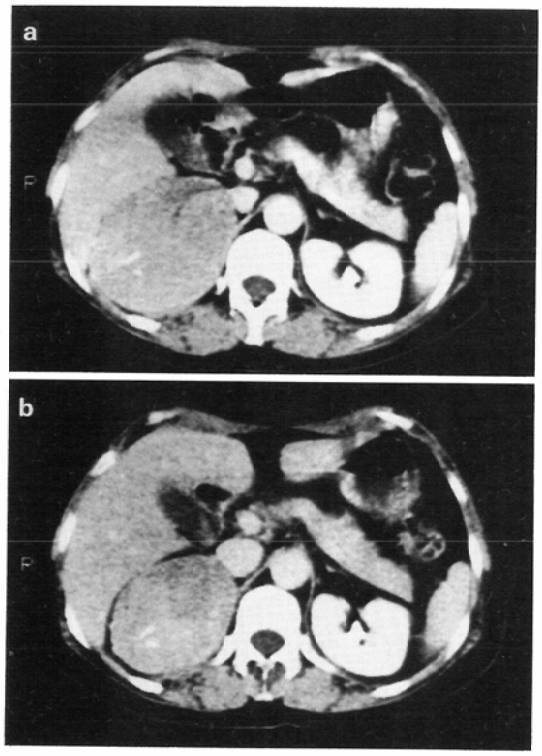

Fig. 3(a), (b) A 42-year-old female with right cortisol-secreting adrenocortical carcinoma. (Case No. 3) CT scan, before treatment (a), and after administration of o, p'-DDD for three months (b), shows right adrenal tumor without obvious necrosis. After administration of o, p'-DDD, tumor is smaller than before.

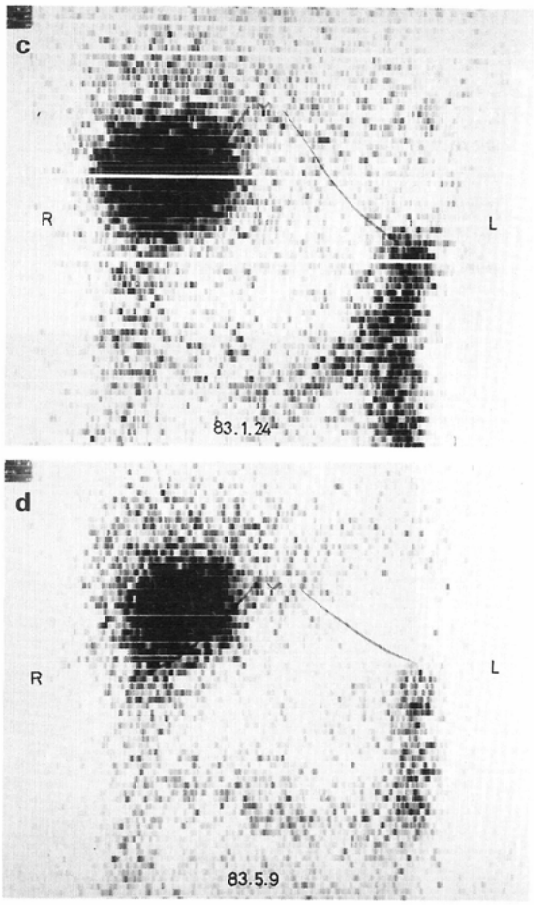

Fig. 3(c), (d) Adrenal scan, before treatment (c), and after administration of o, p'-DDD for three months (d), shows unilateral high activity in the right side. After administration of o, p'-DDD, decrease of tumor size is observed, but uptake of ^{131}I-adosterol is high yet.

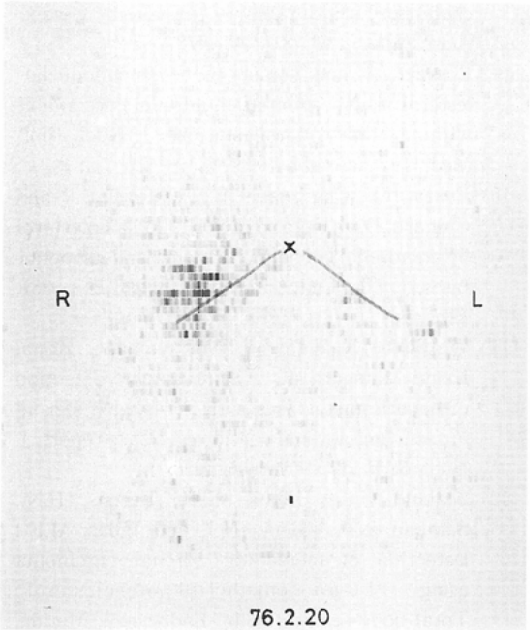

Fig. 4　A 2-year-old female with right androgen-secreting adrenocortical carcinoma. (Case No. 4) Moderate activity in the right and low activity in the contralateral side is seen.

を認め，対側副腎にも軽度の集積が認められ，シンチグラムからは右副腎の腫瘍が疑われた．手術にて5.3×4.2×3cm，33gの右副腎腫瘍が摘出され，組織診はandrogen typeの腺腫のところどころに小結節状のfocal malignancyを伴なう癌腫であった．

4. 考　　案

1971年Liebermanら[2]が2例のコルチゾール分泌副腎癌に^{131}I-19-iodocholesterolによる副腎シンチグラフィを行ない集積を認めなかったことを報告して以来，一般に副腎癌では分化癌が低く単位重量当りの取込みが少ないため腫瘍像は得られない[3)~5)]とされていた．しかし1974年Formanら[6]が1例の術後副腎癌において再発巣および多発性の腹膜転移巣を描出し得たことを報告し，その後^{131}I-19-iodocholesterolに比べ副腎への集積が迅速でより多い製剤[7]である^{131}I-6β-iodomethyl-19-norcholesterolの開発もあって，同様の報告が転移巣のみならず原発巣においても散見され，我々が調べ得た範囲では^{131}I-19-iodocholesterolによるものが4例[8)~10)]，^{131}I-6β-iodomethyl-19-norcholesterolによるものが8例[11)~15)]報告されている．Chatalら[10]は副腎癌への^{131}I標識コレステロールの集積は癌の分化度のほか，腫瘍内壊死巣の拡がりや癌の機能性にもよるとしており，Bossuytら[9]は不均等な集積を示した副腎癌の摘出標本を術後直ちに再スキャンすることにより，壊死巣の多い部位に集積が少ないことを示している．中條ら[14]は摘出標本の検索により，分化度の高い部位に集積が多く未分化な部位には殆ど集積が見られなかったことを報告している．また，Troncone[16]の非機能性副腎癌の1例では集積は認められていない．

我々の経験した3例のコルチゾール分泌副腎癌でも壊死傾向の強い症例1および2では集積が少なく，壊死傾向の少ない症例3では強い集積を認め，腫瘍内壊死巣の拡がりが集積の多寡に関係していると思われた．また症例3では単位重量当りのコルチゾール分泌量が，症例1および2の約3.5倍と多くより機能性であったことも強い集積の一因と思われた（Table 1）．尚，症例3ではo, p'-DDD投与後ホルモンが正常化したにもかかわらず集積の低下は見られなかったが，o, p'-DDDのステロイドホルモン分泌抑制作用がステロイド酵素ブロックによるホルモン合成阻害であり，コレステロールの取込みを阻害するものではないことによると思われる．

アンドロゲン分泌副腎癌の描出がなされたとする報告は極めて少なく，殆どの報告[2)3)17)~19)]が正常側は描出されるが，患側は描出されないとしている．しかしSeaboldら[12]は術後肝転移巣へ集積を認めた1例を，また宮地ら[15]は原発巣に集積を認めた1例を報告している．今回の症例では腺腫のところどころに小結節状に存在する癌腫であったことも描出された大きな要因と思われた．

またアルドステロン分泌副腎癌に関しては我々は経験していないが，文献的には殆どが集積を認めていない[4)20)21)]．しかし僅かに集積を見たとする報告もある[22]．

5. 結　　語

副腎皮質癌は稀な疾患でありそのシンチグラ

フィ像の報告も少ないが，我々はこれまで4例の副腎皮質癌に^{131}I-アドステロールによる副腎シンチグラフィを施行し，全例癌腫への集積を認めた．特に壊死傾向の少ないものや単位重量当りのコルチゾール分泌量の多いもので集積が強く，従来言われているように癌の分化度の他，壊死巣の拡がりや癌の機能性が^{131}I-アドステロールの副腎癌への集積に関係すると思われた．

稿を終えるにあたり，症例を提供していただいた本学第2内科学教室および泌尿器科学教室に感謝致します．尚，本論文の要旨は第25回日本核医学会総会において発表した．

文　献

1) 菅原盛家，中村　護，沢井義一，福地総逸：^{131}I-アドステロールによる副腎スキャンニングの検討．核医学，15：1155—1163，1978

2) Lieberman, L.M., Beierwaltes, W.H., Conn, J.W., Ansari, A.N. and Nishiyama, H.: Diagnosis of adrenal disease by visulalization of human adrenal glands with ^{131}I-19-iodocholesterol. N. Engl. J. Med., 285: 1387—1393, 1971

3) Moses, D.C., Schteingart, D.E., Sturman, M.F., Beierwaltes, W.H. and Ice, R.D.: Efficacy of radiocholesterol imaging of the adrenal glands in Cushing's syndrome. Surg. Gynecol. Obstet., 139: 201—204, 1974

4) Sarker, S.D., Cohen, E.L., Beierwaltes, W.H., Ice, R.D., Cooper, R. and Gold, E.N.: A new and superior adrenal imaging agent, ^{131}I-6β-iodomethyl-19-nor-cholesterol (NP-59): Evaluation in humans. J. Clin. Endocrinol. Metab., 45: 353—362, 1977

5) Wahner, H.W., Northcutt, R.C. and Salassa, R. M.: Adrenal scanning: Usefulness in adrenal hyperfunction. Clin. Nucl. Med., 2: 253—264, 1977

6) Forman, B.H., Antar, M.A., Touloukian, R.J., Mulrow, P.J. and Genel, M.: Localization of a metastatic adrenal carcinoma using ^{131}I-19-iodocholesterol. J. Nucl. Med., 15: 332—334, 1974

7) Sarkar, S.D., Beierwaltes, W.H., Ice, R.D., Basmadjian, G.P., Hetzel, K.R., Kennedy, W.P. and Mason, M.M.: A new and superior adrenal scanning agent, NP-59. J. Nucl. Med., 16: 1038—1042, 1975

8) Dige-Petersen, H., Munkner, T., Fogh, J., Blichert-Toft, M. and Lund, J.O.: ^{131}I-19-iodocholesterol scintigraphy of the adrenal cortex. Acta Endocr., 80: 81—94, 1975

9) Bossuyt, A. and Somers, G.: ^{131}I-19-iodocholesterol visualization of an adrenal carcimoma without clinical manifestations. J. Nucl. Biol. Med., 19: 225—227, 1975

10) Chatal, J.F., Charbonnel, B., Le Mevel, B.P. and Guihard, D.: Uptake of ^{131}I-19-iodocholesterol by an adrenal cortical carcinoma and its metastases. J. Clin. Endocrinol. Metab., 43: 248—251, 1976

11) Watanabe, K., Kamoi, I., Nakayama, C., Koga, I. and Matsuura, K.: Scintigraphic detection of hepatic metastases with ^{131}I-labeled steroid in recurrent adrenal carcinoma: Case report. J. Nucl. Med., 17: 904—906, 1976

12) Seabold, J.E., Haynie, T.P., DeAsis, D.N., Samaan, N.A., Glenn, H.J. and Jahns, M.F.: Detection of metastatic adrenal carcinoma using ^{131}I-6-β-iodomethyl-19-norcholesterol: Total body scans. J. Clin. Endocrinol. Metab., 45: 788—797, 1977

13) Oxley, D.K., Kaminsky, D.B. and Mahler, R.J.: Adrenal cortical carcinoma localized by radiocholesterol uptake. Clin. Nucl. Med., 2: 111—113, 1977

14) 中條政敬，伊東隆碩，篠原慎治，川畠尚志，大井好忠，米沢　傑：癌腫によるCushing症候群の1症例—主としてACTH負荷時副腎シンチグラフィの有用性に関連して—．臨放，23：977—980，1978.

15) 宮地紀昭，中條政敬，島袋国定，城野和雄，吉村広，坂田博道，園田俊秀，大久保幸一，篠原慎治：副腎疾患におけるCT，シンチグラフィ，及び血管造影による診断能の比較検討．日本医放会誌，45：828—840，1985

16) Troncone, L.: Radioiodocholesterol scintigraphy in adrenal gland tumors. Eur. J. Nucl. Med., 5: 345—356, 1980

17) Anderson, B.G. and Beierwaltes, W.H.: Adrenal imaging with radioiodocholesterol in the diagnosis of adrenal disorders. Advan. Intern. Med., 19: 327—343, 1974

18) Barbarino, A., Perrelli, L., Menini, E., De Marinis, L., Bonomo, L. and Pasargiklian, E.: Localization of a virilizing adrenal carcinoma by ^{131}I-19-iodocholesterol scintigraphy. J. Nucl. Biol. Med., 20: 172—175, 1976

19) Schteingart, D.E., Seabold, J.E., Gross, M.D. and Swanson, D.P.: Iodocholesterol adrenal tissue uptake and imaging in adrenal neoplasms. J. Clin. Endocrinol. Metab., 52: 1156

—1161, 1981

20) Hogan, M.J., McRae, J., Schambelan, M. and Biglieri, E.G.: Location of aldosterone-producing adenomas with ^{131}I-19-iodocholesterol. N. Engl. J. Med., 294: 410—414, 1976

21) Seabold, J.E., Cohen, E.L., Beierwaltes, W.H., Hinerman, D.L., Nishiyama, R.H., Bookstein, J. J., Ice, R.D. and Balachandran, S.: Adrenal imaging with ^{131}I-19-iodocholesterol in the diagnostic evaluation of patients with aldosteronism. J. Clin. Endocrinol. Metab., 42: 41—51, 1976

22) Hoefnagels, W.H., Claesseus, R.A., Corstens, F. H., Drayer, J.I., Kazem, I. and Kloppenborg, P. W.: Adrenal scintigraphy in primary aldosteronism. Nucl. Med., 20: 76—81, 1981