The University of Osaka
Institutional Knowledge Archive

| | |
|---|---|
| Title | 椎間板ヘルニアの造影MRI-非イオン性造影剤ガドテリドールを用いた検討- |
| Author(s) | 中嶋, 愛子; 中嶋, 憲修; 菅原, 洋一郎 他 |
| Citation | 日本医学放射線学会雑誌. 1998, 58(5), p. 221-225 |
| Version Type | VoR |
| URL | https://hdl.handle.net/11094/18867 |
| rights | |
| Note | |

*The University of Osaka Institutional Knowledge Archive : OUKA*

https://ir.library.osaka-u.ac.jp/

The University of Osaka

# 椎間板ヘルニアの造影MRI
## －非イオン性造影剤ガドテリドールを用いた検討－

中嶋　愛子[1)]　　中嶋　憲修[2)]　　菅原洋一郎[3)]　　河村　公二[3)]

1）氷見市民病院放射線科　　2）済生会高岡病院放射線科　　3）氷見市民病院整形外科

**Enhanced MR Imaging with a Nonionic Contrast Gadolinium Complex, Gadoteridol, for Lumbar Disc Herniation**

Aiko Nakashima[1)], Kenshu Nakashima[2)], Youichirou Sugawara[3)] and Kouji Kawamura[3)]

The aim of this study was to evaluate the usefulness for lumbar disc herniation of enhanced imaging with a nonionic contrast gadolinium complex (Gadoteridol). Among 130 discs in 26 patients, 27 herniated discs were shown on MR sagittal imaging. They were classified into 4 types according to the enhancement pattern of the disc on MR sagittal imaging (Type Ia: nonenhancement, Type Ib: globular enhancement, Type II: strong enhancement, Type III: ring enhancement). The results were as follows: Type Ia: 3, Type Ib: 15, Type II: 7, Type III: 2. A total of herniated discs were enhanced with Gadoteridol. Surgery was performed in 5 patients (Type Ib: 1, Type II: 4). The herniated disc of Type Ib extruded but did not rupture the posterior ligament, whereas the herniated discs of Type II extruded and ruptured the posterior ligament. Thus, the herniated discs were enhanced with the nonionic contrast agent Gadoteridol.

If the disc herniates over the posterior ligament, it might be strongly enhanced. Therefore, enhanced MR imaging is thought to be useful to establish the diagnosis of lumbar disc herniation.

***Research Code No.*** *: 505.9*

***Key words*** *: Disc hernia, Contrast medium, MR imaging*

*Received Aug. 29, 1997; revision accepted Jan. 23, 1998*

1) Department of Radiology, Himi City Hospital
2) Department of Radiology, Saiseikai Takaoka Hospital
3) Department of Orthopaedic Surgery, Himi City Hospital

### はじめに

椎間板は，髄核と線維輪に分けられ，両者はその比率が異なるものの，プロテオグリカンとコラーゲンから構成されている．これらの代謝に必要な栄養は拡散に依存しているが，これは血管が線維輪最外層にしか存在しないためである．プロテオグリカンにはカルボキシル基や硫酸塩基が集中して存在し，このためにブドウ糖などの非荷電分子や，Naなどの陽イオンの拡散は容易である反面，陰イオンの拡散に対する抵抗は大きい事が判明している[1)]．椎間板のこの様な特徴を考慮すると，–2価に帯電したイオン性造影剤よりも非イオン性造影剤の方が造影されやすいと考えられる．椎間板ヘルニアにおける造影剤使用の意義については，イオン性造影剤ガドペンテト酸ジメグルミンで後縦靭帯の穿破の評価に有用であるという報告はあるが[2)]，非イオン性造影剤ガドテリドールでの検討はない．今回，非イオン性造影剤ガドテリドールを用いて（商品名プロハンス），正常椎間板と椎間板ヘルニアのエンハンスメントの有無と程度を検討し，合わせて椎間板ヘルニアにおける造影剤使用の意義について検討した．

### 対象と方法

腰痛を主訴に当院整形外科を受診した26名（男性13名，女性13名，平均年齢，男性42歳，女性40歳）に，MRI検査を施行した．機種は，1.5T超伝導MRI装置（Sierra，横河メディカル）を用い，Fast Spin Echo法で，T1強調画像矢状断像，T2強調画像矢状断像，横断像を撮像後，ガドテリドール0.1mmol/kgを静注し，5分後に状断像，横断像を撮像した．T1強調画像は，TR/TE/excitation＝450m/15msec/3，T2強調画像は，2000～3500msec/80～100msec/5～6で撮像した．スライス厚は3mm，マトリックスは，192×320，または256×256を用いた．MRI矢状断像を用い，椎間板ヘルニアをエンハンスメントの程度によって4型に分類した．すなわち，Type Ia；エンハンスメントがみられない，Type Ib；ヘルニア先端部に点状のエンハンスメントがみられる，Type II；ヘルニア先端部に強いエンハンスメントがみられ

Table 1 Classification of the lumbar disc herniation according to the enhancement in the disc after the injection of the contrast medium, Gadoteridol

| Type | Type I a | Type I b | Type II | Type III | Total |
|---|---|---|---|---|---|
| location | | | | | |
| $L_{1/2}$ | 1 | 0 | 0 | 0 | 1 |
| $L_{2/3}$ | 0 | 0 | 0 | 0 | 0 |
| $L_{3/4}$ | 0 | 0 | 1 | 0 | 1 |
| $L_{4/5}$ | 1 | 5 | 4 | 1 | 11 |
| $L_{5/S1}$ | 1 | 10 | 2 | 1 | 14 |
| total | 3 | 15 | 7 | 2 | 27 |

る，Type III；リング状のエンハンスメントがみられる，のごとくである．Type Ib 1 例，Type II 4 例でラブ法による手術が施行されている．MRI検査から手術施行までの間は4～9日で，平均7日である．ヘルニアは手術所見より，protruded discまたはsubligamentous extruded disc，transligamentous extruded disc，sequetrationに分類した．なお，著しい変形性脊椎症や辷り症は対称から除外した．

## 結　果

結果は，130椎間板の内27椎間板に突出がみられ，内24椎間板にエンハンスメントがみられたが，突出のない椎間板にはエンハンスメントはみられなかった(Table 1)．Type Ibは15例あり，内1例で手術が施行され，結果は，subligamentous extruded discであった(Fig.1 A，B)．Type IIは7例あり，内4例で手術が施行され，結果はtransligamentous extruded discであった(Fig.2 A，B)．Type IIIは画像からはsequestrationが考えられたが，確認はされていない(Fig.3 A，B)．1例に椎間板の内部が造影された(Fig.4 A，B)．

## 考　察

MRIの造影剤は，イオン性造影剤としてガドペンテト酸ジメグルミン(Gd-DTPA，商品名マグネビスト，分子量742.79)，非イオン性造影剤としてガドテリドール(Gd-HP-DO3A，商品名プロハンス，分子量558.69)，ガドジアミド

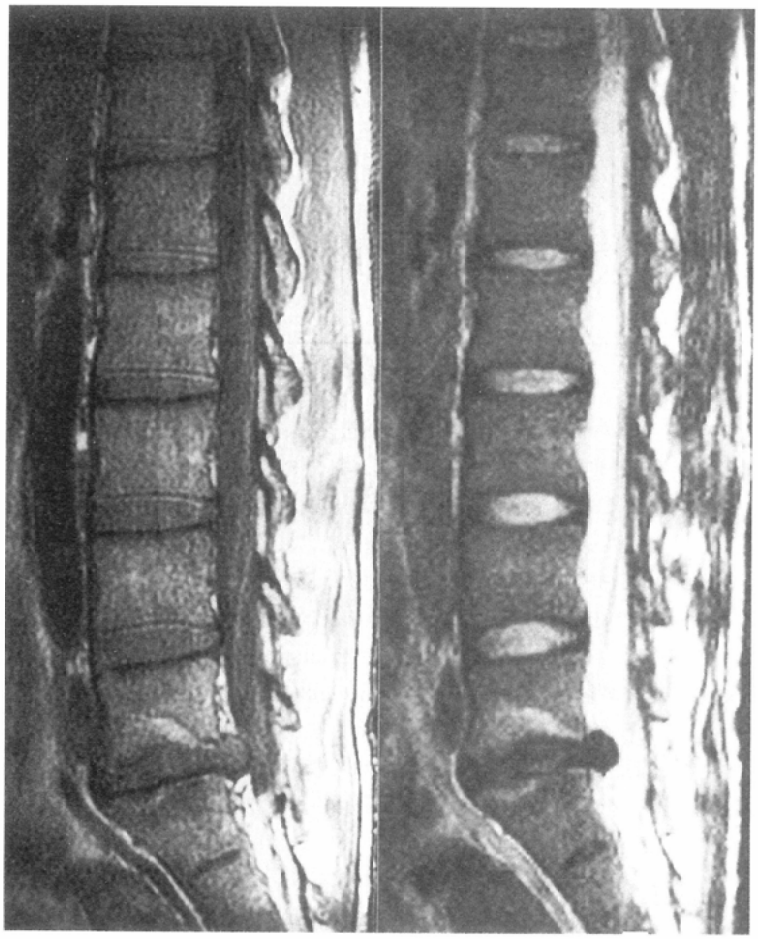

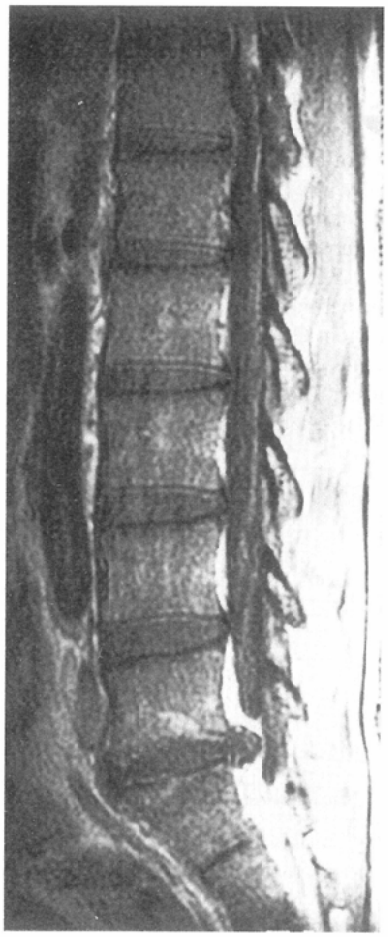

A B

Fig.1 A 28-year-old-man. His chief complaint was back pain. The SLR test was positive (rt < 30, lt; 30～70). He had hypesthesia. L4/5 disc was herniated on T1 and T2 weighted images (A). After injection of the contrast medium, Gadoteridol, the peripheral portion of the disc was slightly enhanced (B). Operation was performed, and the protruded or subligamentous extruded disc was confirmed.

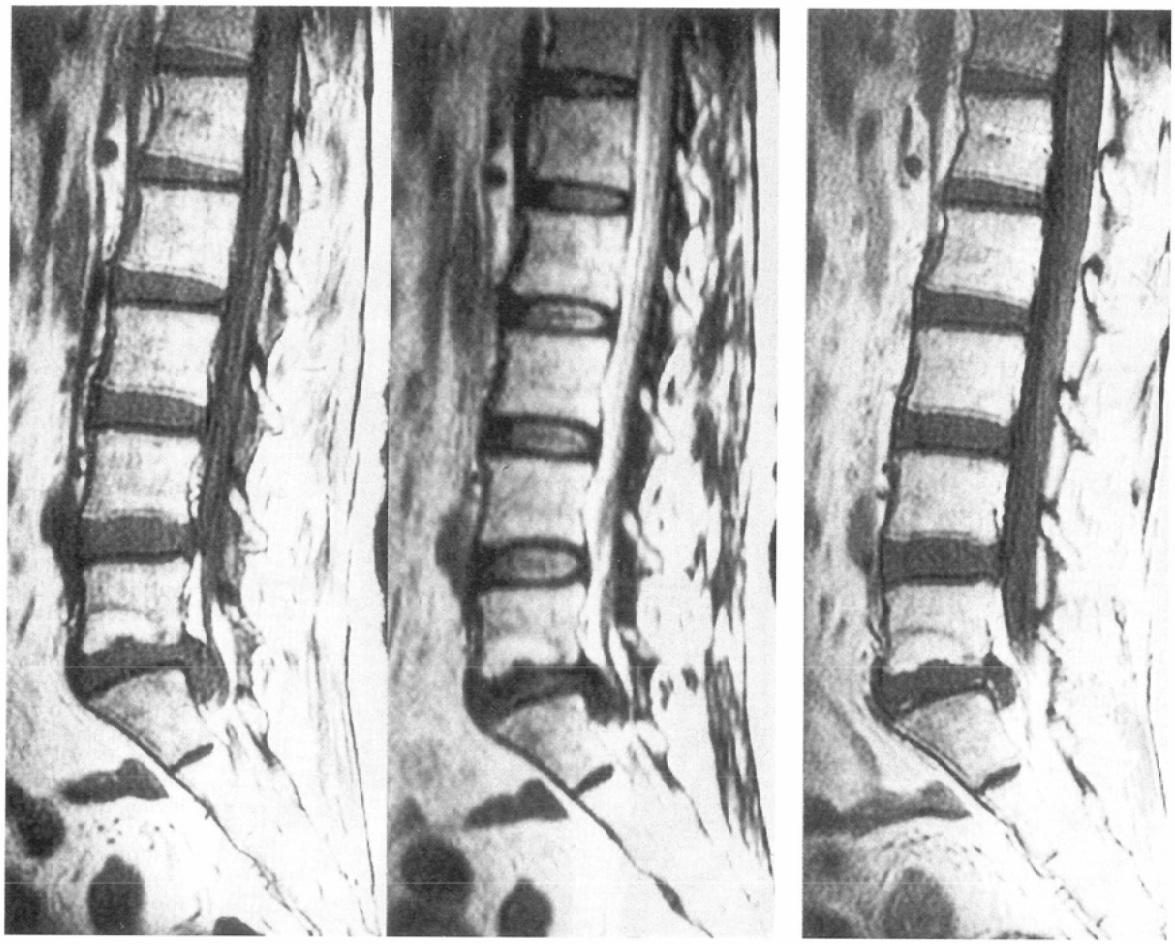

A　B

Fig.2　A 54-year-old woman. Her chief complaint was back pain. The SLR test was positive (rt; 30～70). L4/5 disc was herniated on T1 and T2 images (A). After injection of the contrast medium, Gadoteridol, the peripheral portion of the disc was strongly enhanced (B). Operation was performed, and the transligamentous extruded disc was confirmed.

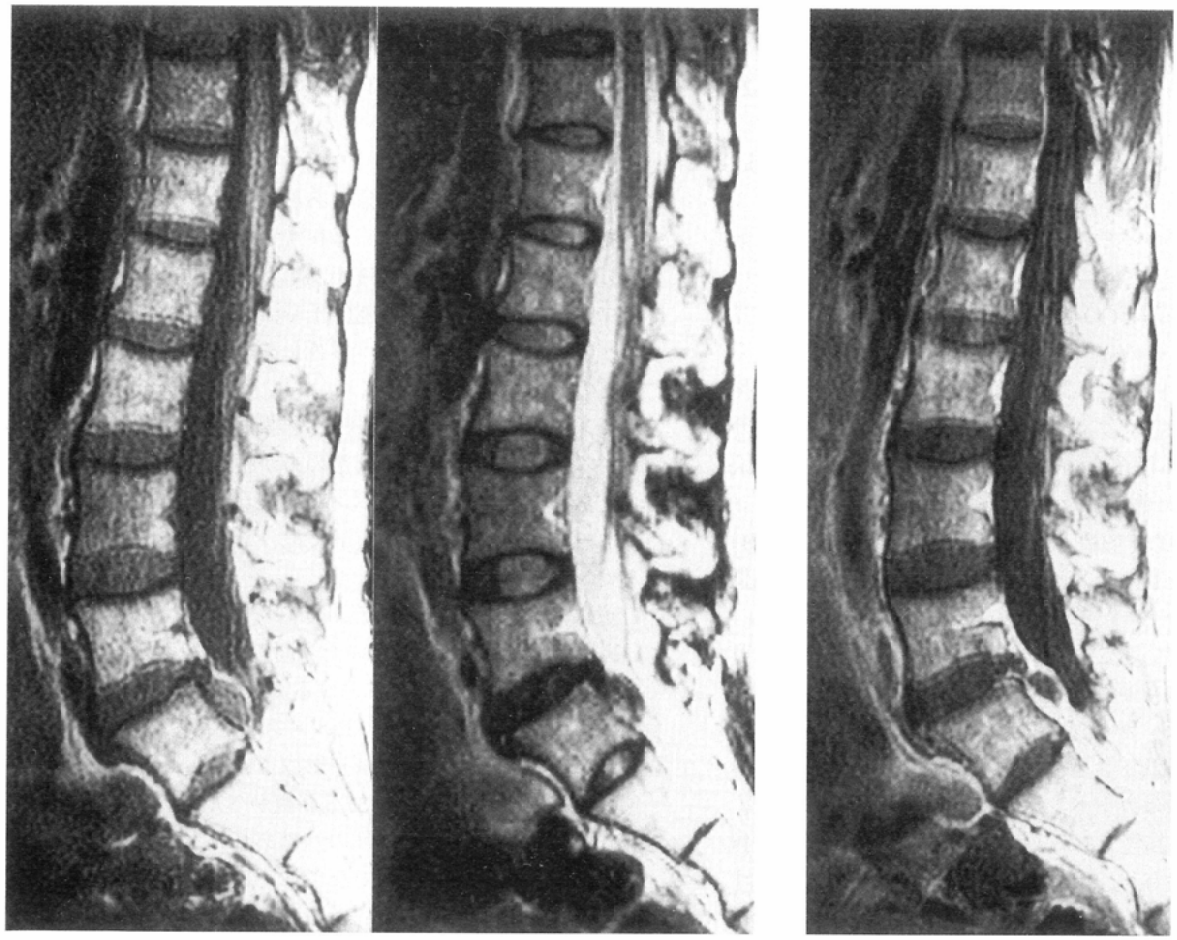

A　B

Fig.3　A 54-year-old woman. Her chief complaint was back pain. The SLR test was positive. L4/5 disc was thought to be sequestrated on T1 and T2 weighted images (A). After injection of the contrast medium, Gadoteridol, the disc showed ring enhancement (B).

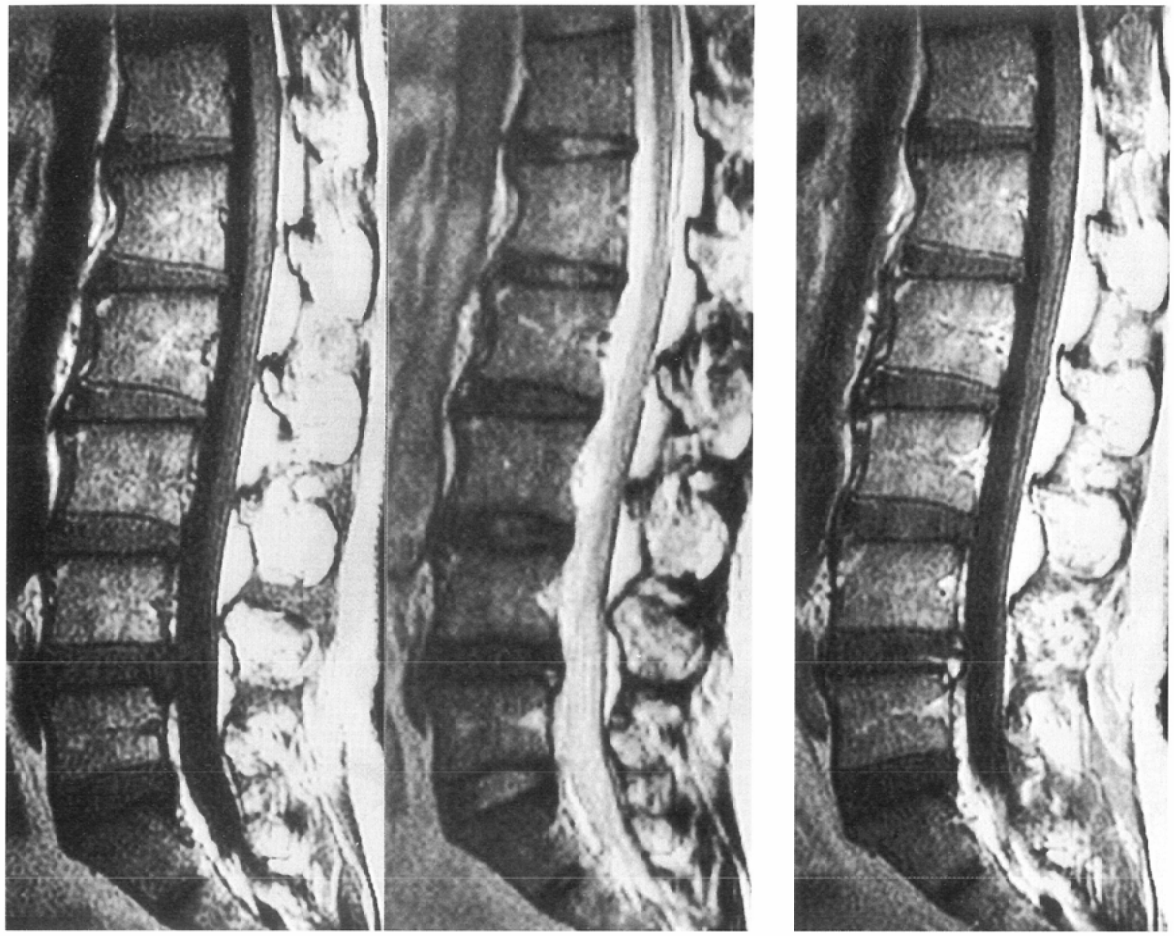


Fig.4 A 36-year-old man. His chief complaint was back pain. The SLR test was negative. L4/5 disc herniation was apparent on T1 and T2 weighted images. The central portion of the disc showed high intensity on T2 weighted image(A). After injection of the contrast medium, Gadoteridol, the central portion of the disc was enhanced(B).

(Gd-DTPA-BMA，商品名オムニスキャン，分子量645.72)がある．ガドペンテト酸ジメグルミンは，$Gd^{+3}$イオンをジエチルトリアミン-5-酢酸(diethylenetriamine pentaacetic acid: DTPA)でキレート化した構造を有し，DTPAの3つのカルボキシル基と結びついて–2価の電荷を持つペンテト酸を形成する．ガドジアミドは，ガドペンテト酸ジメグルミンの2つのカルボキシル基を$CO\text{-}NHCH_3$に置き換えることで非イオン性となり，その結果浸透圧も1,960mOsm/kgから789mOsm/kgと低下している．今回用いた非イオン性造影剤ガドテリドールは，マクロ環構造のキレート，テトラアザシクロドデカン-4-酢酸(tetra-azacyclododecane tetraacetic acid: DOTA)を基に作られたイオン性造影剤ガドテレートメグルミン(Gd-DOTA)のカルボキシル基の1つを$CH(OH)CH_3$に置き換えたもので，浸透圧は630mOsm/kgと最も低い．

現在市販されているこれらの造影剤の比較が種々なされている．まず，銅や亜鉛などの生体内の微量金属との関係を調べた結果では，ガドジアミドは他の2剤に比べ有意に血中の亜鉛濃度を低下させ，尿中への亜鉛の排泄を増加させること，その量はガドペンテト酸ジメグルミンの4倍，ガドテリドールの26倍であると報告されている[3]．また，鼠を用いて造影剤投与後，臓器毎の残存量を経時的に測定すると，微量ではあるものの，ガドジアミドの肝臓，骨髄への蓄積は他の製剤に比し高い結果が得られている[4]．ガドテリドールはこれら3剤の中で最も成績が良く，投与7日後，骨髄で検出されていない[4]．

椎間板は，その構成成分であるプロテオグリカンにカルボキシル基や硫酸基が多く存在するために，マイナスに荷電している[5]．椎間板の物質代謝に関する研究によれば，ブドウ糖や果糖などの非荷電分子や，ナトリウム，カリウムなどの陽イオンは椎間板へ移行しやすい反面，塩素イオンなどの陰イオンは移行しにくい[1),5]．ガドペンテト酸ジメグルミンは–2価に帯電しており，椎間板のこの様な特徴を考慮すると，非イオン性造影剤の方が椎間板に移行し易いと考えられる．実際，ガドペンテト酸ジメグルミンとガドテリドールを用いた家兎の実験では，これが確かめられている[6]．

正常椎間板はガドペンテト酸ジメグルミンで造影されない[7]．ガドテリドールを用いた今回の検討でも，同様な結果であった．ただし，家兎における実験では，造影剤投与2時間後に正常椎間板にエンハンスメントがみられているが[6]，通常の検査時間内であれば造影はされない．今回の検査対象となった130椎間板の内27椎間板がヘルニアと診断されたが，その内24椎間板で程度の差はあれエンハンスメントがみられた．手術は5症例でなされ，Type IIのヘルニアは後縦靭帯を穿破し脱出した transligamentous extruded disc で

あった．Type Ibは，subligamentous extruded discであった．ガドペンテト酸ジメグルミンを用いた横断像の検討では，protruded discとほとんどのsubligamentous extruded discは造影はされないが，一部のsubligamentous extruded discとtransligamentous extruded discは周囲が造影される[2]．同一症例に2剤の投与を施行していないために，造影効果については言及できないが，後縦靭帯を穿破したヘルニアはエンハンスメントがみられる点では同様な結果が得られた．plain MR矢状断像で後縦靭帯は低信号帯として描出され，このlineの破綻をもってヘルニアの後縦靭帯穿破とすると，sensitivity100％，specificity78％と報告されている[8]．造影MRIは術後のfibrosisとヘルニアの再発の鑑別に有用であるとされているが[9]，術前では後縦靭帯の穿破の評価をさらに正確に診断できる可能性が示唆された．

今回，椎間板内部に及ぶ線状のエンハンスメントが1例にみられ，Type Ibの椎間板ヘルニアには点状のエンハンスメントがみられた．Ross，Modicらの検討によれば，線維輪の断裂部は造影され，組織学的に肉芽の侵入が確認されている[10]．したがって，これらのエンハンスメントは線維輪の断裂部を反映したものと考えられる．一部のsubligamentous extruded discやtransligamentous extruded discの周囲は造影されるが，これは肉芽や瘢痕組織を示していると報告されている[11)-13)]．しかし，造影されないヘルニアも時間の経過とともに造影されるようになることもあり[12]，後縦靭帯穿破の診断には注意が必要である．

## 結　語

1）正常椎間板は，ガドテリドールでエンハンスメントはみられない．

2）椎間板内部のエンハンスメントは，線維輪の断裂部と考えられる．

3）椎間板ヘルニアの造影MRIは，後縦靭帯穿破の評価に有用であると考えられた．

本論文の要旨は第56回日本医学放射線学会総会（平成9年4月，横浜）にて報告した．

## 文　献

1）渋谷光柱：椎間板物質交代に関する基礎的・臨床的研究．日整会誌　44：1-24，1970

2）豊根知明，高橋和久，山縣正庸，他：椎間板ヘルニア脱出様式の術前判定－造影MRIによる検討－．臨整外　29：471-475，1994

3）Gibby WA, Putttagunta NR, Smith GT, et al: Human comparative studies of zinc and copper transmetallation in serum and urine of MRI contrast agents. SMRM Abstr: 389, 1994

4）Tweedle MF, Wedeking P, Kumar K: Biodistribution of radiolabeled, formulated Gadopentetate, Gadoterate, and Gadodiamide in Mice and Rats. Invest Radiol 30: 372-380, 1995

5）Urban J, Maroudas A: The chemistry of the intervertebral disc in relation to its physiological function and requrements. Clin Rhuem Dis 6: 51-76, 1980

6）Michael AI, Victor MH, James SH: Enhancement of intervertebral disks with Gadolinium complexes: comparison of an ionic and a nonionic medium in an animal model. AJNR 15: 1907-1910, 1994

7）Breger RK, Williams AL, Daniels DL, et al: Contrast enhancement in spinal MR imaging. AJNR 10: 633-637, 1989

8）Grenier N, Greselle JF, Vital JM, et al: Normal and disrupted lumber longitudinal ligaments: correlative MR and anatomic study. Radiology 171: 197-205, 1989

9）Hueftle MG, Modic MT, Ross JS, et al: Lumber spine: postoperative MR imaging with Gd-DTPA. Radiology 167: 817-824, 1988

10）Ross JS, Modic MT, Massaryk TJ: Tears of the anulus fibrosus: assessment with Gd-DTPA-enhanced MR imaging. AJR 154: 159-162, 1990

11）中村孝文，池田天史，千田治道，他：脱出椎間板の自然吸収と臨床的意義．臨整外　29：465-469，1994

12）小林　茂，吉沢英造，仲居定明，他：腰椎椎間板ヘルニアの自然縮小機序－病理組織像および電顕像による観察－．整・災外科　39：3-14，1996

13）Ross JS, Modic MT, Masaryk TJ, et al: Assessment of extradural degenerative disease with Gd-DTPA-enhanced MR imaging: correlation with surgical and pathologic findings. AJR 154: 151-157, 1990