The University of Osaka
Institutional Knowledge Archive

Title	肝尾状葉のCT解剖
Author(s)	井筒, 睦; 小林, 成司; 三浦, 弘志 他
Citation	日本医学放射線学会雑誌. 1995, 55(1), p. 15-19
Version Type	VoR
URL	https://hdl.handle.net/11094/18868
rights	
Note	

The University of Osaka Institutional Knowledge Archive : OUKA

https://ir.library.osaka-u.ac.jp/

The University of Osaka

肝尾状葉のCT解剖

井筒　睦　小林　成司　三浦　弘志　樋口　順也
橋本　統　谷本　伸弘　小川　健二　湯浅　祐二
成松　芳明　甲田　英一　平松　京一

慶應義塾大学放射線科学教室放射線診断科

CT Anatomy of the Caudate Lobe of the Liver

Mutsumu Izutsu, Seiji Kobayashi, Hiroshi Miura, Nobuya Higuchi, Subaru Hashimoto, Akihiro Tanimoto, Kenji Ogawa, Yuji Yuasa, Yoshiaki Narimatsu, Eiichi Kouda and Kyoichi Hiramatsu

The anatomy of the portal vein branches in the caudate lobe of the liver was studied in 20 patients by double-phase CT arterial portography (DP-CTAP).

DP-CTAP provided excellent images of the portal venous system in the first phase and the perfusion defects of intrahepatic tumors in the second phase.

From DP-CTAP images of the first phase, a sufficient number of interpolated images were created for a smooth paging display.

The ramifying structures of the portal system were traced on the monitor using the tracking ball.

This method was found to be very effective and reliable for the anatomical assessment of the caudate lobe.

The number and origins of the caudal portal branches were investigated in each case, and the caudate lobe of the liver could be divided into right and left segments.

Research Code No.: *514. 1*

Key words: *Caudate lobe, CT arterial portography, CT anatomy*

Received May 11, 1994; revision accepted Sep. 21, 1994

Department of Diagnostic Radiology, Keio University, School of Medicine

はじめに

尾状葉の解剖学的理解は，肝胆道外科領域での積極的な尾状葉切除の機会の増加から，非常に重要であるが，その範囲，区分，そして脈管解剖はまだ不明確な区域である．

尾状葉の解剖はHealeyやCouinaud等によりその概念が提唱され，本邦では鈴木，公文，小暮の詳細な報告がなされている[1)-5)]．

これらの報告はいずれも死体肝による肝鋳型標本を用いる方法やDissection法によるものである．生体肝の画像診断法による報告では，高安，木下による経皮経肝的門脈造影法を用いた検討が報告されているが，CTを用い，尾状葉の脈管解剖について検討された報告は少ない[6)-8)]．

今回，1回の息止め下に全肝を撮影できる高速CTを用い，経上腸間膜動脈性門脈造影下CT(CTAP)が施行された症例を対象として，CTによる尾状葉門脈枝の解剖を検討したので報告する．

対　象

対象は肝細胞癌の診断または疑いにて，CTAPが施行された症例の中で，尾状葉が腫大し，門脈枝が良好に描出された20症例とした．

方　法

CTAPの撮影方法は，高速CT scan装置ProSeed (YMS)を用い，1回の造影剤（140mgI/ml iohexol 100ml）の注入中と注入後に肝のほぼ全域を2相に分けて撮影するDouble-phase cluster dynamic CTAP(Cluster CTAP)，またはDouble-phase helical dynamic CTAP (Helical CTAP)を用いた．

Cluster CTAPはスライス幅10mm，テーブル移動速度10mm/secにて，スキャンとテーブル移動を交互に繰り返す方法であり，おのおのの相はそれぞれ1回の息止め下に，第1相は8スライス，第2相は15スライスを撮影した．

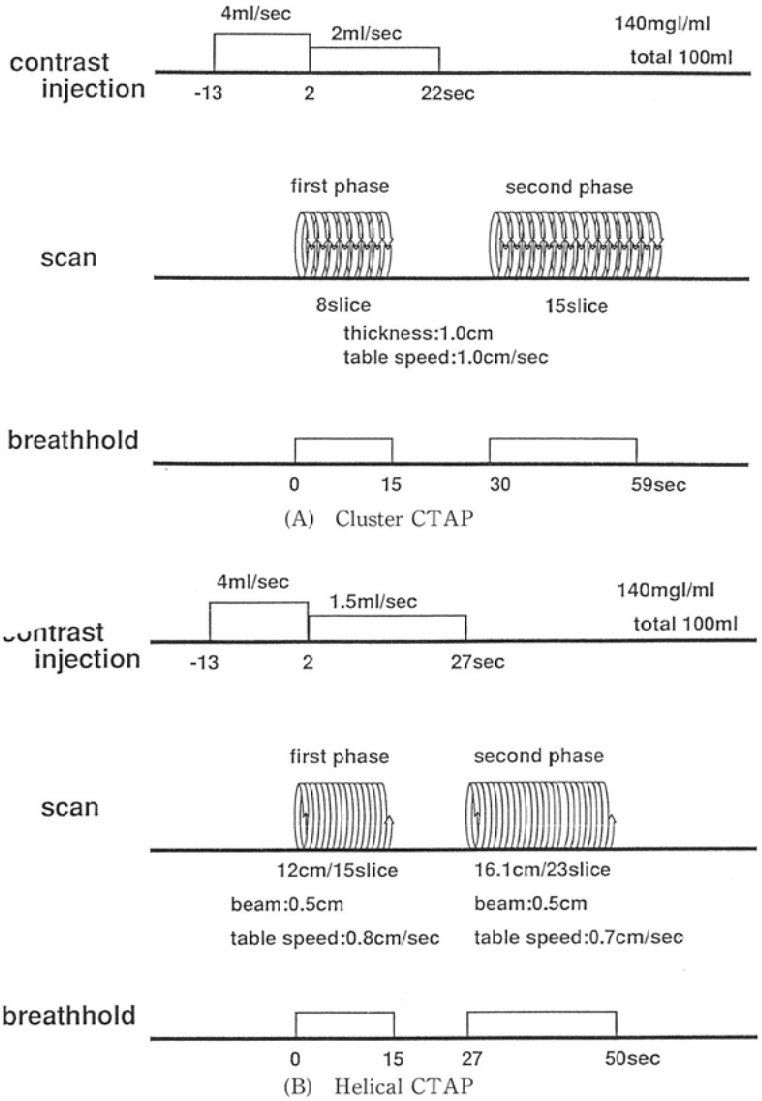

Fig. 1　Scan program of CTAP and injection rate of contrast media

Helical CTAPはX線ビーム幅5mm，テーブル移動速度は第1相は8mm/sec，第2相は7mm/secにて，テーブルを移動しながら螺旋状にスキャンする方法であり，おのおのの相は1回の息止め下に第1相は15スライス，第2相は23スライスを撮影した．(Fig. 1)

門脈枝の検討は門脈が明瞭に描出される第1相の画像を用い，2mmまたは3mmのスライス間補間またはピッチ変更の再構成画像を用い，CRT上でシネ機能により，トラックボールを操作しながら門脈枝の分枝数，分岐形式，そして走行，分布を連続的に観察し検討した(Fig. 2)．

尾状葉門脈枝数は門脈から直接分岐し，尾状葉に分布する分枝を数え，分岐形式は尾状葉枝の分岐部位に基づいて，門脈右1次分枝，左1次分枝，そして左右分岐部からの分岐に分けた．左右分岐部は左右1次分枝と門脈本幹の区別が難しい分岐部付近からの分岐に対して用いた．また，右1次分枝から後区域枝が分岐する分岐部付近から分枝は右1次分枝からの分岐に含めた．

結　　果

今回対象とした20例の門脈1次分枝の分岐形式は全例が左右1次分枝に分かれる2分岐型であり，左1次分枝と右前枝，右後枝が同時に分岐する3分岐型や右後枝が独立して分岐する右後枝独立型は含まれていない[4),7)]．

1．尾状葉門脈枝数（Table 1）

描出された門脈分枝数は3本から6本であり，その内訳は3本が3例，4本5例，5本5例，そして6本が7例であり，平均本数は4.8本であった．

2．尾状葉門脈枝の分岐形式（Table 2）

門脈右1次分枝からは，1本が9例，2本5例，3本6例であり，平均本数は1.85本であった．

左1次分枝からは，1本が2例，2本11例，3本6例，4本が1例であり，平均本数は2.3本であった．また，左右分岐部からの1本の分枝が14例に認められた．

3．尾状葉の区分（Fig. 3）

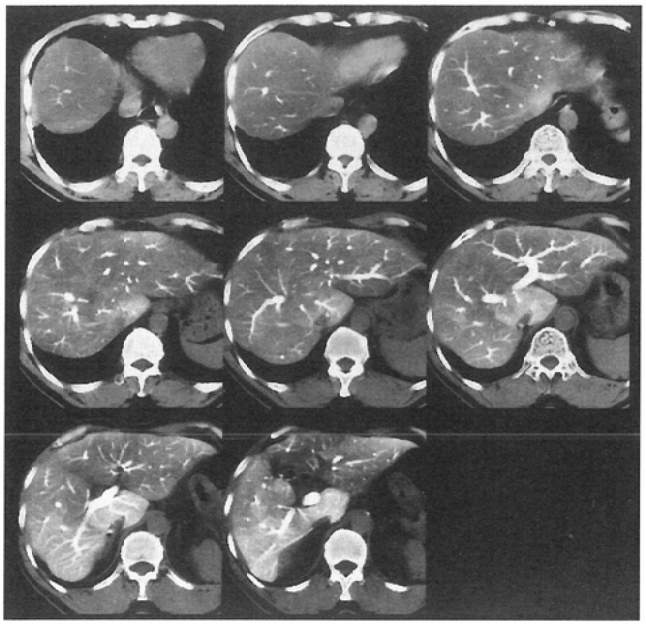

(A) First phase

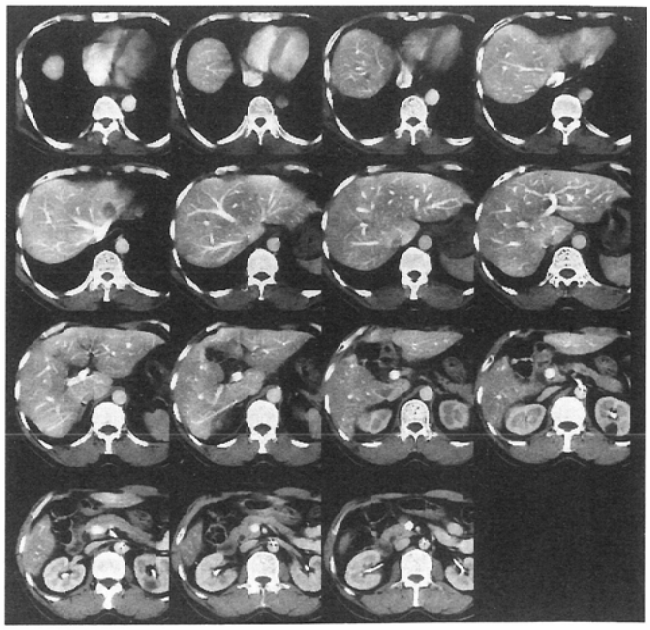

(B) Second phase

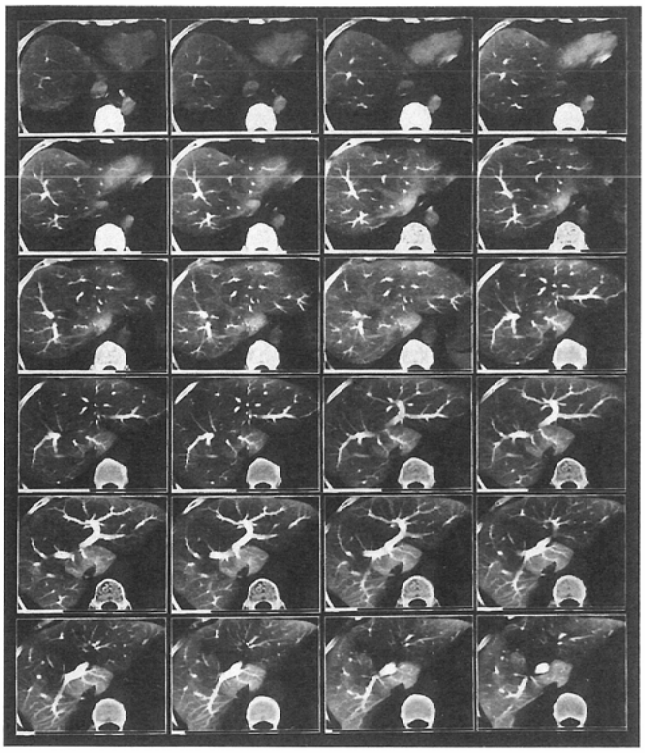

(C) Interpolation images (3mm intervals)

Fig. 2　Double-phase Cluster CTAP

Table 1　Number of portal vein branches in the caudate lobe

No. of branches	case	%
3	3	15
4	5	25
5	5	25
6	7	35
total	20	100

Table 2　Relationship between ramification site and number of portal branches in caudate lobe

ramification site	No. of branches	case	%
left 1st order branch of PV	1	2	10
	2	11	55
	3	6	30
	4	1	5
right 1st order branch of PV	1	9	45
	2	5	25
	3	6	30
bifurcation	1	14	70

公文は肝鋳型標本を用いた尾状葉門脈枝また胆道枝の検討により，尾状葉をSpiegel葉，肝部下大静脈部，そして尾状突起部の3区域に区分しているが，CTAPによる尾状葉門脈枝の分岐形式の検討では，尾状葉枝の多くが門脈左または右1次分枝から分岐することから，右1次分枝からの尾状葉枝が分岐する右側区域と左1次分枝から尾状葉枝が分布する左側区域に二分した．

右側区域と左側区域は下大静脈付近を境にして，14例が左右に二分されたが，6例は右側区域の一部が下大静脈を越えて左側区域の尾背側に位置した．

右肝静脈と中肝静脈の基始部で囲まれる公文の肝部下大静脈部は10例が右1次分枝から分岐する尾状葉枝が分布する右側区域に含まれた．左1次分枝から分岐する症例は6例であり，左右分岐部から分岐する症例は3例であった．

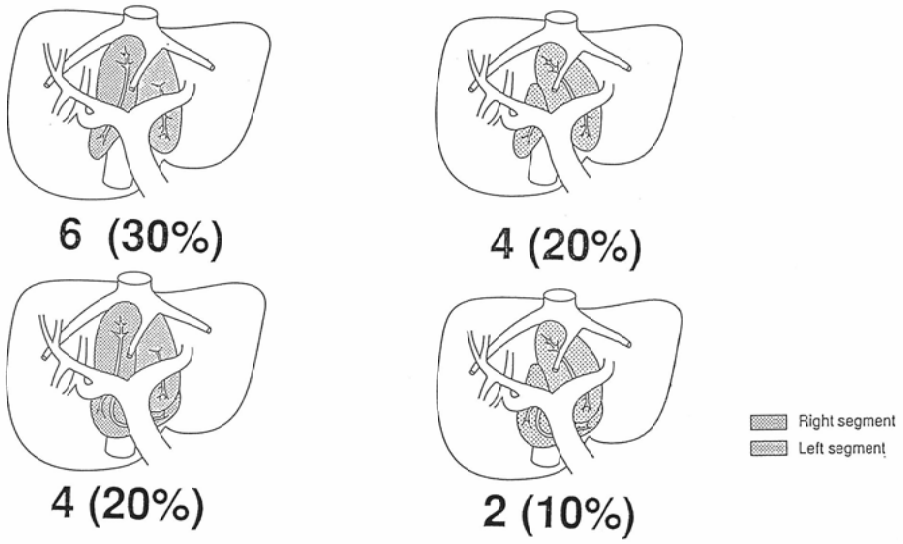

Fig. 3 Ramification type and distribution of the portal vein branches to the caudate lobe in 20 cases

考　　察

尾状葉門脈枝の解剖学的検討はHealeyやCouinaudに始まり，本邦では公文は肝鋳型標本を用い，鈴木，小暮はDissection法を用いて詳細な検討を報告している[1)-5)].

これらの報告はいずれも死体肝を用いた検討であり，生体肝に対する画像診断法に基づいた報告は高安，木下が経皮経肝的門脈造影法による検討を報告しているが，CTにより検討された報告は少ない[6)-8)].

最近の肝，胆道外科の積極的な肝切除術に対応するためには，生体肝での検討は不可欠であると考えられる．

従来の画像診断法では，経皮経肝的門脈造影法による報告がなされているが，血管造影で描出できる血管径には限界があり，径の比較的太い血管が対象となり，尾状葉門脈枝の細かい検討には限界を有すると考えられる．

一方，CTは空間分解能，濃度分解能に優れていることに加えて，断層像であることから脈管の重なりを避けることができ，脈管の分岐や走行を検討するのに適した画像診断法であった．

また，CTは近年スリップリングを装備し，管球の連続回転が可能な高速CT scan装置が開発され，1回の息止め下に肝の全域を撮影することが可能となった．1回の息止め下に肝のほぼ全域を撮影できることで，息止めを繰り返すことによる体軸方向へのズレを防ぐことができ，脈管走行を連続的に検討することができた．

著者らは高速CTの利点を最大に利用して，1回の造影剤の注入中または注入後に，門脈が明瞭に描出される相と肝実質が造影され，肝静脈も明瞭に描出できる相の2相に分けて撮影するDouble-phase dynamic CTAPを行っている[9)].

第2相は従来のCTAPと同様に，肝の腫瘤性病変の描出に優れているが，その利点を損なうことなく，第1相は門脈を鮮明に描出できることから門脈病変の描出とともに，門脈枝の解剖の詳細な検討が可能となった[10)].

CTAPを用いた尾状葉門脈枝の検討では，尾状葉門脈枝の分枝数は3から6本，平均本数は4.8本であり，Dissection法を用いた鈴木や小暮の報告より多く，Couinoudや公文の鋳型法を用いた報告に近い数値を示した．

分岐形式は大部分が右1次分枝または左1次分枝から分岐していたが，左右の区別がCT上難しい門脈本幹を含めた左右分岐部付近からの分岐が1本認められた症例が14症例あった．CTでの検討では，シネ機能により門脈枝の分岐部と走行の連続的な観察によっても，左右分岐部付近での左，右1次分枝，分岐部，門脈本幹を厳密に区別することに限界があった．また，右1次分枝から後区域枝が分岐する分岐部付近からの分枝についても，厳密な境界の判定は困難であり，右1次分枝からの分岐に含めた．

門脈右1次分枝からは1から3本，平均本数1.85本であり，左1次分枝からは1から4本，平均本数2.3本であり，左右ほぼ同様に分岐していた．小暮は尾状葉門脈枝を太い門脈枝である主枝と細い副枝に分け，主枝は左1次分枝から分岐し，右1次分枝から分岐しないとしている．著者らの検討では，尾状葉門脈枝の径の太さには特に左右差は認められず，径の太さはその末梢枝が分布する区域の大きさに左右された．

尾状葉の区分は，公文は門脈枝と胆道枝の分岐と分布から，Spiegel葉，尾状突起部，そして肝部下大静脈部に3区分し，Spiegel葉は左1次分枝からの分枝が分布し，右1次分枝からの分枝が分布することは少なく，肝部下大静脈部には左1次分枝から分岐する頻度が高いとしている．

また，尾状突起部は右1次分枝からの分岐が多いが，Spiegel葉に分布する門脈枝の末梢枝が尾状突起部に半数以上認められたとしている[3]．

著者らはCTAPを用いた尾状葉門脈枝の分岐形式と走行，分布の検討から，右1次分枝から門脈枝が分岐する右側区域と左1次分枝から分岐する左側区域に二分することができた．

公文によるSpiegel葉は左1次分枝からの分枝に加えて20例中6例が右1次分枝からの分枝も認められ，左1次分枝からの分枝が分布する領域の尾背側に右1次分枝からの分枝が分布する領域が位置していた．肝部下大静脈部は右1次分枝から半数が分岐し，左1次分枝からの分岐は6例であり，公文や小暮の報告とは異なる結果であった．

また，松井らはCTAPによる肝細胞癌による門脈左1次分枝の門脈腫瘍塞栓を有する11症例の検討から，肝部下大静脈部が8例（73%）でperfusion defectを示し，肝部下大静脈部の門脈枝は左1次分枝から分岐する妥当性を報告しているが，著者らのCTAPによる検討からはその頻度は30%であり，必ずしも高くなかった．

CTにてシネ機能により門脈枝の分岐と走行を連続的に観察すると，肝部下大静脈部は下大静脈との位置関係から右1次分枝からの分岐が妥当と考えられた症例が半数を占めていた．

尾状突起部は全例が右1次分枝から分岐し，左1次分枝からの分岐は認められなかった．

以上，尾状葉の区分は門脈枝の分岐形式と走行，分布から尾状葉を右1次分枝から分岐する右側区域と，左1次分枝から分岐する左側区域に大きく二分することが妥当と考えられた．

しかし，CTの軸位断層像のみからの検討では，分岐部付近での正確な分岐部の同定が困難な場合があり，今後は多断面表示，3次元表示，またMaximum intensity projection法などの脈管投影像との併用による立体的な詳細な検討を要すると考えられた．

結　語

1．高速CTによる経上腸間膜動脈性門脈造影下CTで撮影された画像から再構成補間画像を作成し，CRT上でシネ機能により連続的に観察し，尾状葉門脈枝数，分岐形式，そして尾状葉の区分について明らかにした．

2．尾状葉門脈枝は3から6本（平均本数4.8本）認められた．分岐形式は門脈枝の分岐部位により門脈右1次分枝，門脈左1次分枝，そして左右分岐部に分けられ，右1次分枝からの分岐は1から4本（平均本数2.3本）であり，左1次分枝からの分岐は1から3本（平均本数1.85本）であった．

3．尾状葉の区分は門脈枝の分岐部位により，右側区域と左側区域に二分できたが，右側区域の一部が下大静脈を横切り左側区域の尾背側に位置する症例を認めた．

また，肝部下大静脈部は右側区域に含まれる症例が半数を占めた．

なお，本論文の要旨は第53回日本医学放射線学会（1994年3月，神戸）において報告した．

文　献

1) Healey JE, Schroy PC: Anatomy of the biliary ducts within the human liver. Arch Surg 66: 599-616, 1953
2) Couinaud C: Le foie etudes anatomiques et Chrurgicales. Masson & Cie, Paris, 1957
3) 鈴木英明：肝門部近傍におけるグリソン系脈管群の相関と異常－肝胆道外科の立場から－，日外宝51：713-731，1982
4) 公文正光：肝鋳型とその臨床応用－尾状葉の門脈枝と胆道枝－，肝臓，26：1193-1199，1985
5) 小暮公孝：尾状葉門脈枝の分岐形式の検討，並びにその記載法の工夫，肝臓31：1262-1265，1990
6) 高安賢一，森山紀之，村松幸男他：臨床放射線学的，肝内門脈の脈管構築の検討とその有用性について－経皮経肝的門脈造影法を用いた肝内門脈の分岐次数及び亜区域枝の新しい命名－，日消誌81：56-65，1984
7) 木下博明，酒井克治，広橋一裕他：PTP像からみた肝内門脈枝の分岐形態とそれに基づいた肝区域の検討，日外会誌89：55-62，1988
8) 松井　修，高島　力，角谷真澄他：肝尾状葉paracaval portionのCT解剖，日本医放会誌48：841-846，1988
9) 井筒　睦，小林成司：Dynamic CTとCT angiography. 画像診断セミナー2 造影手技のポイント p149-160，1993，秀潤社，東京
10) 井筒　睦，小林成司，樋口順也他：肝のCT Angiography，日本医放会誌53：101-103，1993