The University of Osaka
Institutional Knowledge Archive

Title	円軌道移動方式断層撮影法の研究 第28報 臨床的応用 第19報 縦隔洞臓器の側面断層撮影法に就いて(屍体)
Author(s)	木田, 利之
Citation	日本医学放射線学会雑誌. 1960, 20(5), p. 1067-1077
Version Type	VoR
URL	https://hdl.handle.net/11094/18882
rights	
Note	

The University of Osaka Institutional Knowledge Archive : OUKA

https://ir.library.osaka-u.ac.jp/

The University of Osaka

円軌道移動方式断層撮影法の研究（第28報）
臨床的応用（19報）
縦隔洞臓器の側面断層撮影法に就いて（屍体）

福島県立医科大学放射線科学教室（主任　松川明教授）
木　田　利　之

（昭和35年4月27日受付）

(I) 研究目的

余は屍体の胸部に就いて円軌道移動方式[1]及び円弧運動方式断層撮影装置[2]を用いて縦隔洞臓器の側面断層撮影を行い，その断層像のレ線学的分析を行うと共に，この二方法に依り得られた断層像の現われ方の相違に就いて同一截面に於ける割面所見と比較対照して検討する．

(II) 研究方法

1）被写体．死後大腿動脈から10%フォルマリン液4lを注入し，胸廓内諸臓器を可及的原形の儘に保存した屍体を用いた．尚断層撮影を行うに先立ち大動脈と周囲諸臓器との間に強く対比度をつける為に，腹部大動脈を通じて大動脈内の血塊を除去し，その中が空気で充盈される様にした．

2）撮影方法．撮影装置に東芝製C型[2]及びA型断層撮影装置を使用．被写体は正確に右側臥位（右側を撮影する場合）若しくは，左側臥位（左側を撮影する場合）を取らしめ正中面より1cmの間隔で断層撮影を行つた．尚正確に左，右横臥位である事は前胸部で胸骨柄中央と剣状突起尖端部を結ぶ線上に，又背部では棘突起尖端部を結ぶ線上に夫々ヒューズ線を縫いつけ，前後のヒューズ線が同一截面にある位置で屍体を固定した．C型断層撮影装置では円錐頂角は60°，管球廻転曝射角は前後に90°，90°とした[3]．尚撮影条件は二次電圧90kVp，二次電流50mAである．A型断層撮影装置では中心角55°で撮影条件は二次電圧80kVp二次電流50mAである．

3）観察方法．屍体の剖検に依り撮影截面と一致せる面に切開を加え，その割面所見と夫々の断層像と照合した．

(III) 研究結果

其の一．縦隔洞諸臓器の局所解剖学的位置に就いて．

観察方法は，胸骨柄の頂点と剣状突起尖端部を結ぶ線を中心線と定め，之より左及び右に幾cmあるかを確かめた．その結果は第1表の如くである．

上の結果から各臓器の位置的関係に就いて一概には云えないが，

1）気管分岐部は略々正中線上にある．

2）肺門の位置は正中線より左は4～5cm，右は3～3.5cmにあり，右側肺門が左側のそれよりも正中線に近い．

3）肺炎は正中線より左側に於いて4.5～5cm，右側は，3.5～4.5cmにあり右側のそれは左側より正中線に近い．

4）心臓の位置は一概に云えない．（側臥位にした時の移動も考えねばならないが，右縁は正中線より右に2～4cm，心尖は左へ4.5～6.5cm附近にある．）

5）大動脈の起始部は正中線より左に1～2cm附近にあり，上行部の右縁は2～3cm右に，弓部頂点は3.5～4.5cm左の処にあると考えられる．

其の二．屍体胸部の断層像と縦隔洞諸臓器との関係．

上記の屍体に就いて正中面より1cmの間隔で左

第 1 表

屍体番号			555	520	532	548	541
胸厚			17.5	17.0	20.0	18.0	20.0
胸幅			24.0	23.0	24.0	24.0	24.0
気管分岐部			略々中央	0.5右	略々中央	略々中央	1.5左
肺門		左	5.0左	4.5左	3.5左	4.5左	5.5左
		右	3.5右	3.5右	3.5右	3.0右	3.0右
肺炎		左	5.0左	6.0左	4.5左	5.0左	6.0左
		右	3.0右	4.0右	4.5右	4.5右	4.0右
心臓		左縁	7.5左	6.8左	5.0左	10.0左	8.0左
		心尖	6.5左	6.5左	4.5左	9.5左	6.5左
		右縁	4.0右	2.0右	3.5右	4.5右	2.0右
大動脈	上行部	右縁	2.0右	0.8右	3.5右	3.0右	1.5右
		左縁	1.0左	2.0左	略々中央	略々中央	1.5左
	弓部	頂	4.5左	3.0左	3.5左	4.0左	4.0左

右夫々3cm迄断層撮影を行つたが，茲に胸厚18cm，胸幅24cmの屍体で側面断層を行つて得た写眞に就いて剖検所見と照合して局所解剖学的分析を行い，次の様な結果を得た．

1)　正中面（前胸壁では，胸骨柄頂点と剣状突起尖端部とを結ぶ線，後胸壁では胸椎棘突起尖端を結ぶ線の二線を含む平面．基準面とする．）第2図Aは割面，Bは略図，第3図Aはサーカストモ，第3図Bはその略図，第4図は円弧運動方式断層像である．

円軌道移動方式断層撮影像では第3図A，Bに示す如く気管の断層像が上方胸郭外より下降しその尖端部は第五胸椎の高さに於いて左気管支に移行する．中央陰影は，その前縁は二弓に分れ，第一弓は大動脈弓前縁，第二弓は左心室前縁である．後縁の境界は判然としない．この中央陰影で下部にある不規則な透亮像は左心室腔の断層像である．この心臓陰影の直上で而も左気管支断層像の直前に楕円形の透亮像がみられるが，之は左肺動脈の断層像で肺動脈主幹から左右の肺動脈に分岐した直後の截面に相当する．又左気管支断層像の下方に血塊に充満された左心房の断層像がみられる．左肺動脈断層像の直上に円形の透亮像がみられるが，之は上行大動脈と大動脈弓部との移行部に相当する断層像である．骨系としては前胸壁では略々胸骨柄及び体部の中心の断層像が得られ，又後胸壁では胸椎体，脊椎管並びに棘突起の断層像がみられる．

円弧運動方式断層撮影像では第4図にみられる如く，気管の断層像をみるとこの截面では気管の左側寄りに一致している為，細い円柱状の透亮像としてみられねばならないが，恰も気管の中心を切つた様な形を示している．従つて，左気管支の断層像はみられない．又肺動脈も主幹から分れて左肺動脈の楕円形の断層像としてみられねばならないのに，主幹の量像が強く現われる為にその断層像はみられず，右心室，肺動脈主幹，左肺動脈が同時に現われている．中央陰影の大部分を占める左心室腔の形状も実際の割面とは程遠い．骨系では，胸椎の脊椎管が明瞭にみられねばならないのに，上，下の関節突起が一諸に現われる為に脊椎管を観察することが出来ない．

2)　左側々面断層像

i)　基準面より左へ1cmの偏りの側面断層像．（第5図A，B及び第6図）

円軌道移動方式断層撮影像は第5図A，Bに示す如く，この截面では既に気管は量残像としてしか認められなくなる．併しこの量残像の尖端には，長楕円形を呈する左気管支の断層像がみられる．中央陰影の前縁は二弓に分れ，第一弓は大動脈弓前縁，第二弓は左心室前縁である．中央陰影の大部分を占める心臓は主として左心室で，この截面に於いて最大の徑を示す．その腔内には乳頭筋の像までが明瞭に現われている．この左心室上方で而も左気管支断層像の前上方にある楕円形の透亮像は左肺動脈断層像である．之の直上にあ

第 1 図

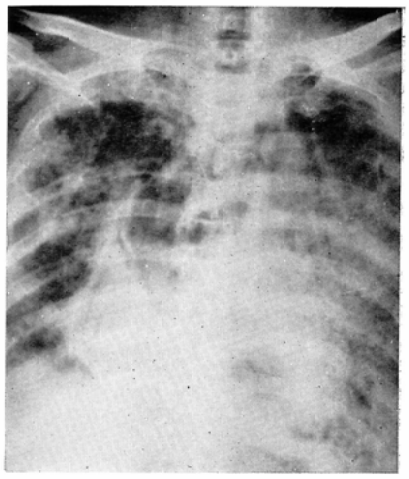

基準面（正中面）の割面

第 2 図A

第 2 図B

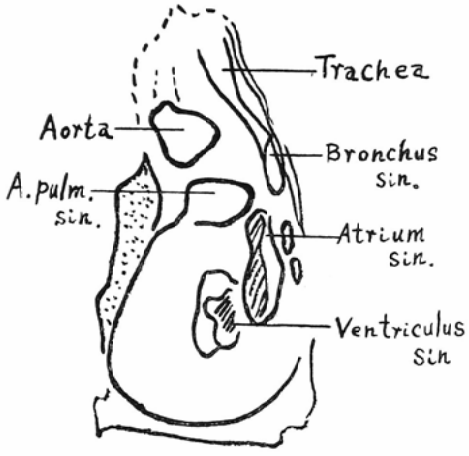

基準面（正中面）の断層像

第 3 図A

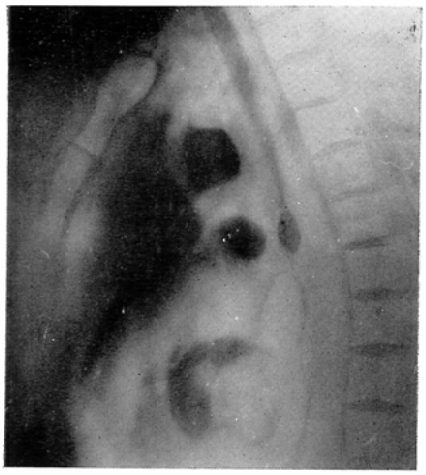

第 3 図B

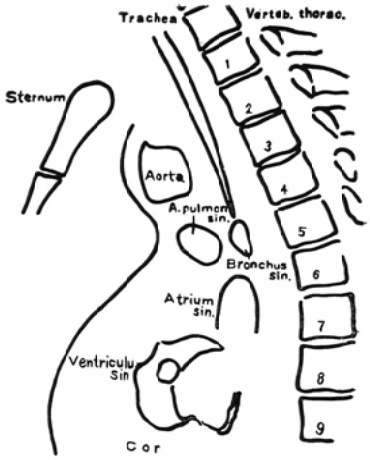

第 4 図

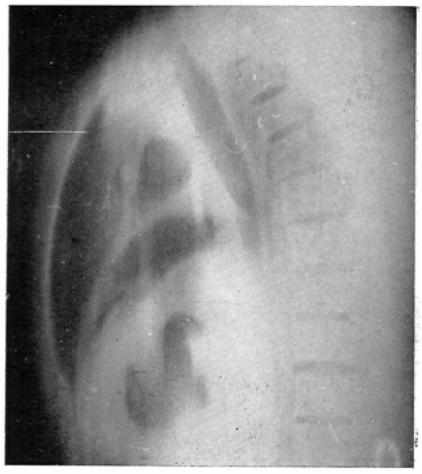

基準面より左側へ1cm
第　5　図A

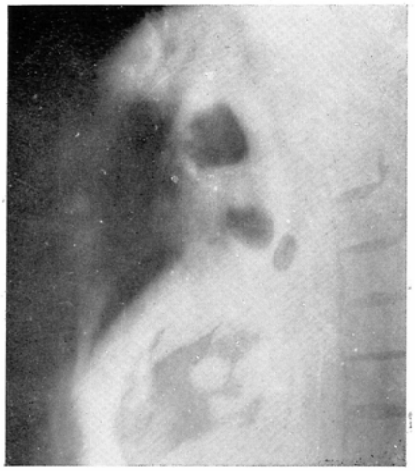

第　5　図B

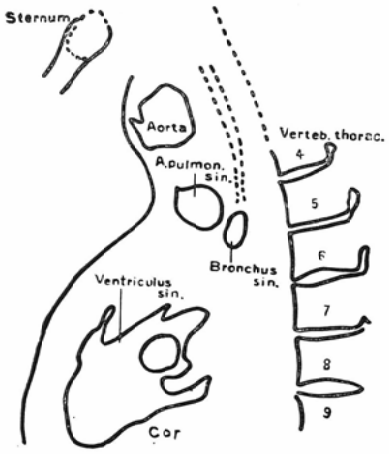

第　6　図

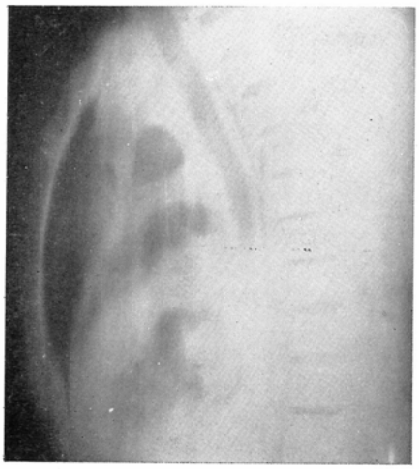

基準面より左側へ2cmの割面
第　7　図A

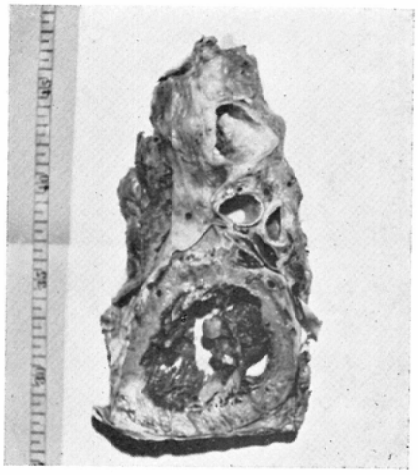

第　7　図B

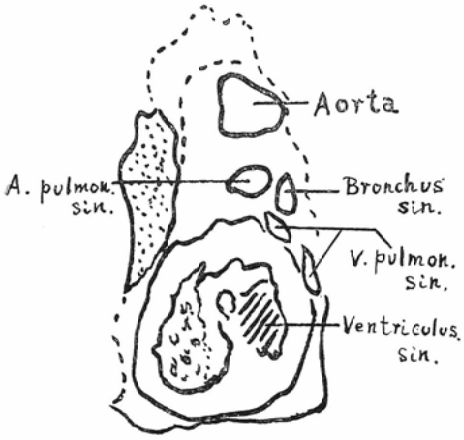

基準面より左側へ2cmの断層像
第　8　図A

第 8 図B

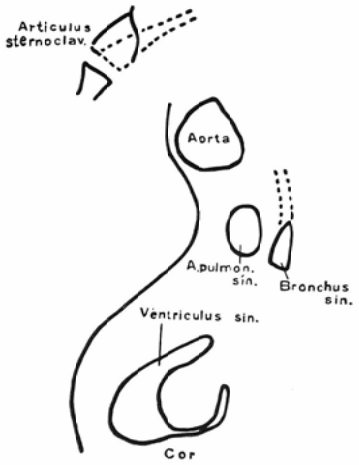

第 10 図B

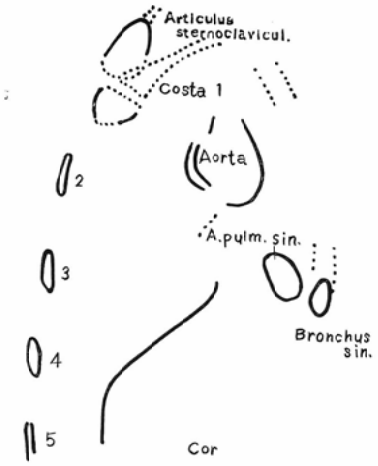

第 9 図

基準面より左側へ3cmの断層像

第 11 図

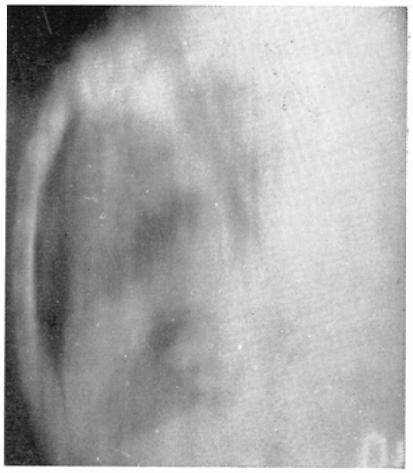

基準面より右側へ1cmの断層像

第 10 図A

第 12 図A

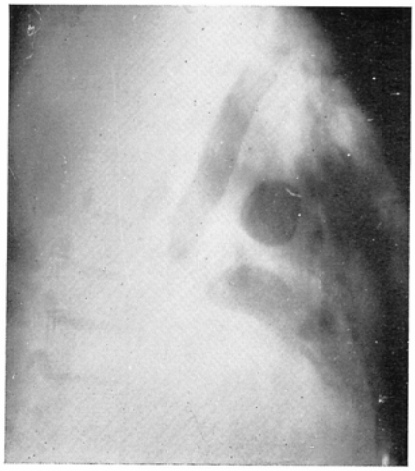

第　12　図B

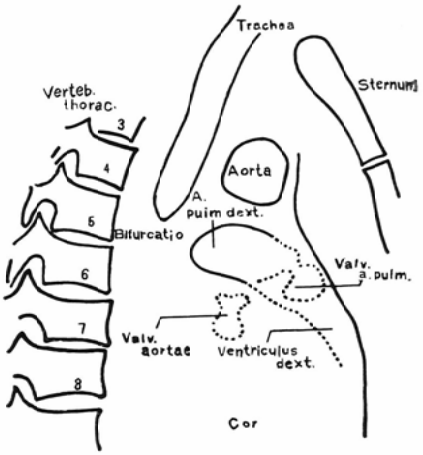

第　13　図

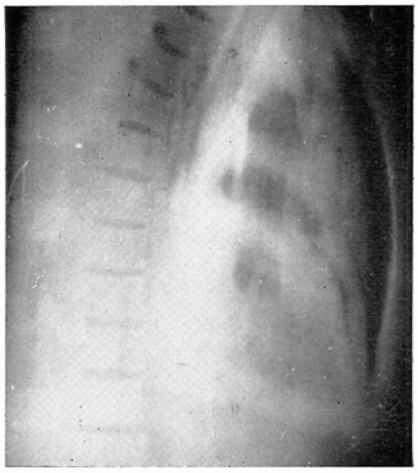

基準面より右側へ2㎝の割面

第　14　図A

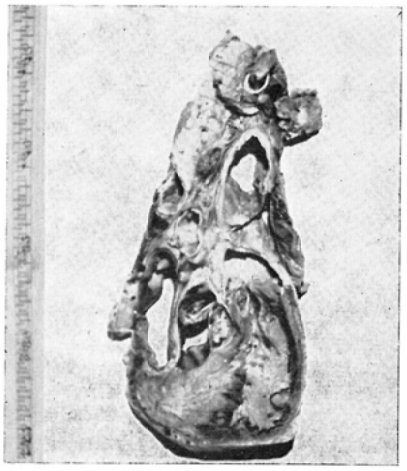

第　14　図B

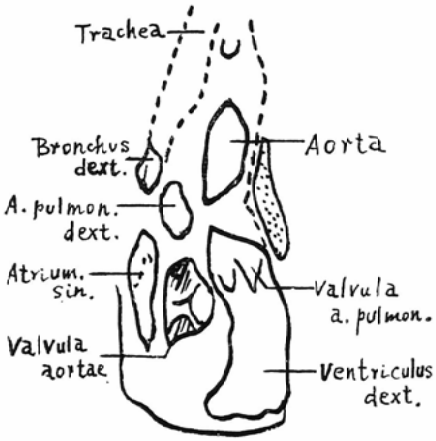

基準面より右側へ2㎝の断層像

第　15　図A

第　15　図B

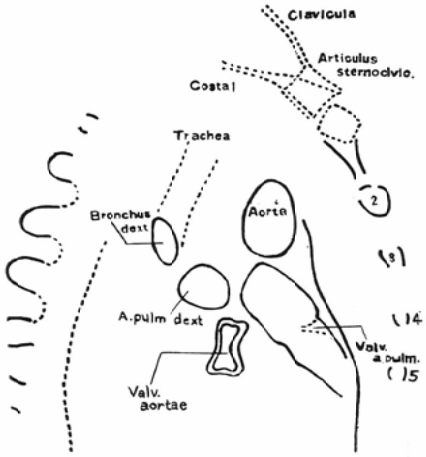

第 16 図

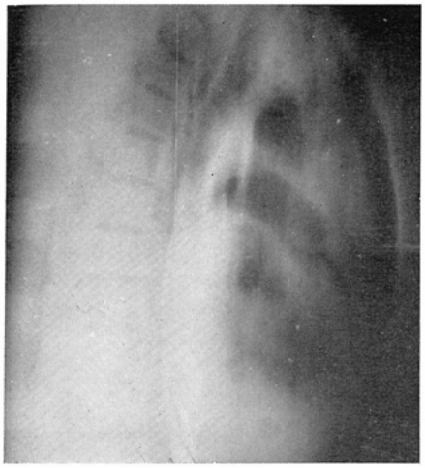

基準面より右側へ3cmの断層像

第 17 図A

第 17 図B

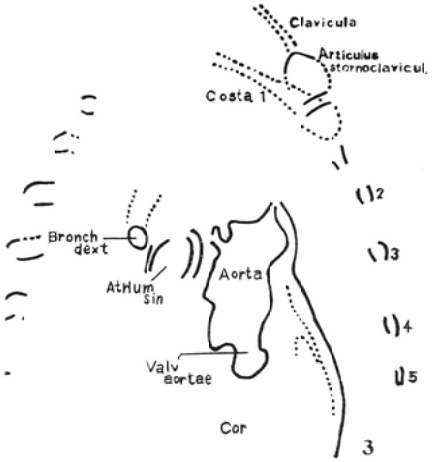

第 18 図

つて，之より稍ゝ大きな円形の透亮像は大動脈弓のそれである．骨系では，胸鎖関節にごく近い胸骨柄の像と，後壁では，下部胸椎の像が得られる．

円弧運動方式断層撮影像では第6図に示す如く，気管の量残像が未だ明瞭にみられ，恰もその截面内にあるかの如くに観察される為に左気管支の断層像は得られない．又肺動脈主幹及び右心室は正中面よりも大部量けては来たが未だみられ，従つて左肺動脈の正確な断層像は得られない．骨系でも，正中面の断層像と何等変りはない．

2) 基準面より左側へ2cm偏りの側面断層像．（第7図A，B，第8図A，B及び第9図）

円軌道移動方式断層像では第8図A，Bに示す如く，この截面に於いても亦，中央陰影の関係は前者と略々同様で，大動脈の断層像は大動脈弓頂部のそれであり，心臓陰影は全部が左心室で占められている．又之の上方には，楕円形の透亮像として左肺動脈の断層像が認められ，之の後方には左気管支の断層像がみられる．之等の像は第7図A，Bの割面所見に略々一致する．骨系は前胸壁上部にある烏帽子状の断層像は胸鎖関節のそれである．後胸壁には胸椎体の断層像は最早みられない。

円弧運動方式断層像では，第9図にみられる如

く，この截面で初めて右心室が暈けて目立たなくなり，左肺動脈が楕円形の断層像としてみられる様になる．併し気管の暈残像は未だ明瞭にみられ，その下端に辛うじて左気管支の断層像が認められる程度である．左心室の状態は正中面より左側へ1cmの側面断層像と比べ殆んど変化なく，胸鎖関節の断層像は勿論みられない．尚，後胸壁では未だ胸椎体の暈残像がみられる．

3）基準面より左側へ3cm偏りの側面断層像．（第10図A，B及び第11図）

円軌道移動方式断層像では第10図A，Bに示す如く，この截面では中央陰影は最早，明瞭な弓を示さず只左心室の断層像のみが弓状をなしてみられる．この左心室断層像の直上には，左肺動脈の断層像，之の後下方には左気管支の断層像がみられる．大動脈は，大動脈弓から下行大動脈に移行する部の断層像が得られる．骨系は前胸壁上部に胸鎖関節，次いで第一，二，三，四，五，肋骨の断層像がみられる．

円弧運動方式断層像では第11図にみられる如く，第9図と殆んど大差ない．

3）右側々面断層像

i）基準面より右側へ1cm偏りの側面断層像．（第12図A，B及び第13図）

円軌道移動方式断層像では，第12図A，Bに示す如く胸椎体断層像の前側を略々之と平行に走る管状の透亮像が気管の断層像で，この尖端部が丁度気管分岐部に相当し第五胸椎の高さにある．中央陰影の前縁は二弓に分れ，第一弓は上行大動脈の前縁，第二弓は右心室の前縁より構成されている．後縁の境界は判然としない．この截面では肺動脈が右心室から起始して後上方に軽い弓を画いて接続する状態が明瞭にみられる．骨系としては，前胸壁では胸骨柄，体部の断層像がみられ，後壁では胸椎下部の椎体の断層像が得られる．

円弧運動方式断層像では第13図にみられる如く，右心室や肺動脈の状況は略々観察出来るが，大動脈弁の暈残像が著明にみられるのでこの截面の中にあるかの様にみえる．尚，この截面では上部胸椎の断層像は得られない筈であるのに恰も適中している様に暈残像がみられる．

2）基準面より右側へ2cm偏りの側面断層像．（第14図A，B，第15図A，B及び第16図）

円軌道移動方式断層像では第15図A，Bに示す如く，中央陰影の前縁は二弓として認められ，第一弓は上行大動脈前縁，第二弓は右心室前縁である．この截面では丁度肺動脈主幹及び右心室の眞中の断層像が得られ，之の直下には大動脈弁の断層像が，亦直上には上行大動脈の断層像がみられる．気道では気管は暈残像としてしか認められないが，その暈残像の最下端に長卵形の右気管支の断層像がみられる．この断層像の前下方にみられる円形の透亮像は右肺動脈の断層像である．骨系は前胸壁で胸鎖関節，第一，二，三肋骨の断層像がみられ，後胸壁では胸椎体の断層像は得られず暈残像のみとなる．

円弧運動方式断層像では第16図にみられる如く，基準面より右へ1cmの像（第13図）と殆んど大差が認められない．即ち，気管の暈残像が著明に残り右気管支の断層像が得られず，又右肺動脈の断層像も割面（第14図A，B）の様に楕円形の断層像として現われない．骨系でも胸椎の暈残像が明瞭にみられると共に，胸骨も正中面に於ける断層像と大した変わりがない．

3）基準面より右側へ3cm偏りの側面断層像．（第17図A，B及び第18図）

円軌道移動方式断層像では第17図A．Bに示す如く．中央陰影の前縁は二弓に分れ，第一弓は上行大動脈前縁，第二弓は右心室前縁である．この截面に於ては大動脈は大動脈弁から上行大動脈の一部までが観察される．この大動脈断層像の後方で一部間隙を作つている部分は左心房で，血塊で充満されている．之の直ぐ後上方にある小楕円形の透亮像は右気管支断層像であ．骨系としては，前壁には胸鎖関節，第一，二，三，四肋骨の断層像がみられ，後壁には肋骨体後部の断層像がみられる．

円弧運動方式断層像では第18図に示す如く，截面外である肺動脈主幹の暈残像が著明に現われている為に，上行大動脈の断層像が不明瞭になつて

いる．又胸椎及び気管の暈残像はこの截面に於いて初めて暈かされた．

以上に於いて，円軌道移動方式，及び円弧運動方式に依り得た断層像と同一截面に於ける割面所見とを比較観察した．

(IV) 考　按

縦隔洞内には極めて重要な臓器が存在すると共に，頻繁に腫瘍若しくは転移を来す好発部位でもある．従つて縦隔洞内諸臓器を正確に分析し得る事は治療方針をたてる上にも亦，治療後の予後判定にも大きな役割を演ずる事は論を俟たない．

胸部單純撮影に於て，背腹方向，前頭方向乃至は斜位方向の撮影が行われている様に，断層撮影に於ても正面断層のみならず側面乃至は斜位の断層を行うならば，縦隔洞を立体的に分析出来，従つて病巣の位置決定に尚一層の確実性をもたらす事が出来よう．

今回，余はこの目的を充す為に縦隔洞の側面断層を試みる事を思いたつたのである．併しながら，余が試みるまでもなく，ずつと以前からも胸部の側面断層が試みられているが[4)5)6)]，従来の運動方式の断層撮影法では，截面外のものゝ暈残像が強く現われて来る為―殊に縦隔洞の様にX線吸収の均一性の臓器が沢山充満されている所では―その断層写眞から解剖学的関係を明確に把握出来ない．余は被写体として屍体を選び，円軌道移動方式と円弧運動方式断層撮影を行い，得られた断層写眞と実際の割面とがどの程度の差があるものかを比較検討してみて，在来の方式が如何に誤つた断層像を示すかを如実に痛感した．今，系統別に両者を比較して，些かの考按を加えてみる．

1)　骨系．

胸椎は解剖学的に何れも同じ幅徑を有しているのではなく，上部胸椎から下部胸椎に行くに従い漸時その幅徑を増す．従つて正中面より左右に截面を遠ざけると，次第に上部胸椎から断層像として現われなくなり，略ゝ左右に2cmの截面では胸椎の断層像が得られなくなる筈である．所が在来の方式では，正中面より左右へ2cmの深さの截面でも恰もその截面内にあるかの如く明瞭に暈残像が現われている．又正中面では，胸椎体の正中面，棘突起及び脊椎管の断層像が明瞭に観察されなければならない．余等の方式では，この状態が極めて明瞭である．

之にひきかえ，在来の方式では，上，下の関節突起の暈残像が強く現われるので全然脊椎管の状態等は観察されない．一方，前胸壁の各深さ毎の断層像の変化をみると，在来の方式では，正中面からいくら左右に距たつてもその断層像に余り変化がない．所が円軌道移動方式では截面の深さ毎に著明な異り方を示し，ある截面では胸鎖関節の断層像が観察され，又ある截面では第一，二，三肋骨の断層像が観察される．

2)　気道系．

気管の断層像を観察すると，気管の中心面から左右に距たるに従つて，当然その断層像の幅が狭小となり，而も屍体に於いて気管の直徑は 1.8～2.0cm位であるから，気管の中心截面から稍々左右に1cm位迄にその断層像が観察されるわけである．円軌道移動方式では上述の様に，略々之に一致した状況を示すが，在来の方式では左，右へ2cmの截面まで著明に気管の像が現われる為に，気管の徑が4cmもあるかの様に錯覚する事になる．又左，右気管支の断層像は，在来の方式では気管の暈残像が相当の幅をもつて現われるので，之と重積されて正確な断層像として認められない．之に反して円軌道移動方式では，割面同様，長卵円形の透亮像として観察される．

3)　心臓．

心臓殊に左心室腔の断層像を観察すると，円軌道移動方式の場合には各截面の深さ毎にその大きさ，形状の変化を観察出来，而もそれが略々実際の割面と一致している．在来の方式では，各深さ毎に余り変化を示さないので，左心室の大きさ及び形態を詳細に観察出来ない．

4)　動脈系．

大動脈：円軌道移動方式では，左心室の大動脈弁から発して，上行大動脈，大動脈弓部へと移行する状態が明瞭にみられると共に略々割面所見に一致している．然るに在来の方式では，大動脈弁

及び上行大動脈の状態が肺動脈の暈残像に災いされて不明瞭となつている．

肺動脈：円軌道移動方式では，右心室の肺動脈弁から起始して肺動脈主幹となり，左右の肺動脈を分岐する状態が明瞭にうかゞわれ，分岐後は左右の肺動脈は楕円形の透亮像として観察される．この状態は全く割面所見に一致している．之に反し，円弧運動方式では，肺動脈主幹の暈残像が仲々完全に暈かしきれないので左，右肺動脈の断層像が得られない．

但し本実験に於いて，心臓，血管等の透亮像は認められるが之は被写体が屍体の場合で断層像の局所解剖学的分析を容易ならしむる為に，血管内の血液凝固塊を出来るだけ抽き出した事に由来する．従つて正常の生体の場合には内腔を血液が流れているから透亮像はあり得ないわけである．併し本実験で云える事は生体胸部の側面断層像でも現われた像を解剖学的に類推する事が容易であり得る．又近年血管内に炭酸ガスを注入する方法が試みられ，それの危険性のない事が云われているので此の方法によってX線対比度をつけ得るとすれば，生体に於いて心臓血管系の断層による局所解剖学的分析も可能になると考えている．

以上円軌道移動方式と円弧運動方式との断層像の相違に就いて概略を述べたが，之等の事から次の様な事が考えられる．即ち，在来の方法では，適中截面より相当離れている諸臓器の暈残像が強く現われて来る．殊に周囲組織よりも異常にレ線吸収性が高いか，又は非常に低い物が存在する場合，臓器の長軸が管球の移動方向と平行に位置している場合等には暈残像が強く現われて来る．例えば，胸椎，胸骨，気管及び肺動脈等がそうである．従つて，実際にはその截面内に存在しない様な臓器が，恰もその截面にあるかの如くに誤認される危険性は多分にある．それ故，断層撮影法の第一の意義である実際の割面に近似の像を得ると事う目的には程遠いわけである．この難点は，在来の管球の移動方式そのものに起因するものであつて，余等の方式をもつてすれば略々完全に除去出来る．

(V) 結　論

余は，円軌道移動方式並びに円弧運動方式断層撮影法に依り屍体の縦隔洞の側面断層撮影を行い，撮影截面と一致する割面と断層像と照合して解剖学的分析を行うと共に，この二つの運動方式に依る断層像の現われ方の相違に就いて比較検討して次の結論を得た．

1) 本法に依れば，縦隔洞諸臓器の側面断層撮影に依るレ線学的分析が可能である．

2) 本法と在来の方法とを比較すれば，本法の方が正確な解剖学的分析が出来る．

3) 正中面を基準面として截面の位置を決定することは甚だ便利である．

(本研究は文部省科学研究費の補助を受けて行われた．感謝の意を表す．松川明)．

文　献

1) 松川明他：円軌道移動方式断層撮影法の研究．(第1報)．撮影装置に就いて，日医放誌，15，7，549—57，1955．—2) 深津久治，伊藤正一：C型レヤーグラフ，東芝レビュー，11，10，1123—31，1956．—3) 木田利之：円軌道移動方式断層撮影法の研究（第27報），臨床的応用，18報，管球廻転曝射角φと円錐頂角2θの胸部側面断層像に及ぼす影響，日医放誌，20，3，494—504頁，1960．—4) 鈴木三郎他：胸部側断層に就いて，胸部外科，7，11：180～194，1954．—5) 梨岡寿他：断層撮影の特殊応用法に関する研究，前額方向断層（カラタケ割撮影）及び厚層断層（側面片肺分離撮影法）に就いて，日医放誌，14，6，410—417．1954．—6) 吉村克俊：胸部側面断層撮影法について，結核診 2：513—524，1955．—7) F. Grosse-Brockhoff, 療, 9, D. Koch, F. Loogen, G. Rotthoff, H. Vieten: Kohlendioxyd als Kontrastmittel für Röntgen darstellung des Herzens und der Gefässe, Fotschr. Rontgenstr. 86, 3 (1957), 285—291. —8) W. Höffken, R. Jurghens, W. Zylka: Die Grundlagen der Pneumoradiographie des rechten Herzens mit Kohlendioxyd. Fortschr. Röntgenstr. 86, 3 (1957), 292—301. —9) W. Höffken: Die Angiokardiographie mit Kohlendioxyd. Forschr. Röntgenstr. 91, 1 (1959). 1—13.

Studies on the Circus Tomography (28th Report)
Clinical application (Report 19)
Lateral Circus Tomography of the Mediastinum (of the Corpse)

By

Toshiyuki Kida

Department of Radiology, Fukushima Medical College, Fukushima, Japan.

(Director: Prof, A. Matsukawa)

In this paper one researches the tomographic analysis of lateral view of the mediastinum about the corpse by means of both circus tomography and usual one, and presents here the following results comparing the two methods.

Results:

1) By means of the circus tomography, the tomographic analysis of the mediastinal organs in layers can be almost perfectly accomplished. On the contrary it is impossible to analyse in the usual tomography.

2) In the tomographic analysis of lateral view of the mediastinal organs in any body, the median plane should be selected as the standard layer.