The University of Osaka
Institutional Knowledge Archive

Title	99mTc-Technegas-主として肺気腫での検討-
Author(s)	佐藤, 功
Citation	日本医学放射線学会雑誌. 2000, 60(5), p. 243-248
Version Type	VoR
URL	https://hdl.handle.net/11094/18887
rights	
Note	

The University of Osaka Institutional Knowledge Archive : OUKA

https://ir.library.osaka-u.ac.jp/

The University of Osaka

総　説

^{99m}Tc-Technegas
－主として肺気腫での検討－

佐藤　功

香川医科大学放射線部

^{99m}Tc-Technegas

Katashi Satoh

^{99m}Tc-Technegas (Technegas) scintigraphy, including planar and SPECT images, was reviewed in patients who mainly had pulmonary emphysema. The Technegas images showed different degrees of change, from areas of heterogeneity to hot spots or defects.

Comparison of planar and SPECT Technegas images revealed that more detailed findings were shown by SPECT than by planar images in mild cases. In more severe cases, the findings of SPECT and planar images were equivalent. In advanced stages, SPECT images should be excluded in favor of planar images.

Technegas SPECT could demonstrate ventilation impairment more easily than ^{133}Xe gas dynamic SPECT.

The optical average score of Technegas in whole lung correlated well with forced expiratory volume in one second ($FEV_{1.0}$) and $FEV_{1.0}$/forced vital capacity.

Technegas could assess ventilation impairment in pulmonary emphysema more easily than CT, especially in the upper lung field. Technegas was useful for the assessment not only of pulmonary emphysema but also of other diseases.

For the quantitative evaluation of Technegas, some investigators study three-dimensional fractal analysis or mean voxel values of the lung. These quantitative analyses are useful for classifying clinical stage and comparing cases.

Research Code No.: *722*

Key words: *Pulmonary emphysema, ^{99m}Tc-Technegas, SPECT, Ventilation*

Received Jan. 27, 2000

Department of Radiology, Kagawa Medical University

本論文は第35回日本医学放射線学会秋季臨床大会(1999年10月)の教育講演：呼吸器核医学において，「^{99m}Tc-gas」の演題で発表されたもので，日本医学放射線学会誌編集委員会より執筆依頼した．

別刷請求先
〒761-0793　香川県木田郡三木町大字池戸1750-1
香川医科大学放射線部
佐藤　功

はじめに

従来より呼吸器疾患の領域では，核医学検査は局所の呼吸機能を表しうることを特徴としている[1]．そのなかで換気を評価するために^{133}Xeや^{81m}Krのガス，あるいはフチン酸などのエロゾルが利用されたが，その使用には制限がある．一方，^{99m}Tc-Technegas(以下テクネガス)はガスとエロゾルとの中間の超微粒子で，近年臨床で使用されるようになった．本稿では肺気腫との関連を中心にテクネガスの有用性を述べる．

1．テクネガスについて

1)テクネガス

深呼吸時に肺内に良好で均一さを得るためのエロゾルの理想的な大きさは0.1ないし0.5μmとされる[2]．2μmより大きいサイズでは中枢気道に沈着するため，従来のエロゾルは慢性閉塞性肺疾患で中枢気道にhot-spotを生ずる欠点があった[3]．テクネガスの粒子径は0.005μmで[4]，専用の発生装置が必要であるが，テクネシウムを日常使用する施設では利用可能である．さらに有利な点としてSPECTの撮像も可能であり，病変が立体的に把握できる点がある[4)-8)]．しかも換気装置が不要で，そのため検査中も患者に呼吸困難感を生じさせないことなどの利点もある．

2)テクネガスの投与方法

テクネガスは専用の発生装置(テトリー社製，オーストラリア)を使用し，$^{99m}TcO_4^-$を0.1mlで505MBq注入し，アルゴンガスのなかで2500°Cまで熱することで発生させる．100%酸素を5 l/分を3分間吸入した後，背臥位にて鼻栓をしたうえでマウスピースから安静時呼吸で吸入させる．テクネガス吸入後にプラナー像の両後斜位を含めた6方向を，次いでSPECTを撮像した．SPECT撮像は低エネルギー，高分解能コリメータ装着の，2検出器型のPrism 2000(ピッカー社製，アメリカ)を使用した．SPECTデータは5°ごと，40秒間の72画像で360°収集した．マトリックスサイズは128×128．low-passとRampフィルターを使用し，吸収補正は施行していない．SPECT像は4.95mm厚で，CTとの比較のため横断像を検討した[7),8)]．カットレベルはプラナー像で0%，SPECT像で0－5%とした．

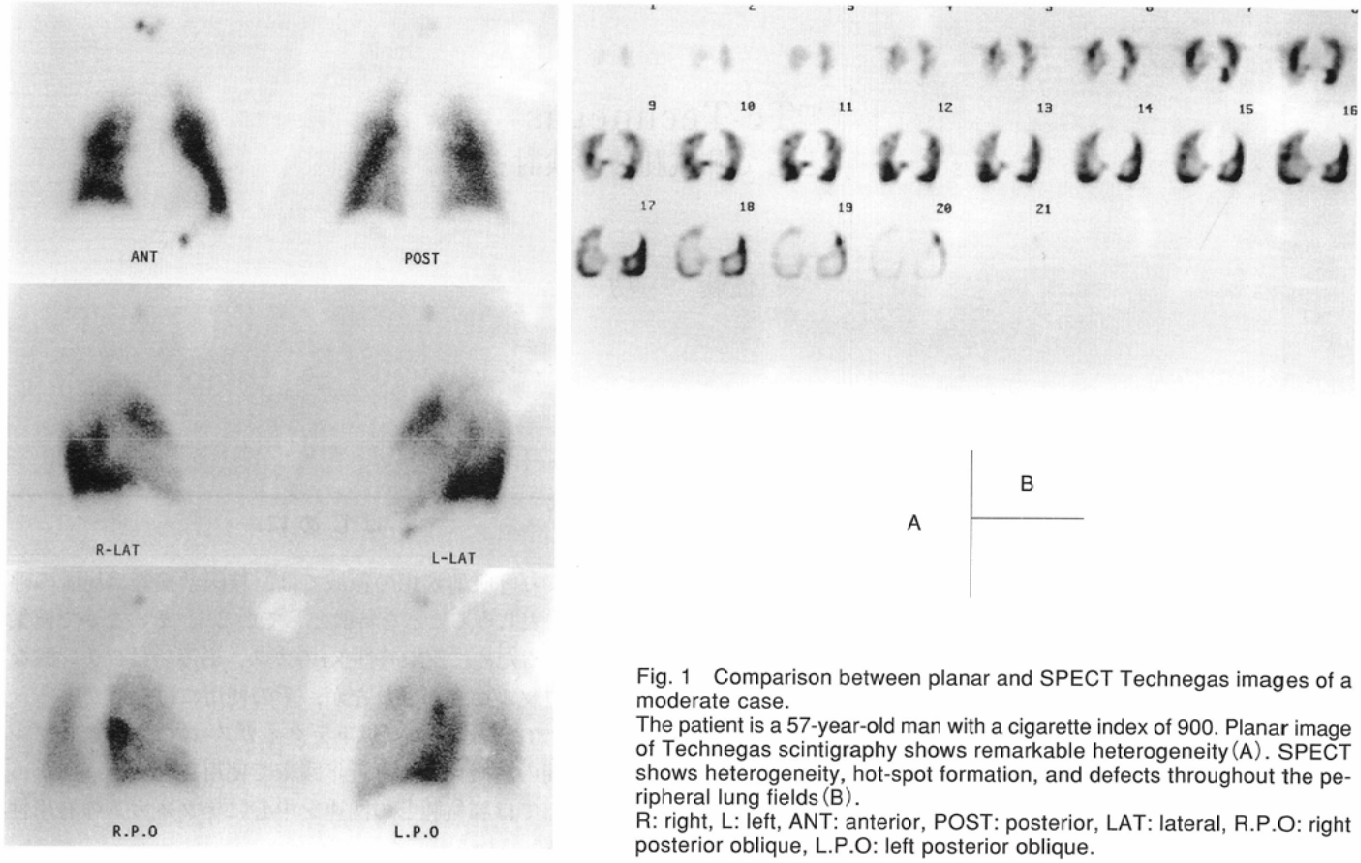

Fig. 1 Comparison between planar and SPECT Technegas images of a moderate case.
The patient is a 57-year-old man with a cigarette index of 900. Planar image of Technegas scintigraphy shows remarkable heterogeneity (A). SPECT shows heterogeneity, hot-spot formation, and defects throughout the peripheral lung fields (B).
R: right, L: left, ANT: anterior, POST: posterior, LAT: lateral, R.P.O: right posterior oblique, L.P.O: left posterior oblique.

3) テクネガス読影法

テクネガスは肺胞領域にまで，しかも正常であれば均一に吸入され，換気の障害があれば不均一になる．さらに進行すると中心性のhot-spotとその周囲領域の欠損像が認められる[5),6)]．テクネガス像の障害程度を4段階とし，grade 0は正常，grade 1は気腫の程度が軽度なもので末梢不均一の分布，grade 2はさらに進行し，テクネガスが微粒子とはいえ粒子の性格を有することから，過剰沈着によりhot-spotが形成されるようになり，grade 3はそれに加えて末梢の欠損を呈したものとした．

CTによる重症度評価は，低吸収域low attenuation area (LAA)の程度と範囲から5段階に分類した[7),8)]．

2. 肺気腫の診断

1) テクネガスによるプラナー像とSPECT像の比較

肺気腫患者におけるプラナー像とSPECT像の有用性を検討した．男性20例，平均67.0歳．18例は重喫煙者，1例は非喫煙者，そして1例は既喫煙者であった．20例中14例の70%は，テクネガスのSPECT像とプラナー像では異常の検出範囲が同程度であり，すべて重症の症例であった．残り6例30%ではプラナー像で軽症および中等度例であったが，SPECT像で異常所見がさらに検出されるため，より重症に分類された(Fig. 1)．重症例ではSPECT像は施行する必要はないことが示唆された[8)]．

CTと比較してもテクネガスによる像は鋭敏で，病期が軽度であるほどより詳細な変化の異常所見を描出し有用であった[7)]．エロソルシンチは局所の換気に加え気道病変を表すと報告された[9),10)]ことから，テクネガス像も肺胞の破壊による気腫性病変に加えて，気道の病変が加味されているものと推定されている．

2) ^{99m}Tc-Technegas SPECT(テクネガス)と^{133}Xe gas dynamic SPECT

^{133}Xeガスによる換気検査は従来から利用され，洗い出し像における遅延像の存在で閉塞部位の診断が可能となる[1),5)]．さらに近年，dynamic SPECTが可能になり，従来の平面像に加え奥行きを持った三次元の情報が利用される[11),12)]．本稿では^{133}Xe gas dynamic SPECTの方法の詳細は略する[12)]．

肺気腫患者20例で男性19例，女性1例，平均年齢は68.1歳の全例喫煙者である[12)]．

20例中2例でテクネガスは^{133}Xe gas dynamic SPECTに劣っていた．これらの症例では^{133}Xeガスの洗い出し遅延のある領域にはテクネガスが吸入されず，欠損となった．3例では両者は同等であった．以上の5例は肺気腫としては重症の症例であった．しかしながら，残りの15例ではテクネガスSPECTが^{133}Xe gas dynamic SPECTより広範囲に，かつより詳細な異常所見を示した(Fig. 2)．

従来の^{133}Xeガスシンチグラフィーのプラナー像による背面からの撮像では肺内の病巣と正常部分との重なり，およびバックグラウンドとにより，像の解析に制限がある[12)]．その点，SPECT像では，疾患の正確な部位や障害領域を正確

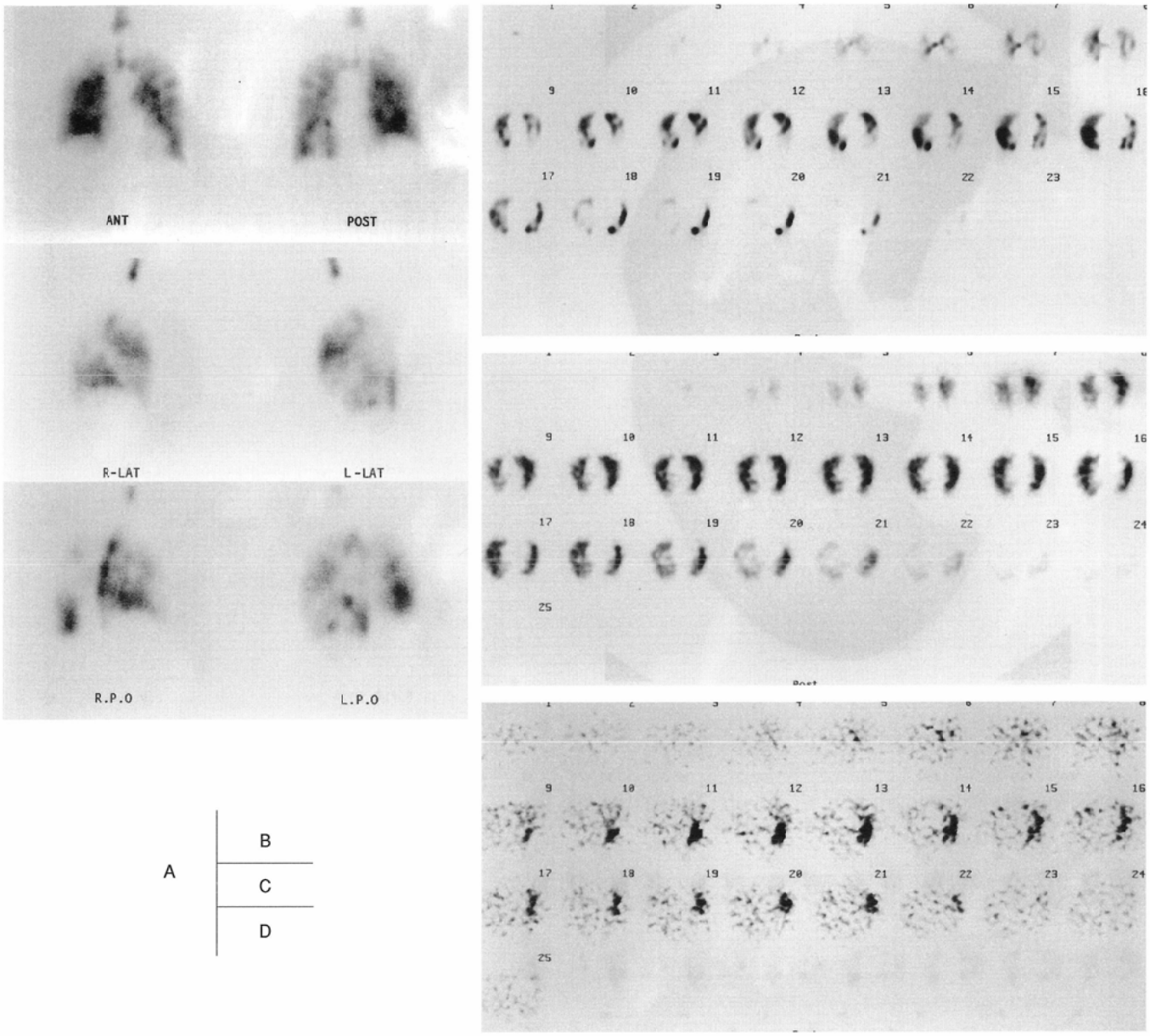

Fig. 2 Comparison of ^{133}Xe dynamic SPECT and Technegas images.
The patient is a 73-year-old woman with a cigarette index of 1060. Technegas planar images show a hot-spot and defects of the peripheral lung fields (A). Moreover, SPECT shows remarkable defects of the right lower lung field (B). The equilibrium phase of ^{133}Xe dynamic SPECT (C) shows heterogeneity of gas throughout the lung. Retention areas are smaller than abnormal areas on Technegas images (D). In this case, Technegas SPECT was considered superior to ^{133}Xe dynamic SPECT.

に評価可能である[11),12)]．^{133}Xe gas dynamic SPECTがテクネガスより優れていたのは，病巣で^{133}Xeガスが一回吸入では吸入されず，平衡相で吸入され，その後の洗い出しで著明な遅延を認めた領域を有する症例であった．そのような領域にはテクネガスは超微粒子とはいえ粒子の性格を有するため，吸入されなかったためである．^{133}Xe gas dynamic SPECTの利点はT1/2やmean transit time (MTT) などの指標を使用することで重症度の評価ができることである[11)]．

3) 汎小葉性肺気腫

汎小葉性肺気腫はわが国では家系的な発症はきわめて少ないが，喫煙による発症は認められる．小葉中心性肺気腫や傍壁在性肺気腫は数mmのLAAが正常肺野にあれば容易に診断できるが，汎小葉性肺気腫はそれらとは異なり，ある領域が均一にLAAを呈する．したがって汎小葉性肺気腫は隣接した正常肺葉と比較しなければ，CTでの診断は難しいことがある[13)]．すなわち，汎小葉性肺気腫は均一なLAAが広く，特に下葉に分布し，重症の小葉中心性肺気腫に認められるような隔壁様の構造がなく，換気の低下による血流の低下を表す肺野内の血管影の狭小化が認められる．一方テクネガスは異常所見を明瞭に描出し[14)]，換気障害の検出に有用であった (Fig. 3)．

3．その他の呼吸器疾患への応用

1) 気管支喘息

気管支喘息は気管支の攣縮，可逆的な気道閉塞に特徴づけられる症候群である．気管支喘息の気道閉塞の領域をテクネガスの使用で，三次元的な理解を含めてその範囲や分

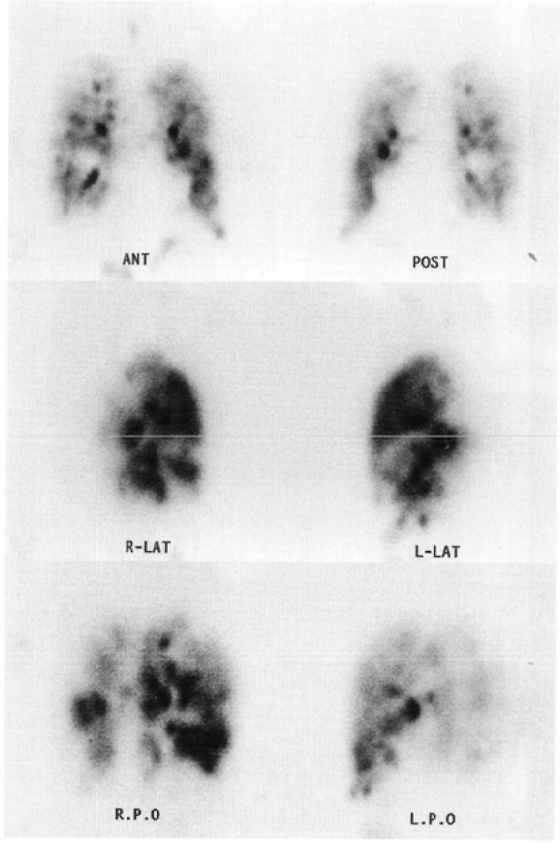

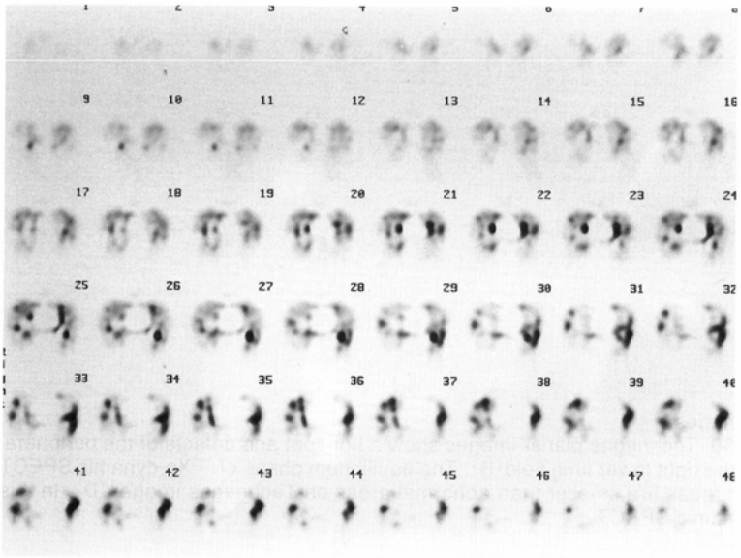

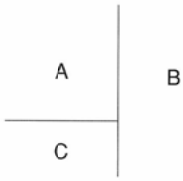

Fig. 3 Panlobular emphysema.
The patient is a 74-year-old man with a cigarette index of 600.
CT clearly shows diffuse low attenuation in the lower lobe, in contrast to the upper lobe with normal attenuation bordered by a major fissure in the left lung(A). Technegas planar images shows severe abnormal findings, especially in the lower lobe(B). Technegas SPECT shows hot-spot formation in the hilar region and remarkable heterogeneity in both lower lobes (C).

布，また喘息時の気道の機能評価が可能となった[15]．また，テクネガスにより，ステロイド依存性の患者では緩解期においても気流の閉塞が生じていること表すことができる[16]．

2)珪肺症

珪肺症ではテクネガスの肺内分布が重症度の程度に応じて不均一になり，その程度がよく相関するといわれる[17]．

3)間質性肺炎

テクネガスと肺血流シンチグラフィによる換気，血流比を，肺内の前後の領域など，異なった部位を測定することで，間質性肺炎の進行，病理所見，肺機能の早期障害の検出などの評価に有用である[18]．

4．定量的解析

テクネガスシンチグラフィはSPECT像の利用も含めると病変の指摘は容易である．しかし，重症度の判定，表現は読影者で異なり，特に局所に変化が強い症例では評価の相違はより著明となる．そこで，同一症例の経過や症例間の比較における客観的な指標が必要となる．定量的な評価に向けての解析が望まれ，いくつかの試みがなされている．

1)視覚的スコア法[19]

肺気腫例を，はじめにテクネガスとCTとの読影法を述べたように，テクネガスを4段階，CTを5段階に，いずれも正常から重症までを各々若い順のスコアを付した．全肺のスコアを算出するためにCTにより両肺の区域を設定し，

CT，テクネガスともに，各々の区域につき視覚的に評価し，それを合計する．また，全肺のスコアを両肺の合計区域数である17（右S^7を除く）で除し平均スコアも算出し，SPECTとCTの平均スコアを肺機能検査と比較，さらに上肺野と下肺野とでも比較した．

呼吸機能試験と比較すると，テクネガスの全肺のスコアは％1秒量とよく相関し（r＝0.87），1秒率とではそれよりわずかに劣る（r＝0.83）．軽症例では，テクネガスの上肺野のスコアが下肺野のそれよりも高値であった．テクネガスとCTによる障害の程度の評価では，テクネガスがCTに比べ，より有用であることを示している．

2）フルクタル解析法[20]

Nagaoらは，1病率が55％以下を肺気腫例，55－70％を肺気腫疑い例とし，正常対照群を含めてテクネガス検査を施行，15％から35％の5段階でのカットオフレベルで肺野を抽出し，各々の領域内の総ピクセル数を算出し，三次元フルクタル次元を算出した．フルクタル次元は肺気腫例で2.03±0.61，肺気腫疑い例で0.77±0.09，正常対照群で0.59±0.06と，各々の群間で統計学的有意さが認められた．テクネガス粒子の肺内における不均一分布の評価が可能で，解析は特別なソフトウエアを必要とせず，容易な方法と報告している．

3）平均値法（ピクセル内の平均カウント）[21]

肺気腫例で，肺野を抽出するために閾値を65に設定し，辺縁に欠損がある症例ではマニュアル操作で肺の輪郭を補正した．全肺野における総集積値を総ピクセルで除し，集積値の平均値を求め定量化の指標とした．

テクネガス所見の4段階の各群を平均値の差で検討すると，正常を除く軽症，中等度，重症の各群間で統計的な有意さが認められた．症例を視覚的な重症度に並べ平均値との相関を検討すると，肺気腫病変が重症になるほど平均値は著明に低下していた．呼吸機能との関係では1秒率との間に相関があった．また，上肺野と下肺野とが容積的に等しく上下に分類し，それぞれの平均値を比較すると上肺野で平均値が低下する傾向があり，上肺野での肺気腫病変の強いことが示唆された．

おわりに

胸部画像診断の中心はHRCTを含めたCTであり，診断を決定するにあたり核医学検査が必須であることは多くはない．しかし換気分布や洗い出し遅延などの機能的な変化が，HRCTで描出される形態学的なLAAの大きさや分布の状態，気管支径の異常などとは異なって表現される．たとえば，喫煙に関連する肺気腫は通常のCTでさえ，喫煙者男性の半数以上になんらかのLAAを描出する．しかも30歳代の若年から発症した者が，加齢と喫煙の持続により60歳頃に重症化することが推定され，早い時期でのCT検査が患者の予後の推定に有用である[22]．現在，それに加えてテクネガスなどの換気面からの検査による検討を始めている[23]．このことで，完成されて種々の呼吸器症状を有する典型的な高齢者の肺気腫ではなく，呼吸機能検査など臨床診断で肺気腫と診断されないような，早期の換気障害を検出できるものと期待している（Fig. 4）．このようにCTでの形態的な変化と併せて換気検査を施行することにより，肺内病変の現段階での総合的な認識と，繰り返すことで可逆的な病変の認識とが可能となる．機能の画像化の評価が得られる核医学検査が，日常診療のなかで活用されることが望まれる．

文　献

1) Alderson PO, Lee H, Summer WR, et al: Comparison of Xe-133 washout and single-breath imaging for the detection of ventilation abnormalities. J Nucl Med 20: 917–922, 1979
2) Sirr SA, Junenemann PJ, Tom H, et al: Effect of ethanol on droplet size, efficiency of delivery, and clearance characteristics of technetium-99m DTPA aerosol. J Nucl Med 26: 643–646, 1985
3) Peltier P, Bardies M, Chetanneau A, et al: Comparison of technetium-99mC and phytate aerosol in ventilation studies. Eur J Nucl Med 19: 349–354, 1992
4) Burch WM, Sullivan PJ, and McLaren CJ: Technegas: a new ventilation agent for lung scanning. Nucl Med Commun 7: 865-871, 1986.
5) Isawa T, Teshima T, Anazawa Y, et al: Technegas for inhalation lung imaging. Nucl Med Commun 12: 47-55, 1991
6) James JM, Lloyd JJ, Leahy BC, et al: ^{99m}Tc Technegas and krypton-81m ventilation scintigraphy: a comparison in known respiratory disease. Br J Radiol 65: 1075-1082, 1992
7) 佐藤　功，田邊正忠，中野　覚，他：肺気腫患者における^{99m}Tc-Technegas SPECTシンチグラフィと高分解能CTとの比較検討．核医学　32：487-494，1995
8) Satoh K, Tanabe M Takahashi K, et al: Assessment of technetium-99m technegas scintigraphy for ventilatory impairment in pulmonary emphysema: comparison of planar and SPECT images. Ann Nucl Med 11: 109-113, 1997
9) Itoh H, Ishii Y, Suzuki T, et al: Radioscintigraphy in the diagnosis of upper airway obstruction. Radiology 123: 135-140, 1977
10) Isawa T, Wasserman K, and Taplin GV: Lung scintigraphy and pulmonary function studies in obstructive airway disease. Am Rev Resp Dis 102: 161-172, 1970
11) Suga K, Nishigauchi K, Kume N, et al: Dynamic pulmonary SPECT of Xe-133 gas washout. J Nucl Med 37: 807-814, 1996
12) Satoh K, Takahashi K, Sasaki M, et al: Comparison of ^{99m}Tc-Technegas SPECT with ^{133}Xe dynamic SPECT in pulmonary emphysema. Ann Nucl Med 11: 201-206, 1997
13) Thurlbeck WM, and Muller NL: Emphysema: definition, imaging, and quantification. AJR 163: 1017-1025, 1994
14) Satoh K, Takahashi K, Kobayashi T, et al: The usefulness of ^{99m}Tc-Technegas scintigraphy for diagnosing pulmonary impairment caused by pulmonary emphysema. Acta Med Okayama 52: 97-103, 1998

15) King GG, Eberl S, Salome CM, et al: Differences in airway closure between normal and asthmatic subjects measured with single-photon emissin computed tomography and technegas. Am J Respir Crit Care Med 158: 1900-1906, 1998
16) Fujita J, Takahashi K, Satoh K, et al: Tc-99m Technegas scintigraphy to evaluate the lung ventilation in patients with oral corticosteroid-dependent bronchial asthma. Ann Nucl Med 13: 247-251, 1999
17) Zhang X, Hirano H, Yamamoto K, et al: Technegas ventilation SPECT for evaluating silicosis in comparison with computed tomography. Ann Nucl Med 10: 165-170, 1996
18) Sasaki Y, Imai T, Shinka T, et al: Estimation of regional lung function in interstitial pulmonary disease using ^{99m}Tc-technegas and ^{99m}Tc-macroaggregated albumin single-photon emission tomography. Eur J Nucl Med 25: 1623-1629, 1998
19) Satoh K, Nakano S, Tanabe M, et al: A clinical comparison between Technegas SPECT, CT, and pulmonary function tests in patients with emphysema . Rad Med 15: 277-282, 1997
20) Nagao M, Murase K Yasuhara Y, et al: Quantitative analysis of pulmonary emphysema: three-dimensional fractal analysis of single-photon emission computed tomography images obtained with a carbon particle radioaerosol. AJR 171: 1657-1663, 1998
21) 三谷昌弘，佐藤　功，高橋一枝，他：肺気腫患者における ^{99m}Tc-Technegas SPECTの定量化．日本医放会誌　59：261-264, 1999
22) 佐藤　功，小林琢哉，三竿貴彦，他：CT所見からみた喫煙者における肺気腫．日胸　58：841-845，1999
23) 佐藤　功，高橋一枝，山本由佳，他：若年者気腫性嚢胞2症例における換気シンチグラフィ．核医学症例検討会症例集 21：47-48，1999

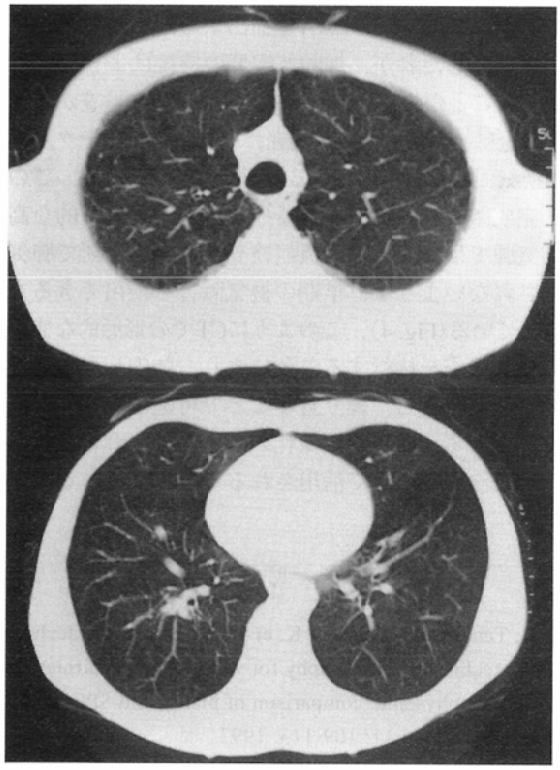

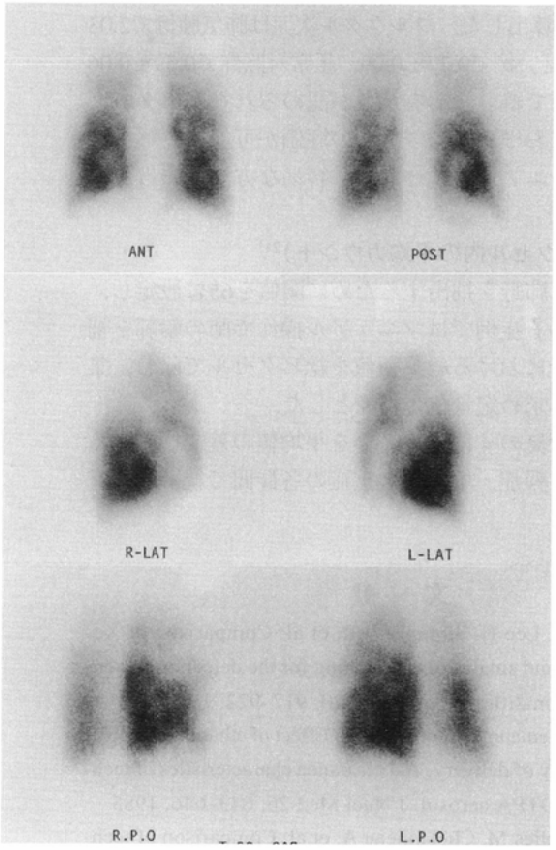

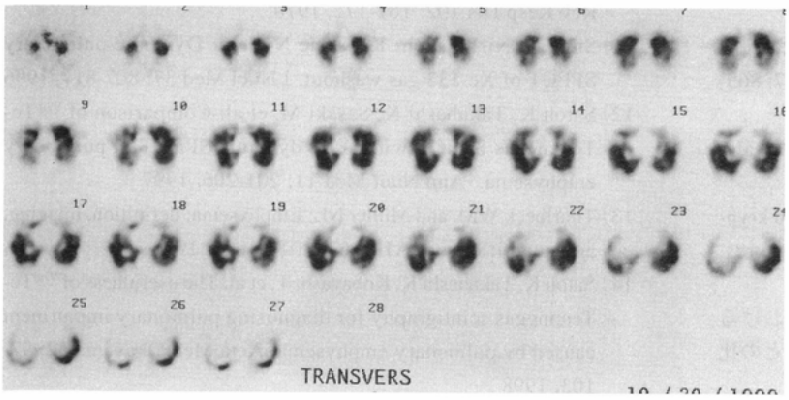

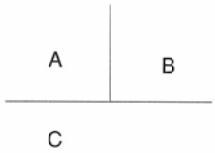

Fig. 4　Centrilobular emphysema. The patient is a 44-year-old man with a cigarette index of 690. CT shows some LAAs in both upper lobes, but the lower lobes are unclear (A). Planar (B) and SPECT (C) Technegas images show remarkable heterogeneity throughout the peripheral lung fields.