

Title	1H-MRSによる肝臓内脂質の検出-呼吸停止下, 1cm ³ VOIでの検討-
Author(s)	丁子, 卓; 本城, 和光; 須田, 博喜 他
Citation	日本医学放射線学会雑誌. 1992, 52(1), p. 107-109
Version Type	VoR
URL	https://hdl.handle.net/11094/18911
rights	
Note	

Osaka University Knowledge Archive : OUKA

<https://ir.library.osaka-u.ac.jp/>

Osaka University

研究速報

^1H -MRSによる肝臓内脂質の検出

—呼吸停止下， 1cm^3 VOIでの検討—

1) 山口大学放射線科

2) シーメンス旭メディテック

丁子 卓¹⁾ 本城 和光¹⁾ 須田 博喜¹⁾ 畠中 雅生¹⁾
佐々井一彦¹⁾ 本間 穰¹⁾ 伊東 克能¹⁾ 菅 一能¹⁾
中西 敬¹⁾ 木村 敏彦²⁾

（平成3年10月4日受付）

（平成3年11月5日最終原稿受付）

Detection of Intrahepatic Lipids by ^1H -MRS

—Studies by Breath-Holding & 1cm^3 VOI—

Takashi Choji¹⁾, Kazumitsu Honjou¹⁾, Hiroki Suda¹⁾, Masao Hatanaka¹⁾, Kazuhiko Sasai¹⁾,
Yutaka Homma¹⁾, Katsuyoshi Itoh¹⁾, Kazuyoshi Suga¹⁾,
Takashi Nakanishi¹⁾ and Toshihiko Kimura²⁾

1) Department of Radiology, School of Medicine, Yamaguchi University

2) Siemens-Asahi Medical Technologies

Research Code No. : 514.9, 209.2

Key Words : ^1H -magnetic resonance spectroscopy,
Intrahepatic lipids, Breath-holding

The authors performed ^1H -MR spectroscopy (MRS) to depict lipids in the liver of 10 healthy volunteers. Spectra were obtained by a 1.5 T-MR unit, with STEAM from $1 \times 1 \times 1\text{cm}^3$ VOI. Lipid peaks were depicted in 7 of the 10 volunteers by breath-holding ^1H -MRS study, while in only 4 on normal breathing. The existence of lipids could not be depicted through chemical shift imaging adopting in-phase & opposed images. This suggests a clinical utility of ^1H -MRS, particularly through breath-holding studies, in depicting lipids from $1 \times 1 \times 1\text{cm}^3$ VOI in the liver in vivo.

はじめに

肝臓等腹部臓器内においては脂質の存在自体が診断上重要となることがあり¹⁾，CTでのCT値²⁾，腹部超音波検査（US）における肝腎コントラスト³⁾，MRIの各種化学シフト画像（chemical shift imaging, CSI）⁴⁾等でそれが判定されてきた。しかしそれらには皮下脂肪，骨，関心領域から離れた部位の血流等によるアーチファクトの関与，微量なものの判定の困難性等の欠点が存在してい

た⁵⁾。今回これらを克服するために ^1H -magnetic resonance spectroscopy (MRS)による生体肝内脂質の 1cm^3 volume of interest (VOI)での検出を試みたので報告する。

対象と方法

対象は血液生化学的に肝機能正常の男性ボランティア10人で，USでも脂肪肝その他の肝障害は指摘されていない。装置はシーメンス社製MAGNETOM H15，眼窩用表面コイルを用い

た、 ^1H -MRSは stimulated echo acquisition mode (STEAM)法を用いて肝 S5ないし S8の皮下脂肪から2cm以上離れ、可能な限り太い血管と重ならない部位で信号を収集した (Fig. 1C)。また、同時に CSIとして FLASHによる in-phase および opposed 画像を撮像して比較した (Fig. 1C,

D)。測定条件は MRS は $1 \times 1 \times 1 \text{cm}^3$ VOI, 1,500/34/12 (TR/TE/excitations) (測定時間22秒)で、また in-phase および opposed 画像はそれぞれスライス厚1cm, 100/14&12/1(撮像時間16秒)とした。MRSにおいてはピークサーチングを行い、隣接するピークと脂質 ($-\text{CH}_2-$) のピークが明瞭に区

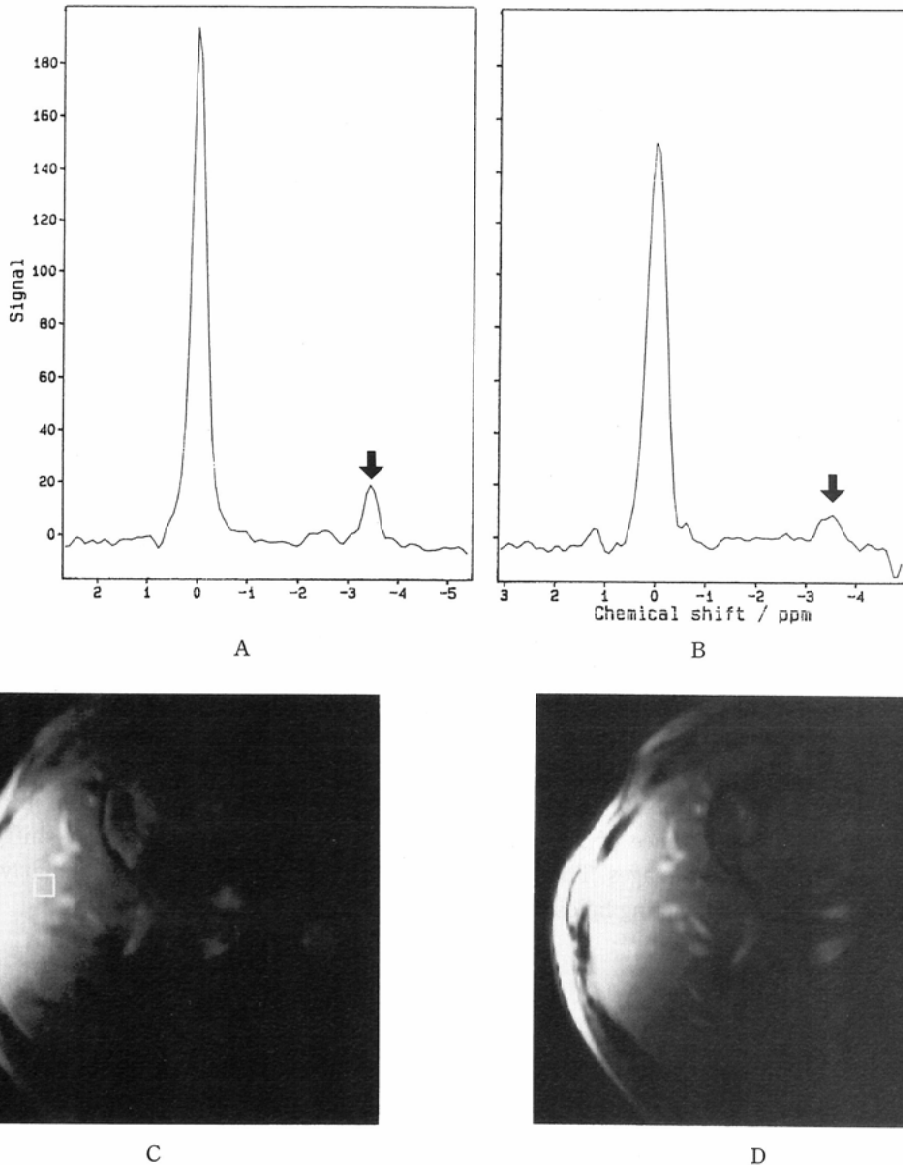


Fig. 1 ^1H -MR spectra of the liver with (A) and without (B) breath-holding. Peak of lipids ($-\text{CH}_2-$) (arrows) decreased in B in size. (C, D): CSI. No significant change of signal intensity between in-phase (C) and opposed (D) images were noted. In phase image (C) indicating the VOI selected for localized ^1H -MRS in the right anterior segment of the liver.

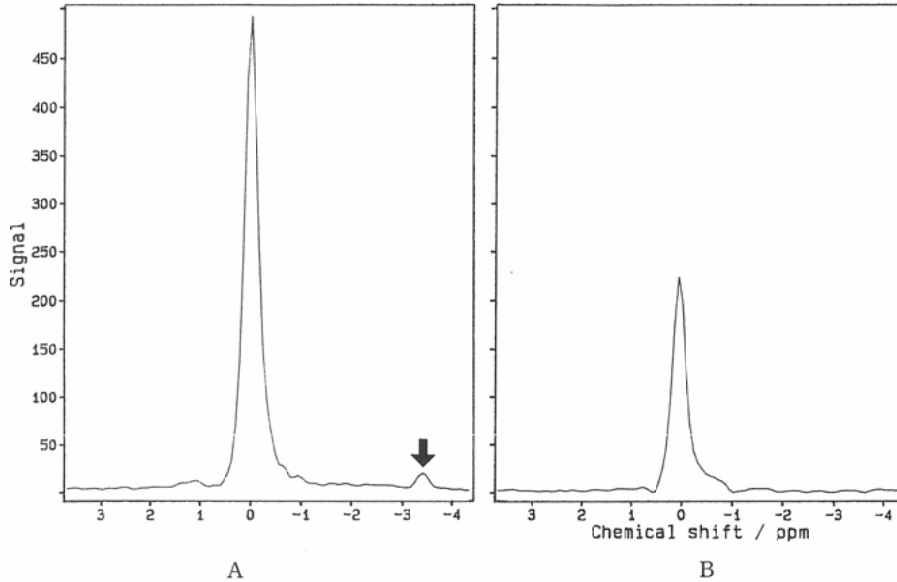


Fig. 2 ^1H -MR spectra of the liver with (A) and without (B) breath-holding. Peak of lipids (arrow) disappeared in B.

別できた場合を検出可能とした。

結 果

MRS では10名中7名の肝内から脂質のスペクトルが検出できたが、その内3例では呼吸停止下でのみ検出可能で安静呼吸下では検出が困難だった。一方CSIではいずれも同定ができなかった。

Fig. 1は安静呼吸下でも呼吸停止下でも脂質を検出できた例である。1Aが呼吸停止下、1Bは安静呼吸下で、安静呼吸下では全体の信号レベルが低くなっている。

Fig. 2は呼吸停止下でのみ脂質を検出できた例である。Aの息止めでも脂質のpeakは小さかったが、Bの安静呼吸下のスペクトルでは信号が全体に弱く、脂質のpeakが隠れてしまっている。

考 察

^1H -MRSは脂質の存在を直接検出する為、CSIよりも鋭敏に脂質の有無を判定できると推定されるが、今回の結果はそれを裏付ける。生体肝の ^1H -MRSは肝臓の呼吸性移動の為応用が制限されているが、今回我々は脂質を対象としたことにより 1cm^3 VOIから短時間で強い信号を得ることができた。腹部臓器においては脂質の存在自体が診断に寄与するところが少なくないが¹⁾、今回息止

め下での測定が可能となった事は生体肝における ^1H -MRSの今後の様々な分野での応用を示唆するもので、限局性脂肪肝等腹部臓器内脂質の検出、肝および他臓器の腫瘍内脂質の検出、また、上記の定量、定性の可能性等が考えられる。

結 語

in vivoで健常者の肝内から脂質を 1cm^3 VOIの ^1H -MRSで検出でき、脂質に対する感度は①息止め下 ^1H -MRS ②安静呼吸下 ^1H -MRS ③化学シフト画像(IPおよびOP)の順であった。

文 献

- 1) 本城和光, 佐々井一彦, 丁子 卓, 他: 脂肪変性を伴った肝細胞癌の診断—グラディエントエコー法による化学シフト画像の有用性について—, 日磁医誌, 10: 500—509, 1990
- 2) Bydder GM, Kreel L, Chapman RWG, et al: Accuracy of computed tomography in diagnosis of fatty liver. Br Med J 28: 1042, 1980
- 3) 矢島義明, 太田 恵, 成井 貴, 他: 脂肪肝の超音波診断—肝腎コントラストについて—, 肝臓, 23: 903—905, 1982
- 4) Heiken JP, Lee JKT, Glazer HS, et al: Fatty infiltration of the liver: Evaluation by proton spectroscopic imaging. Radiology 156: 429—433, 1985
- 5) 本城和光, 丁子 卓, 須田博喜, 他: CSI, ^1H -MRS, CTによる肝内脂質定性・定量の実験的検討, 日磁医誌, 11(Supp 2): 243, 1991