

Title	肝動脈経由IVH reservoir留置の経験
Author(s)	宮本, 憲幸; 齋藤, 博哉; 高邑, 明夫 他
Citation	日本医学放射線学会雑誌. 2002, 62(14), p. 832-833
Version Type	VoR
URL	<a href="https://hdl.handle.net/11094/18928">https://hdl.handle.net/11094/18928</a>
rights	
Note	

*Osaka University Knowledge Archive : OUKA*

<https://ir.library.osaka-u.ac.jp/>

Osaka University

## 肝静脈経由 IVH reservoir留置の経験

宮本 憲幸 齋藤 博哉 高邑 明夫  
平松 一秀 武内 周平 長谷川雅一

厚生連旭川厚生病院放射線科

**Percutaneous Transhepatic Central Venous  
Port Implantation Via the Middle Hepatic Vein:  
A case report**

Noriyuki Miyamoto, Hiroya Saitoh,  
Akio Takamura, Kazuhide Hiramatsu,  
Shuuhei Takeuchi, and Masakazu Hasegawa

Percutaneous transhepatic central venous access with a subcutaneous infusion port was performed in a 34-year-old woman with extensive third-degree burns whose peripheral vessels were not available because of infection or dermatoplastic sites. This procedure could be done in the same way as the usual PTC maneuver without serious complications. The infusion system functioned well, and the patient's alimentation could be carried out.

Research Code No.: 000.0

**Key words:** Venous reservoir port, hepatic vein, Nutrition,  
Interventional Radiology, Central venous

Received Aug. 19, 2002; revision accepted Oct. 28, 2002  
Department of Radiology, Asahikawa Kosei General Hospital

別刷請求先  
〒078-8211 旭川市1条通24-111-3  
厚生連旭川厚生病院放射線科  
宮本 憲幸

## はじめに

中心静脈カテーテル(以下IVH)の刺入経路は内頸静脈、鎖骨下静脈、大腿静脈、前腕静脈などが一般的である。今回われわれはこれらのルートからのアプローチが困難であった重症熱傷患者に対し、肝静脈経由でIVHを挿入しIVHリザーバーを留置したので報告する。

## 症 例

症例は34歳、女性。2000年11月6日焼身自殺を図り全身熱傷。植皮術目的に当院に搬送された。搬送時、III度熱傷体表30%であった。入院後全身循環呼吸管理後、形成外科で植皮、皮弁術が施行された。当初、IVHルートは鼠径部を使用していたが、カテーテル感染を生じた。代用ルートとして、また長期間の栄養管理目的に2001年10月24日、当科にIVHリザーバー留置が依頼された。内頸静脈、鎖骨下静脈など一般的なIVHルートは、熱傷後の癰痕や植皮部となり使用できず、右上腹部が熱傷を免れていたことより、肝静脈を選択した。超音波ガイド下に18ゲージPTC針で経皮経肝的に肝静脈を穿刺し、造影後中肝静脈であることを確認した(Fig. 1A)。次いで、0.035インチガイドワイヤーを右房まですすめた後に肝部下大静脈に14GIVHカテーテル(ニプロバイオライン：ニプロ社、東京、内径1.3cm)を留置した(Fig. 1B)。右側腹部にポート(セプタムポート：住友ベークライト社、東京、接続部 6Fr. 径32mm, 高さ11.5mm, 穿刺部径13mm)を留置しカテーテルと接続し手技を終えた(Fig. 1C)。留置後肝表面と肋間の穿刺部の間でカテーテルのたわみがみられるものの、数日の経過で変化がなく、カテーテルの開通性の問題がないため使用を開始した。患者は転院するまでの約4カ月間高カロリー輸液が可能で経過中にカテーテルの逸脱などの合併症を認めなかった。

## 考 察

IVHカテーテル挿入は広く行われている手技であるが、カ

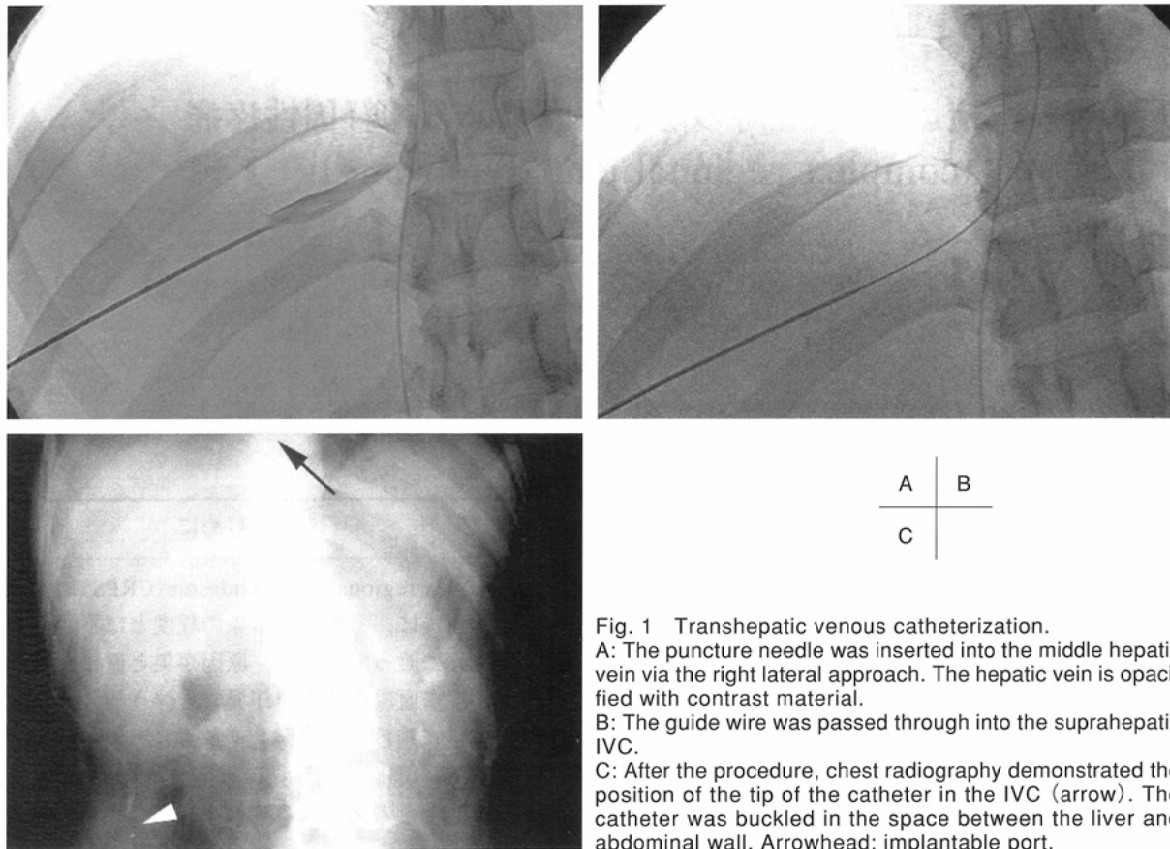


Fig. 1 Transhepatic venous catheterization.

A: The puncture needle was inserted into the middle hepatic vein via the right lateral approach. The hepatic vein is opacified with contrast material.

B: The guide wire was passed through into the suprahepatic IVC.

C: After the procedure, chest radiography demonstrated the position of the tip of the catheter in the IVC (arrow). The catheter was buckled in the space between the liver and abdominal wall. Arrowhead: implantable port.

テーテルの感染や閉塞の際にカテーテル抜去と他の経路からの新たなカテーテル挿入が必要となる。IVHカテーテル留置の経路としては内頸静脈、鎖骨下静脈、大腿静脈などが一般的である<sup>1),2)</sup>。これら一般的な経路が使用出来ない際の経路として、外科的に下大静脈や奇静脈からの挿入<sup>3)</sup>や、CTガイド下に下大静脈直接穿刺<sup>1)</sup>などの報告例がある。

経皮経肝的な肝静脈からの中心静脈アプローチの報告は少ない<sup>1)-3)</sup>。過去の報告例はいずれも、短腸症候群に対する長期静脈カテーテル留置による末梢血管閉塞例となっている<sup>1)-3)</sup>。栄養目的ではないが、大腿静脈などの経路が利用出来ない新生児期の心血管インターベンションのルートとしての報告もあり、肺動脈のバルーン拡張・ステント留置や心房中隔閉鎖術などが行われている<sup>4)</sup>。

手技は経皮経肝胆管穿刺に準じて、透視下、超音波ガイド下に行われている<sup>1)-5)</sup>。この手技特有の合併症として腹腔

内出血、肝被膜下血腫、胆汁瘻などが起こり得るとされる。重篤な合併症としては、肝静脈閉塞をきたしBudd-Chiari症候群を起し死亡例<sup>2)</sup>も報告されている。

われわれは手技およびカテーテルに伴う合併症は経験していないが<sup>5)</sup>、長期間の使用報告は少なく<sup>1)</sup>、血管閉塞の頻度や使用カテーテルの材質や、カテーテル先端の位置などは今後の検討が待たれる。また、今回われわれは中肝静脈を選択したが<sup>5)</sup>、肝静脈3分枝のうち最も安定した穿刺経路を選択することがカテーテルの逸脱防止上重要と思われる。

埋没式IVHリザーバーは感染の可能性が低く、管理も容易で患者の生活制限ないことから長期間の栄養管理、抗癌剤治療が必要な患者に広く普及している<sup>5)</sup>。

肝静脈経路でIVH reservoirを留置し、経過良好であった一例を経験したので報告した。通常の静脈ルートが利用出来ない場合に代用手段として有用と思われた。

## 文 献

- 1) Kaufman JA, Greenfield AJ, Fitzpatrick GF.: Transhepatic cannulation of the inferior vena cava. *J Vasc Interv Radiol* 2: 331-334, 1991
- 2) Pieters PC, Dittrich J, Prasad U, et al: Acute Budd-Chiari syndrome caused by percutaneous placement of a transhepatic inferior vena cava catheter. *J Vasc Interv Radiol* 8: 587-590, 1997
- 3) Crummy AB, Carlson P, McDermott JC, et al: Percutaneous

transhepatic placement of a Hickman catheter. *Am J Roentgenol* 153: 1317-1318, 1989

- 4) Shim D, Lloyd TR, Beekman RH III Transhepatic therapeutic cardiac catheterization: a new option for the pediatric interventionalist. *Catheter Cardiovasc Interv* 47: 41-45, 1999

- 5) Andrews JC, Walker-Andrews SC, Ensminger WD. Long-term central venous access with a peripherally placed subcutaneous infusion port: initial results. *Radiology* 176: 45-47, 1990