The University of Osaka
Institutional Knowledge Archive

| | |
|---|---|
| Title | 原発性骨・軟部腫瘍のMRI |
| Author(s) | 内田, 政史 |
| Citation | 日本医学放射線学会雑誌. 1990, 50(6), p. 637-648 |
| Version Type | VoR |
| URL | https://hdl.handle.net/11094/18939 |
| rights | |
| Note | |

*The University of Osaka Institutional Knowledge Archive : OUKA*

https://ir.library.osaka-u.ac.jp/

The University of Osaka

日本医放会誌：50（6），637—648，1990（平2）

# 原発性骨・軟部腫瘍のMRI

久留米大学医学部放射線医学教室（主任：大竹　久教授）
内　田　　政　史

（平成2年1月12日受付特別掲載）
（平成2年4月5日最終原稿受付）

# MR Imaging of Primary Bone and Soft Tissue Tumors

Masafumi Uchida
Department of Radiology, Kurume University School of Medicine
(Director: Prof. Hisashi Ohtake)

*Research Code No. : 505, 522*

*Key Words : MR Imaging, Bone and soft tissue tumor*

MR imaging of 131 cases with pathologically confirmed primary bone and soft tissue tumors were studied. They included 44 bone tumors (25 benign tumors, 19 malignant tumors) and 87 soft tissue tumors (55 benign tumors, 32 malignant tumors). MR imaging was performed on 0.5T, superconductive magnet system. All tumors were evaluated with T1-weighted, T2-weighted and STIR images. In some cases, contrast enhanced MR imaging with Gd-DTPA was applied.

MR imaging was proving to be a valuable technique in the evaluation of patients with primary bone and soft tissue tumors. MR imaging was superior to the other modalities in delineating the extent of the tumor and their relation to surrounding structures in all cases. However, plain radiography and CT were more useful for evaluation of calcification, ossification, cortical destruction and endosteal/periosteal reaction than MR imaging. Direct sagittal and coronal images from MR imaging added accurate assessment for the relation between the tumor and their adjacent structures.

MR imaging was of limited value in distinguishing benign from malignant tumors with the demonstration of tumor structures only, especially soft tissue tumors. But in bone and soft tissue tumors which have specific morphologic features and intensity patterns, MR imaging was very useful for diagnosis.

## 1. はじめに

MRIは近年広い分野にわたり応用されており，骨・軟部領域においても，有用性の高いことが知られている．MRIは骨皮質自体は無信号となるが，優れた組織コントラスト分解能により骨髄内病変や骨外病変を鮮明に描出する．また軟部組織の描出にも優れ，筋肉や脂肪組織および血管，靱帯，腱などの識別が可能である．さらにMRIは任意の断面を容易に撮像でき，種々の解剖学的構造や病変部の詳細な情報が得られる．とくに心拍・呼吸性アーチファクトの少ない四肢・頭頸部領域においては，画像劣化も少なく有用である．

従来，骨・軟部腫瘍の診断は単純X線写真，US，CT，ゼロラジオグラフィ，血管造影などが主な検査法として行われてきたが，満足すべき情報が得られない場合が多かった．

今回われわれは，骨・軟部腫瘍131例にMRIを施行し，その存在・質的診断に有用な所見を得たので，若干の文献的考察を加えて報告する．

Table 1 Histopathologic Diagnoses in the Patients Examined

| Bone tumor | | | | Soft tissue tumor | | | |
|---|---|---|---|---|---|---|---|
| Benign (11) | | Malignant (19) | | Benign (55) | | Malignant (32) | |
| ・Giant cell tumor | 3 | ・Multiple myeloma | 7 | ・Hemangioma | 11 | ・Rhabdomyosarcoma | 9 |
| ・Hemangioma | 2 | ・Osteosarcoma | 5 | ・Lipoma | 8 | ・Malignant fibrous histiocytoma | 5 |
| ・Osteoma | 2 | ・Chondrosarcoma | 3 | ・Schwannoma | 7 | ・Malignant schwannoma | 4 |
| ・Osteochondroma | 1 | ・Malignant lymphoma | 2 | ・Lymphangioma | 6 | ・Leiomyosarcoma | 3 |
| ・Enchondroma | 1 | ・Malignant fibrous histiocytoma | 1 | ・Ganglion | 6 | ・Synovial sarcoma | 3 |
| ・Osteoid osteoma | 1 | ・Ewing's sarcoma | 1 | ・Neurofibroma | 3 | ・Liposarcoma | 2 |
| ・Benign fibrous histiocytoma | 1 | | | ・Desmoid | 2 | ・Fibrosarcoma | 1 |
| | | | | ・Giant cell tumor of tendon sheath | 2 | ・Malignant mesenchymoma | 1 |
| | | | | ・Mesothelioma | 2 | ・Clear cell sarcoma | 1 |
| Tumorous conditions of bone (14) | | | | ・Paraganglioma | 1 | ・Round cell sarcoma | 1 |
| ・Bone cyst | 4 | | | ・Leiomyoma | 1 | ・Extraskeletal Ewing's sarcoma | 1 |
| ・Aneurysmal bone cyst | 4 | | | ・Pigmented villo-nodular synovitis | 1 | ・Malignant teratoma | 1 |
| ・Histiocytosis X | 3 | | | ・Xanthogranuloma | 1 | | |
| ・Fibrous dysplasia | 2 | | | ・Angiomyolipoma | 1 | | |
| ・Hyperparathyroidism (Brown tumor) | 1 | | | ・Myxoma | 1 | | |
| | | | | ・Teratoma | 1 | | |
| | | | | ・Myositis ossificans | 1 | | |

## 2. 対象および方法

対象は久留米大学病院 MRI 室にて経験し，生検または手術により組織学的に診断された骨・軟部腫瘍131例である．その内訳は Table 1 に示すように原発性骨腫瘍30例（良性11例，悪性19例），骨腫瘍類似疾患14例，軟部腫瘍87例（良性55例，悪性32例）である．

MRI は島津製超電導型 SMT-50（0.5T）を用い，撮像画像は T1強調 SE 像400～500/29～48/3（TR/TE/excitations），プロトン画像1,500～2,000/35/2（TR/TE/excitations），T2強調 SE 像1,500～2,000/80～100/2（TR/TE/excitations），short TI IR法（以下STIR）IR：1,500～2,000/100/35～40/1（TR/TI/TE/excitations）である．スライス厚は10mm で，マトリックスは128～256×256である．撮像部位に応じ各種サーフェイスコイルを使用し，病変の部位，形状などによりそれぞれ撮像法および撮像方向を選択した．また，Gd-DTPA による造影 T1 強調像も適宜併用した．

尚，MRI 読影は 2 人の放射線科専門医で行い，骨腫瘍に関しては読影時に単純 X 線写真を参考にした．

## 3. 検討項目および結果

### 1）腫瘍進展の判定

MRI を施行した骨・軟部腫瘍のうち手術例について腫瘍進展の判定を行った．手術の施行された骨腫瘍（骨腫瘍類似疾患を含む）29例（良性20例，悪性 9 例）については骨外進展の有無，軟部腫瘍54例（良性33例，悪性21例）については周囲組織（筋肉，脂肪，骨）への進展の有無について検討した（Table 2）．

進展の判定は，骨腫瘍では皮質を破り骨周囲へ突出したものを進展有りとし，軟部腫瘍では筋肉，脂肪については腫瘍の組織内部への明らかな突出をみるもの，または筋肉，脂肪組織内に腫瘍の一部または全体が存在し，その境界が不明瞭なものを進展有りとし，腫瘍と各組織が接していても，境界が明瞭なものは進展なしとした．骨については皮質を破り腫瘍が骨内部へ突出したもの，あるいは腫瘍と接している骨内部に信号変化を来したものを進展とした．

正診率は骨腫瘍では良・悪性ともに100%，軟部腫瘍では良性で91%，悪性で81%であった．代表例を Fig. 1 に示す．

### 2）腫瘍の良・悪性の鑑別

Table 2　Extent of Adjacent Tissue Involvement
—MR Correlation with Operative Findings—

| Bone tumor | | | |
|---|---|---|---|
| 1) Benign (n=20) | | | |
| | | Operative findings | |
| | | Extent(+) | Extent(−) |
| MRI | Extent(+) | 2 | 0 |
| | Extent(−) | 0 | 18 |
| 2) Malignant (n=9) | | | |
| | | Operative findings | |
| | | Extent(+) | Extent(−) |
| MR | Extent(+) | 9 | 0 |
| | Extent(−) | 0 | 0 |

| Soft tissue tumor | | | |
|---|---|---|---|
| 1) Benign (n=33) | | | |
| | | Operative findings | |
| | | Extent(+) | Extent(−) |
| MRI | Extent(+) | 2 | 1 |
| | Extent(−) | 2 | 28 |
| 2) Malignant (n=21) | | | |
| | | Operative findings | |
| | | Extent(+) | Extent(−) |
| MRI | Extent(+) | 13 | 2 |
| | Extent(−) | 2 | 4 |

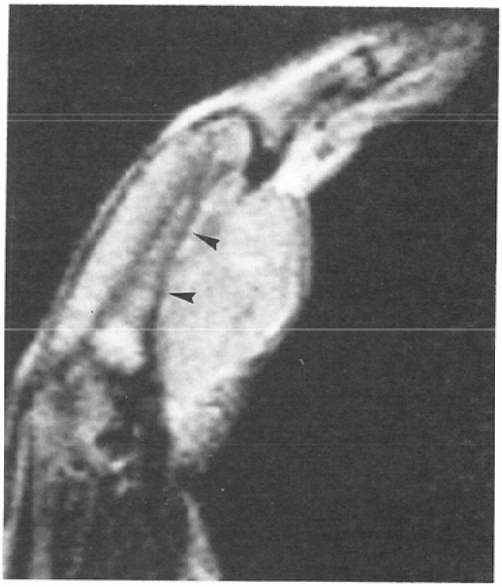

Fig. 1　Rhabdomyosarcoma 20-year-old male. T2-weighted image (SE 1,700/92) shows a high intensity homogeneous tumor in the left second finger. Extensive invasion of proximal phalanx is seen as a change in bone marrow intensity (arrow heads).

Table 3　MR Imaging Appearance of Tumor Structures

| MR Appearance | No. | | | |
|---|---|---|---|---|
| | Bone tumor | | Soft tissue tumor | |
| | Benign | Malignant | Benign | Malignant |
| Border | | | | |
| Clear | 19 | 0 | 39 | 3 |
| Unclear | 6 | 19 | 16 | 29 |
| Total | 25 | 19 | 55 | 32 |
| Low intensity rim | | | | |
| (+) | 13 | 0 | 25 | 1 |
| (−) | 12 | 19 | 30 | 31 |
| Total | 25 | 19 | 55 | 32 |
| Homogeneity | | | | |
| Homogeneous | 14 | 0 | 31 | 2 |
| Heterogeneous | 11 | 19 | 24 | 30 |
| Total | 25 | 19 | 55 | 32 |

MRI で描出された骨・軟部腫瘍の辺縁と内部性状による良・悪性の鑑別を試みた．各種瘍の性状は Table 3 に示すとおりである．

骨腫瘍では，良性例で境界が明瞭なものが多く(19例/25例)，全周性 low intensity rim を有するものが約半数にみられ（13例/25例），内部性状は均一なものがやや多い傾向(15例/25例)にあった．悪性例では全例が境界不明瞭であり，全周性 low intensity rim を有するものは1例もなかった．内部性状も全例不均一であった．

軟部腫瘍では，良性例で境界明瞭なものが多い傾向（39例/55例）にあり，全周性 low intensity rim を有するものがやや多くみられ(25例/55例)，内部均一なものがやや多い傾向にあった(31例/55例)．悪性例では境界不明瞭なものが大多数を占め(29例/32例)，全周性 low intensity rim を有するものは1例のみであり，大多数で内部性状も不均

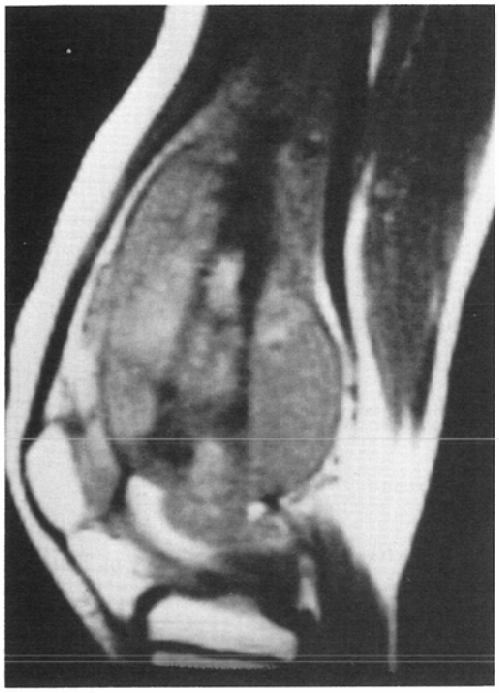

a

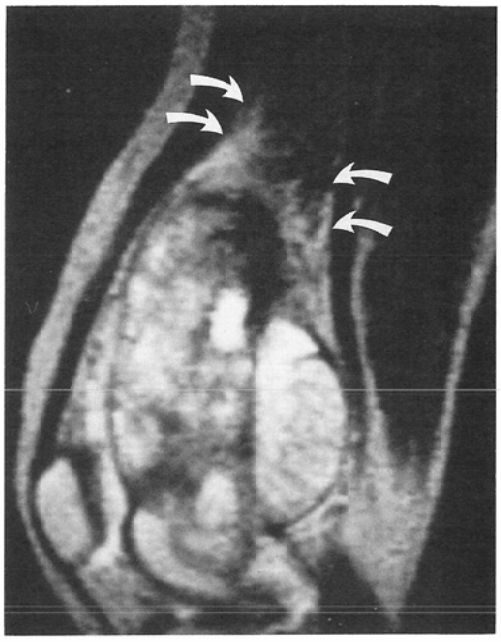

b

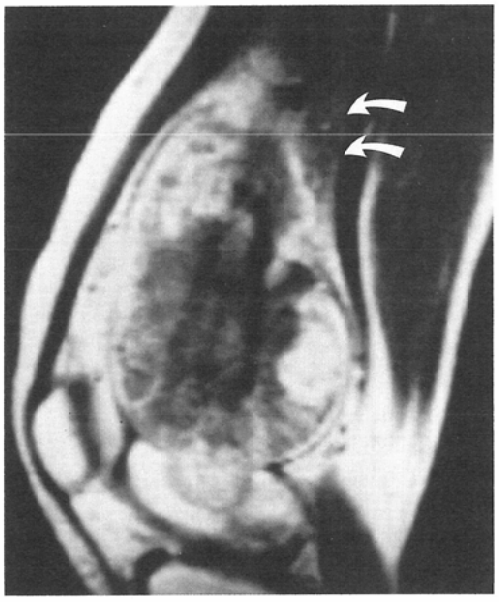

c

Fig. 2 Osteosarcoma 9-year-old female

a) T1-weighted image (SE 460/35) shows a large heterogeneous tumor with soft tissue invasion in the right thigh. These findings indicate the tumor to be malignant. b) Soft tissue invasion and reactive change of muscle are seen as a high intensity area on the T2-weighted image (SE 2,000/100) (curved arrows). c) After Gd-DTPA administration, there is no definite enhanced reactive change in the muscle (curved arrows).

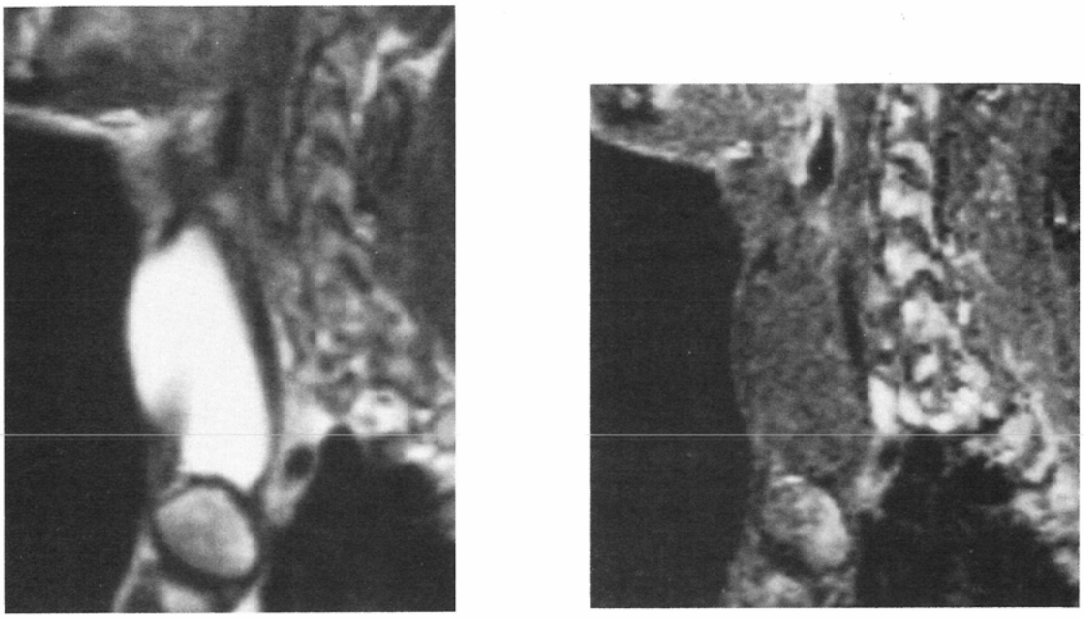

a　b

Fig. 3　Lipoma 40-year-old male
a) Well demarcated homogeneous high intensity tumor in anterior portion of the neck is noticed on the T1-weighted image (SE 460/35). b) On STIR (IR 1,500/100/40), this tumor is found to be a low intensity area.

一であった（30例/32例）．なお骨・軟部腫瘍ともに low intensity rim を有するものは，いずれも境界は明瞭であった．代表例を Fig. 2 に示す．

**3）MRI 所見と病理像の比較**

MRI は各撮像法による信号強度によりある程度の組織特性がわかり，これを応用し，腫瘍の病理組織を推定でき，症例によっては診断に有用であった（Table 4）．

通常，充実性の腫瘍は T1 強調像で低信号，T2 強調像で高信号を呈する．T1, T2 強調像で高信号を呈する腫瘍としては，脂肪腫があり，その組織像では腫瘍内脂肪，腫瘍内出血，腫瘍内粘液部などが見られた．これらの症例を Fig. 3，4 に示す．

T1，T2強調像で低信号を呈する腫瘍としては骨腫，色素性絨毛結節性滑膜炎があり，組織像では腫瘍内骨化，石灰化，線維成分などがみられた．代表例を Fig. 5，6 に示す．

**4）疾患別の特徴ある所見**

各腫瘍の信号強度，描出された形態などより，診断に有用であった症例を認めた．

Table 4　Signal Intensity of the Tissue on MR Imaging

| | T1WI | T2WI |
|---|---|---|
| Fibrosis<br>Calcification, Bone<br>$Fe^{++}$ | Low | Low |
| Edema<br>Tumor<br>Inflammation | Low | High |
| Necrosis*<br>Cyst<br>Water | Very low | Very high |
| Fat | High | Slightly high |
| Mucoprotein | High | Very high |
| Hemorrhage* | High | High |

*Variable Intensity Pattern by Age of the Lesion

（1）骨腫瘍

① 動脈瘤様骨嚢腫（Fig. 7）

腫瘍内に多胞性変化をきたし，隔壁を認めるとともに，嚢胞性病変部に fluid-fluid level を呈することが多かった．

② 類骨骨腫（Fig. 8）

Fig. 4 Schwannoma 42-year-old female. T1-weighted coronal image (SE 460/35) shows tumor in the right leg as a slightly higher intensity area than the surrounding muscle. The very high intensity area in the superior portion of the tumor is a hemorrhage.

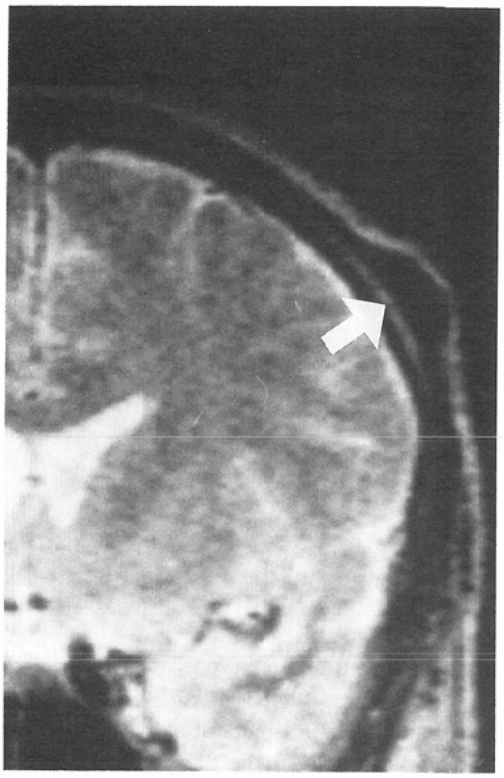

Fig. 5 Osteoma 51-year-old female. T2-weighted image (SE 2,000/100) shows a very low intensity tumor. Intensity of the tumor is almost the same as that of the outer layer of the skull (arrow).

T1, T2強調像でともに低信号に描出される周辺硬化像（wide sclerotic rim）および内部に nidus の描出が可能であった.

③ 椎体血管腫（Fig. 9）

腫瘍内に線状，索状陰影を認め，T1強調像で斑状に軽度高信号から高信号を呈することが多かった．Gd-DTPA 使用で腫瘍全体に造影効果が強かった.

(2) 軟部腫瘍

① 筋肉内血管腫（Fig. 10）

血管腫の中で筋肉内血管腫は比較的特徴的所見を呈する．肝など他領域の血管腫と同様に T2強調像で強度高信号を示すとともに，T1強調像で周囲脂肪による高信号域を認め，腫瘍内には serpiginous pattern と呼ばれる高信号の蛇行状線状影を認める場合が多かった．また，長期罹患患者では癈用性の周囲筋肉の限局性萎縮を伴う例もあった.

② 神経鞘腫（Fig. 11）

卵円形か紡錘形の境界明瞭な被膜を有する腫瘍で，T1強調像にて軽度高信号を示す場合があった．症例によっては神経との連続性の描出が可能であった.

③ ガングリオン（Fig. 12）

関節近傍に発生する円形か卵円形の嚢胞性病変で，内部に粘液成分を有し，T1強調像にて高信号を呈する例もみられた.

## 4. 考　察

正確な腫瘍の描出は診断および治療に欠かかすことができない．骨・軟部腫瘍の描出のために従来単純 X 線写真，ゼロラジオグラフィ，US, CT, 血管造影など多くの検査法が用いられてきた．近

年MRIが出現し多くの領域にわたり応用されているが，骨・軟部腫瘍においてもその有用性が認められてきている[1)~3)]．

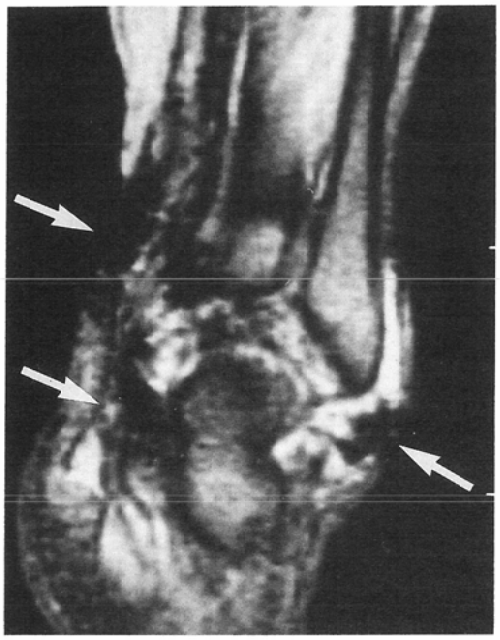

Fig. 6 Pigmented villonodular synovitis 47-year old female. T2-weighted coronal image (SE 1, 700/100) shows a heterogeneous tumor in the left ankle joint. Pigmentations of hemosiderin can be seen as very low intensity areas (arrows).

骨腫瘍では，診断は単純X線写真が最も有用であり，細かな骨膜反応，微細な骨梁変化，硬化像，小さな石灰化などMRIでは捉えにくい所見を描出することができる．しかしMRIは，腫瘍の正確な広がり，すなわち腫瘍の骨髄内進展，骨内skip lesion，骨外進展の描出において非常に優れている[4)5)]．また単純X線写真で診断の困難な症例においては，MRIはその信号強度により内部組織性状の推察に役立ち，診断に有用な情報をもたらす．

軟部腫瘍では，MRIはCTより組織コントラストに優れ，腫瘍の局在と周囲組織との関係の把握に有用である[6)9)]．

**(1) 腫瘍進展の判定**

MRIによる腫瘍進展の判定を，手術の施行された骨・軟部腫瘍83例に行った．骨腫瘍では良・悪性とも正診率100%であり，腫瘍の骨外進展を全例にて正確に描出することが可能であった．成人の場合，通常骨髄は脂肪髄によりT1強調像にて高信号を呈するため，MRIでは一般に低信号に描出される骨髄内腫瘍を明確に描出し，骨内のskip lesionも捉えうる[9)]．骨外進展の描出にはT2強調像が有用であり，一般に高信号に描出される腫瘍では，骨髄内の残存骨成分をまだ含んだ腫瘍部より，純粋の腫瘍組織よりなる骨外進展部はさらに高信号に描出されると言われ，低信号を呈する筋

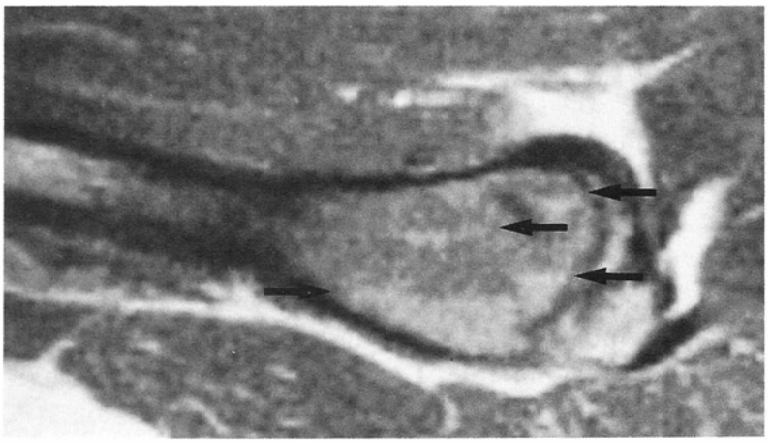

Fig. 7 Aneurysmal bone cyst 37-year-old female. T1-weighted sagittal image (SE 500/29) shows a multi-cystic tumor in the left femur. Fluid-fluid levels within cyctic cavities are indicated (arrows).

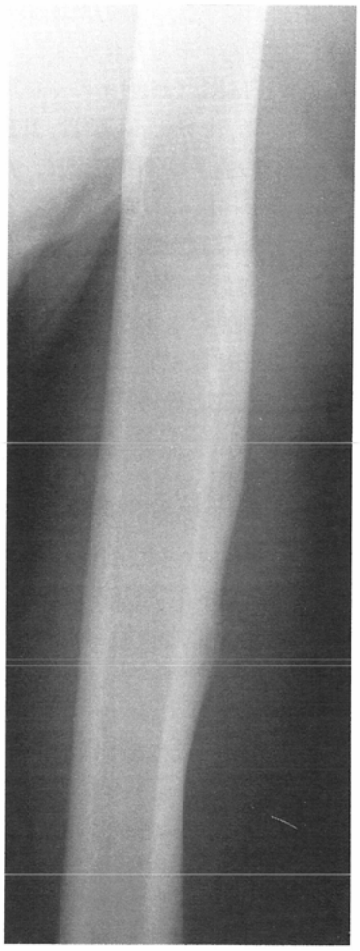

a

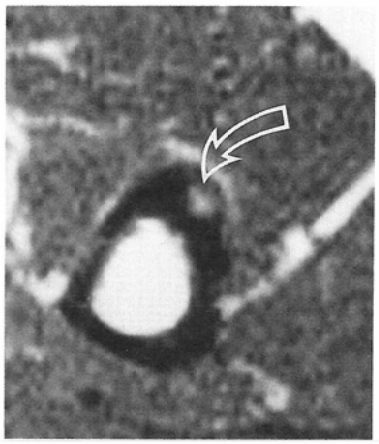

b

Fig. 8 Osteoid osteoma 22-year-old male
a) Plain radiography of the left humerus. Wide sclerotic change is showed in the diaphysis. b) T1-weighted image (SE 400/48) demonstrates nidus as a high intensity area surrounding the vicinity where sclerotic change has occurred (curved arrow).

肉ともコントラストよく区別できるためその広がりが明瞭となる[10]．また，骨皮質はT1，T2強調像で，ともに無信号であるため，骨外進展の有無判定の良い指標となる．STIR法では脂肪信号を抑制し，病変部をより高信号に描出できるため，骨髄内，骨外進展のいずれも有用であった．

軟部腫瘍では骨腫瘍より正診率は低く，良性で91%，悪性で81%であった．この理由として，①骨腫瘍のように高信号に描出される骨髄，無信号に描出される骨皮質という指標がないこと，②良性でも辺縁が不整で周囲組織との関係がはっきりしない例や，悪性でも被膜を有し境界明瞭で進展がないようにみられる例が骨腫瘍より多く存在するなどのためと考えられた．

骨腫瘍の骨外進展部や軟部腫瘍の周辺にしばしばみられる浮腫や炎症による反応性変化部は，T2強調像で高信号を呈し，腫瘍進展部との鑑別が困難となる場合がある[1]．このような場合にはGd-DTPAを併用すると腫瘍充実部は強く造影されることが多いのに比べ，反応性変化部は腫瘍充実部に比しその造影効果は弱く，とくに浮腫はほとんど造影されないことが多いため，両者の鑑別はある程度可能となる．周囲の強い反応性変化は悪性腫瘍を示唆することが多いと言われ[10]，腫瘍の正確な進展範囲や周囲組織との関係の描出にGd-DTPAは有用と考えられた．

**(2) 腫瘍の良・悪性の鑑別**

MRIにより描出された形態による良・悪性の鑑別においては，骨腫瘍の悪性例は全例境界不明瞭で，low intensity rimをもたず，内部不均一で

Fig. 9　Vertebral hemangioma 63-year-old female. T1-weighted image (SE 460/35) shows mottled increased intensity area in a vertebral body.

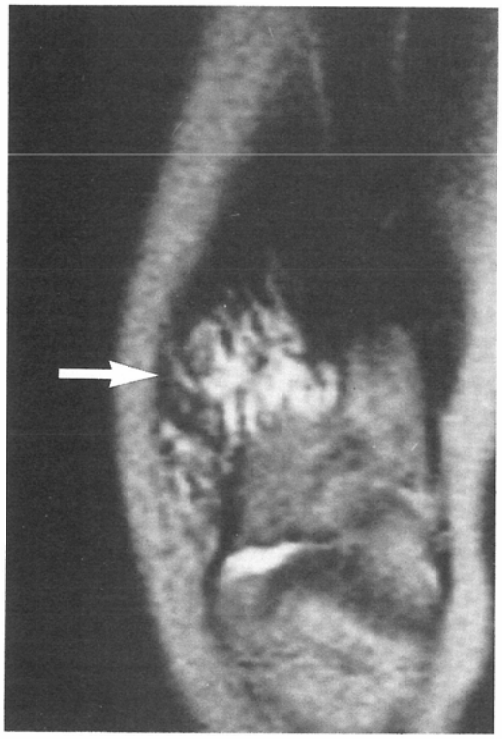

Fig. 10　Intramuscular hemangioma 17-year-old female. T2-weighted image(SE 1800/90) shows a very high intensity tumor with a serpiginous pattern in the right thigh (arrow).

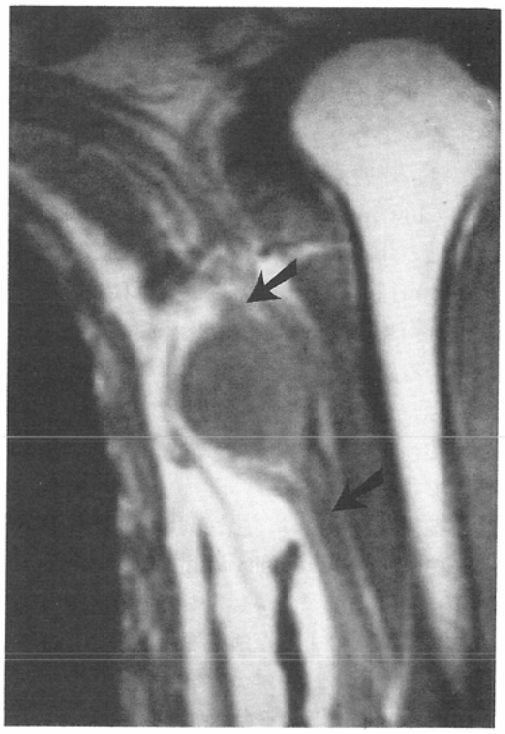

Fig. 11　Schwannoma 53-year-old female. T1-weighted image (SE 460/35) shows a low intensity homogeneous tumor in the left axilla. Medianus is continuous with the tumor and clearly seen as a low intensity linear structure (arrows).

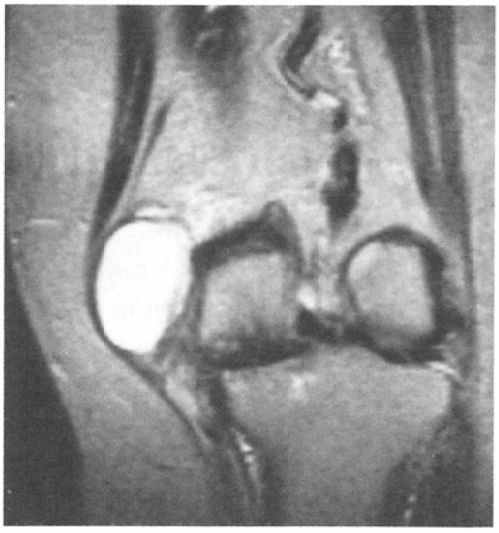

Fig. 12　Ganglion 77-year-old female. T2-weighted image (SE 2,000/100) shows a very high intensity homogeneous tumor in the left knee Joint.

あった．これは悪性例の形態的特徴と考えられた．しかしながら良性例においても境界不明瞭なものが24%，low intensity rimをもたないものが48%，内部不均一なものが44%あるので，特に良性例においては，形態による鑑別には注意が必要と考えられた．low intensity rimは，腫瘍を取り囲む正常骨髄との間に見られる細い線状の低信号部であり，これは腫瘍周囲の反応性硬化部にあたる．一般にこれが見られる場合は良性腫瘍を示唆するとされている．しかし今回の検討では良性腫瘍でもMRI上全周性low intensity rimを認めない例も48%に認めており，必ずしも良性全例にてみられる所見ではなかった．

軟部腫瘍においては，悪性例は大部分の症例で境界不明瞭，low intensity rimをもたず内部性状は不均一であった．しかしながら良性例でも骨腫瘍よりさらにこのような所見を呈する例が多く見られ鑑別が困難であった．軟部腫瘍においてのlow intensity rimは，全周性の線維性被膜にあたる．神経鞘腫，脂肪腫などではこの被膜が描出されることが多かったが，同じ良性腫瘍でも血管腫やリンパ管腫ではほとんど認められず，またこれらの腫瘍では境界不明瞭で内部不均一なことが多く，鑑別を困難にした．軟部腫瘍では骨腫瘍よりも腫瘍の良・悪性の性状にオーバーラップが多く，MRIで描出された形態による鑑別には問題点が多い．

**(3) MRI所見と病理像の比較**

Table 4に示すようにMRIでは各撮像法による信号強度により，ある程度組織特性を示すと考えられる．線維成分，石灰化，骨化，鉄沈着はT1強調，T2強調像でともに低信号に描出される[3)13)14)]．腫瘍周囲のlow intensity rimは反応性硬化や線維性被膜によるものであり，これはその形態からある程度推察することができるが，石灰化・骨化は単純X線写真，CTを併用しないと他の低信号を呈するものと鑑別困難な場合がある．また微小な石灰化・骨化はMRIでは認められないことがあり，これらの描出にはCTの方が有用である．

通常の腫瘍はT1強調像で低信号，T2強調像で高信号を呈するが，浮腫や炎症も同様の信号強度を示す．嚢胞も同じような信号強度を示すことがあるが，この場合Gd-DTPAを併用すれば，嚢胞の内部は全く造影されないため，充実性腫瘍とは鑑別可能となる．Gd-DTPAを併用すると腫瘍内の嚢胞性変化や完全な壊死部は造影されないため，その描出をより鮮明にすることができる．出血・血腫，脂肪，蛋白含量の多い粘液などは，通常T1，T2強調像でともに高信号に描出される(出血・血腫は時間により他の信号強度をとることもあり注意を要する)[15)~17)]．脂肪信号を抑制するSTIR法を併用すると脂肪は低信号に描出されるので，血腫のある時期を除けば脂肪の同定は可能となるが，出血・血腫と蛋白含量の多い粘液部とはMRIのみでは鑑別困難な場合がある．

腫瘍自体の信号強度については血管腫では肝内血管腫などと同様に，T2延長が他の充実性腫瘍より強く，T2強調像にて強度高信号に描出され[18)]，ある程度の推察は可能であった．また，リンパ管腫も同様のパターンを呈するとされる[19)]．両者の鑑別にはGd-DTPAによる造影が有用であり，リンパ管腫では造影効果が弱い．血管腫とリンパ管腫は形態上はむしろ悪性を示唆させるが，その信号強度により鑑別可能である．色素性絨毛結節性滑膜炎は，腫瘍内部に鉄の沈着を伴い，T1，T2強調像にて低信号に描出される部位が認められると言われており，特徴的像を呈していた[20)]．他の腫瘍ではT1，T2値はオーバーラップが多く，腫瘍自体の信号強度による鑑別は不可能であった．

**(4) 疾患別の特徴ある所見**

各腫瘍の信号強度のみからは，脂肪腫，血管腫，リンパ管腫以外はほとんど推察不可能であるが，描出された形態を合わせると診断が可能となる症例も少なからず経験した．

骨腫瘍

① 動脈瘤様骨嚢腫は骨端部に発生する膨隆性の多胞性嚢胞性腫瘍で，その内部はほとんど血液よりなる．MRIでは多胞性病変を明瞭に描出し，内部隔壁とともに多くの例で嚢胞内にfluid-fluid levelを認めることができた．fluid-fluid levelは嚢胞内血液成分が主に血液成分と血漿成分に分離し

た時に認められる現象と言われ[21)~23)]，MRI検査のように比較的長く静止した状態を保つ間に形成され，組織コントラストの良いMRIはCTより鋭敏にfluid-fluid levelを描出可能であった．我々の経験した4例の動脈瘤様骨嚢腫のうち3例にfluid-fluid levelを認め，比較的特徴的所見と思われた．

② 類骨骨腫は幅広い硬化縁と内部のnidusを有する良性骨腫瘍である．MRIでは硬化縁をT1，T2強調像でともに低信号に描出し，内部のnidusを明瞭に描出することができた．

③ 椎体内血管腫は，MRIにて内部の線状・索状構造とともに，腫瘍内の脂肪成分によりT1強調像にて斑状に軽度高信号から高信号を呈することがあり，診断に有用であった[24)]．

軟部腫瘍

① 筋肉内血管腫は，MRIでかなり特徴的所見を呈した．周囲に脂肪浸潤を伴うため，T1強調像で腫瘍周囲に高信号域を認め，腫瘍内部には高信号のserpiginous patternと呼ばれる蛇行した線状影がみられる．腫瘍内の脂肪，または腫瘍血管内の血栓がその原因と言われている．また，腫瘍周囲筋肉の萎縮を伴う場合があり，これは腫瘍の存在・増大による筋肉の萎縮および疼痛による廃用性萎縮がその原因と思われている[25)~27)]．

② 神経鞘腫は末梢神経由来の腫瘍で被膜を有し，大きくなると内部に出血や嚢胞性変化を来たしやすい．今回7例の神経鞘腫にMRIを施行し，全例に被膜を認め，内部変化の描出も可能であった．2例では神経と腫瘍との連続性が証明でき，神経性腫瘍の診断が可能であった．また，3例はT1強調像にて腫瘍部の信号が，筋肉より明らかに高信号に描出されていた．神経鞘腫はときにその細胞内に多くの脂肪成分を含むことが報告されており，信号変化は脂肪成分の関与による可能性が考えられている[28)~30)]．

③ ガングリオンは関節近傍に発生する内部に粘調な液体を含む嚢胞性病変である[31)]．MRIはその局在および形態を明瞭に描出でき，内部の粘液の性状によってはT1強調像で高信号に描出される症例もあり診断に有用であった．

骨・軟部腫瘍においてMRIは局在，進展範囲の描出に優れていた．しかし形態からの良・悪性の鑑別には問題点が多くさらに検討する必要があると思われた．信号強度によりある程度の組織特性の推察が可能であり，描出された形態と合わせ，MRIによる診断の可能な症例もみられた．骨腫瘍良性例ではMRIは必ずしもその診断には必要ではなかったが，骨腫瘍悪性例や軟部腫瘍において，その正確な描出は他検査法に勝り，治療方針の決定や治療効果判定に有用であった症例がほとんどであった．さらに軟部腫瘍においては，MRIによる診断は重要であると考えられ，今後さらに症例を重ね検討したい．

## 結　語

1）骨・軟部腫瘍131例にMRIを施行し，その有用性を検討した．

2）任意の撮像方向が得られることより，腫瘍の形態，周囲との関係をより明確に描出し，腫瘍の外部進展の判定に有用であった．

3）MRIで描出された腫瘍の形態による良・悪性の鑑別はオーバーラップがかなりあり，特に軟部腫瘍においてその判定には注意が必要であった．

4）優れた組織コントラスト分解能により，ある程度組織学的特徴を推察でき，その形態と合わせ，診断に有用な症例を認めた．

5）骨・軟部腫瘍におけるMRIは，腫瘍の存在および質的診断に有用と思われた．

稿を終わるにあたり，御指導御校閲を賜りました大竹久教授に深く感謝の意を捧げますとともに，御助言を頂いた小金丸道彦助教授並びに直接御指導を頂いた西村　浩講師に深く感謝の意を表します．また，MRI臨床例に御協力頂いた整形外科の諸先生方に深謝致します．

本論文の要旨の一部は，第48回日本医学放射線学会総会にて発表した．

## 文　献

1）Aisen AM, Martel W, Braunstein EM, et al: MRI and CT evaluation of primary bone and soft-tissue tumors. AJR 146: 749—756, 1986

2）Sartoris DJ, Resnick D: MR Imaging of the musculoskeletal system. AJR 149: 457—467, 1987

3）Hudson TM, Hamlin DJ, Enneking WF, et al:

Magnetic resonance imaging of bone and soft tissue tumors: Early experience in 31 patients compared with computed tomography. Skeletal Radiol 13: 134—146, 1985
4) Zimmer WD, Berquist TH, McLeod RA, et al: Bone tumors: Magnetic resonance imaging versus computed tomography. Radiology 155: 709—718, 1985
5) Boyko OB, Cory DA, Cohen MD, et al: MR imaging of osteogenic and Ewing's sarcoma. AJR 148: 317—322, 1987
6) Cohen MD, Derosa GB, Kleiman M, et al: Magnetic resonance evaluation of disease of the soft tissues in children. Pediatrics 79: 696—701, 1987
7) Demas BE, Heelan RT, Lane J, et al: Soft-tissue sarcomas of the extremities: Comparison of MR and CT in determining the extent of disease. AJR 150: 615—620, 1988
8) Totty WG, Murphy WA, Lee JKT: Soft-tissue tumors: MR Imaging. Radiology 160: 135—141, 1986
9) Daffner RH, Lupetin AR, Dash N, et al: MRI in the detection of malignant infiltration of bone marrow. AJR 146: 353—358, 1986
10) 渋谷光柱, 田中 修, 大澤 忠：骨腫瘍 update 診断 2．放射線科の立場から—MRI と CT—，画像診断，7: 487—495, 1987
11) Beltran J, Simon DC, Katz W, et al: Increased MR signal intensity in skeletal muscle adjacent to malignant tumors: Pathologic correlation and clinical relevance. Radiology 162 l 251—255, 1987
12) Carr DH, Brown J, Bydder GM, et al: Gadolinium-DTPA as a contrast agent in MRI: Initial clinical experience in 20 patients. AJR 143: 215—224, 1984
13) Sundaram M, McGuire MH, Schajowicz F: Soft-tissue masses: Histologic basis for decreased signal (short T2) on T2 weighted MR Images. AJR 148: 1247—1250, 1987
14) Burk DL, Brunberg JA, Kanal E, et al: Spinal and paraspinal neurofibromatosis: Surface coil MR Imaging at 1. 5T. Radiology 162: 797—801, 1987
15) Dooms GC, Hricak H, Sollitto RA, et al: Lipomatous tumors and tumors with fatty component: MR Imaging potential and comparison of MR and CT results. Radiology 157: 479—483, 1985
16) Petterson H, Gillespy T, Hamlin DJ, et al: Primary musculoskeletal tumors: Examination with MR Imaging compared with conventional modalities. Radiology 164: 237—241, 1987
17) Petasnick JP, Turner DA, Charters JR, et al: Soft-tissue masses of the locomotor system: Comparison of MR Imaging with CT. Radiology 160: 125—133, 1986
18) 天沼 誠, 山内ひとみ, 丹下正一, 他：肝外原発の血管腫の MRI, 日本医放会誌, 48: 298—303, 1988
19) Siegel MJ, Glazer HS, St Amour TE, et al: Lymphangiomas in children: MR Imaging. Radiology 170: 467—470, 1989
20) Jelinek JS, Kransdorf MJ, Utz JA, et al: Imaging of pigmented villonodular synovitis with emphasis on MR Imaging. AJR 152: 337—342, 1989
21) 内田政史, 西村 浩, 藤本公則, 他：骨・軟部腫瘍の MRI—Fluid-Fluid Level を呈した疾患—, 画像診断, 9: 1090—1094, 1989
22) Hudson TM, Hamlin DJ, Fitzsimmons JR: Magnetic resonance imaging of fluid levels in an aneurysmal bone cyst and in anticoagulated human blood. Skeletal Radiol 13: 267—270, 1985
23) Beltran J, Simon DC, Levy M, et al: Aneurysmal bone cysts: MR Imaging at 1. 5T. Radiology 158: 689—690, 1986
24) Ross JS, Masaryk TJ, Modic MT, et al: Vertebral hemangiomas: MR Imaging. Radiology 165: 165—169, 1987
25) Cohen EK, Kressel HY, Perosio T, et al: MR Imaging of soft-tissue hemangiomas: Correlation with pathologic findings. AJR 149: 765—768, 1987
26) Yuh WTC, Kathol MH, Sein MA, et al: Hemangiomas of skeletal muscle: MR findings in five patients. AJR 149: 765—768, 1987
27) 内田政史, 西村 浩, 安陪等思, 他：筋肉内血管腫の MRI, 臨床画像, 5: 80—85, 1989
28) 内田政史, 西村 浩, 安陪等思, 他：Schwannoma の MRI, 日磁医誌, 9: 107—113, 1989
29) Cohen LM, Schwartz AM, Rockoff SD: Benign schwannomas: Pathologic basis for CT inhomogeneities. AJR 147: 141—143, 1986
30) Levine E, Huntrakoon M, Wetzel LH: Malignant nerve-sheath neoplasms in neurofibromatosis: Distinction from benign tumors by using imaging techniques. AJR 149: 1059—1064, 1986
31) 南部敏和, 篠原正裕, 荻野利彦, 他：超音波断層による四肢ガングリオンの描出, 臨放, 34: 999—1003, 1989