The University of Osaka
Institutional Knowledge Archive

Title	気管,気管支領域における内視鏡的レーザー治療法
Author(s)	小野, 良祐; 池田, 茂人
Citation	日本医学放射線学会雑誌. 1982, 42(10), p. 961-968
Version Type	VoR
URL	https://hdl.handle.net/11094/18944
rights	
Note	

The University of Osaka Institutional Knowledge Archive : OUKA

https://ir.library.osaka-u.ac.jp/

The University of Osaka

気管，気管支領域における内視鏡的レーザー治療法

国立がんセンター病院放射線科
小　野　　良　祐
国立がんセンター病院内視鏡部
池　田　　茂　人

（昭和56年10月6日受付）
（昭和57年5月6日最終原稿受付）

Treatment of the Tracheobronchial Lesions by Laser Irradiation Via the Flexible Bronchofiberscope

Ryosuke Ono
Department of Radiology National Cancer Center Hospital
Shigeto Ikeda
Department of Endoscopy

Research Cord No.: *506*
Key Words: *Lung cancer, Flexible bronchofiberscope, Nd-YAG laser, Radiotherapy*

Ono of the important application of transbronchoscopic laser therapy is the last resort treatment of suffocating patients with progressive tracheal stenosis. YAG laser treatment is now prolonging the lives of these patients and enhancing the possibility of further surgery or radiotherapy.

Repeating unavoidable trials and errors in operating the instrument, we used the YAG laser on 10 patients with lung cancer, utilizing Laser irradiation 20 times from September 1980.

Finally, I would like to summarize the application of YAG laser on tracheobronchial lesions as follows:

1) Laser irradiation on tracheobronchial stenosis due to lung cancer is effective in relieving respiratory distress, enabling us to follow with other modalities such as radiotherapy or surgery.

2) The application of laser irradiation to stenosis due to scar tissue is not effective.

I. はじめに

近年，肺癌の診断技術と治療法の進歩は著しいものがあるが，その遠隔成績はまだ十分な成果が得られていないのが現況である．このように治癒率の低い肺癌の治療目的には，5年生存例，すなわち治癒例の増加と生存期間の延長の2つが考えられる．

外科[1)2)]および放射線治療[3)4)]は早期の症例に対して根治的治療の手段となりうるが，大部分の症例は治療時すでに治癒の見込のほとんどない進行癌である現状では，生存期間の延長，とくに生存状況の質の向上もまた重要な治療目的といえる．とくに，あらゆる治療が行われた後に，窒息による死が急速に迫っているような気道狭窄の肺癌においては，レーザー治療は生存のため最後のチャンスを与えるものである．

著者は Nd-YAG レーザーを気道狭窄による呼吸困難を訴えた肺癌に応用したので報告する．

II. 対象および方法

1. 対象

1980年9月より，現在まで Nd-YAG レーザー治療の対象となったのは，気道狭窄，閉塞をきたし，呼吸困難を訴えて来院した患者である．その内分けは肺癌6例，気管癌1例，気管支腺腫瘍2例，医原性傷害1例である．

2. 方法

麻酔は原則的には通常行なっている気管支ファイバースコープ検査に準じ，局麻下に行っている．時には poor risk の場合には，全身麻酔下で行うこともある．

Table 1 Above shows the insertion of optical fiber into bronchofiber scope and the Nd-YAG laser surgical unit behind.



装置は France ALM 社，YAG Medical 100とオプティカルファイバーである．Table 1, Fig. 1 ファイバーは石英ファイバーで，直径600μm, divergence angle は10°，透過率は約80%である．このファイバーはレーザー伝達の効率を上げるためシリコンでおおわれ，その周囲を石英ファイバーを保護する目的でテフロンでつつんである．使用した内視鏡は BF-ITR（オリンパス製）で，この吸引チャンネル内にオプティカルファイバーを挿入してレーザー照射を行った．

レーザー光の照射は装置によって自動的にプログラムされる．

Nd-YAG レーザーの赤外光線は，とくに目に危険がある．網膜への焦点化は重大な傷害を生じかねない．そこで患者，手術者，臨席者らの目の傷害からまもるために，内視鏡テレビジョンを使用しながら，内視鏡的レーザー治療を行っている．

III. 成　績

レーザー治療が行われた10例の概要と治療内容を Fig. 2 に示した．

1. 肺癌

6例の肺癌のうち，4例は気道狭窄，閉塞し，そのため窒息症状を呈した患者にレーザー治療を

1	Laser Type	Nd-YAG (wavelenght: 1.06microns-infrared)
2	Power of Laser	Maximum 100W at fibre outlet: adjustable up to 100W according to pulse duration
3	Divergence	10degrees approx
4	Exposur timing	0.2, 0.3, 0.5, 0.7, 1.0, 1.5, 2.0, Cont.
5	Laser emission control	Foot switch: two steps - first step ~ Gas flow second step ~ Laser emission Emission: Continuous ; pulse (at 4-minute intervals)
6	Visible guide beam	He-Ne Laser
7	Warning alarm	Buzzer (during laser emission)
8	Gas Jet Flow	Gas: Air, CO_2, N_2, N_2O etc. Flow: Continuous flow (flow rate adjustable) Pulse flow (function with foot switch)
9	Cooling System	Entirely compact unit built-in cooling system. No outside water source is required. water: 10L
10	Dimensions	600(L) x 700(D) x 1200(H) mm
11	Weight	approx. 200Kg
12	Power supply	220V 40A single-phase + ground 50/60HZ

Fig. 1 YAG medical 100 technical specifications.

Cace	Sex	Age	Diagnosis	Anesthèsia	Localization	No.of irradiation Laser W Sec Shot	Total Joul
1	M	58	squamous cell carcinoma	General		50 X 0.5 X 60 60 X 1.0 X123	8880
2	M	66	squamous cell carcinoma	Local		50 X 0.5 X 60 50 X 0.5 X 60	3000
3	M	57	squamous cell carcinoma	"		50 X 0.5 X 60	1500
4	M	67	squamous cell carcinoma	"		55 X 0.5 X 60 60 X 0.5 X 100 60 X 1.0 X 130 50 X 1.0 X 176	21250
5	F	59	squamous cell carcinoma	General		55 X 0.5 X 120 55 X 1.0 X 225	15375
6	M	42	adeno carcinoma	Local		60 X 0.5 X 56	1680
7	M	68	squamous cell carcinoma	"		60 X 1.0 X 136	8160
8	M	41	adenoido cystic carcinoma	"		60 X 1.0 X 138 60 X 0.5 X 86 60 X 0.5 X 115 50 X 0.5 X 233	20145
9	F	29	adenoido cystic carcinoma	General		50 X 0.5 X 182	4550
10	M	67	squamous cell carcinoma	Local		60 X 0.5 X 62 (30 X 3 sec)	1950

Fig. 2 Nd-YAG laser therapy in lung cancer.

行い，一時症状を改善して，根治的放射線治療の有力な補助的治療法となりえた．

2. 気管癌

起坐呼吸の状態の気管癌にレーザー治療を行い，気道確保がなされ，外科切除の適応範囲を拡大した．

3. 気管支腺腫瘍

外科切除が解剖学的に不可能で，放射線や抗癌剤に対して抵抗性を示す腺様嚢胞癌に対して，反復レーザー治療で気道確保を可能にした．

4. 医原性傷害

気管支の狭窄の原因が，気管支内腔面による繊維性，肉芽腫性によるものか，気管支の内壁の破壊による締めつけによる狭窄かを判断し，後者の場合はレーザー治療の適応外と考える．我々の1例は後者の場合であったため，レーザー治療が不成功に終った．

5. 症例

57歳の男性で，左 B^6b から発生した扁平上皮癌で肺門縦隔リンパ節転移があり，左主幹を狭窄していた．左肺剔除が行われ経過は良好であったが，術後10カ月目に断端部に再発し，起臥呼吸の状態で再入院となった．入院時の内視鏡所見Fig. 3 で左主幹の断端部から気管分岐部，右主幹から中幹にかけて腫瘤の露出を認め，右主幹の内腔は著しく狭窄していた．これに対し，気道狭窄をと

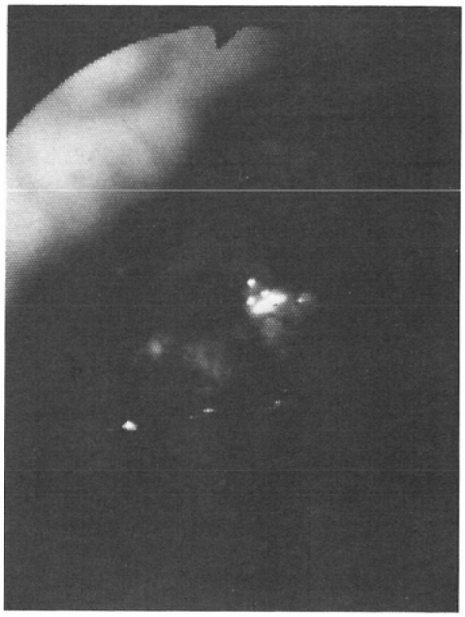

Fig. 3 The endoscopic examination showed a tumor growing in the stump of the left main bronchus, spreading into the carina and markedly narrowing the right main bronchus.

り気道確保の目的で Nd-YAG レーザー照射が行われた.

レーザー光から検者らの目の傷害をまもるために，池上通信が開発した小型の内視鏡テレビジョンを使用しながら内視鏡的レーザー治療を行った.(Table 2.)

Table 2 Lasertherapy is being performed, using an endoscope television set in order to protect-the eyes of the examiner from the laser beam.

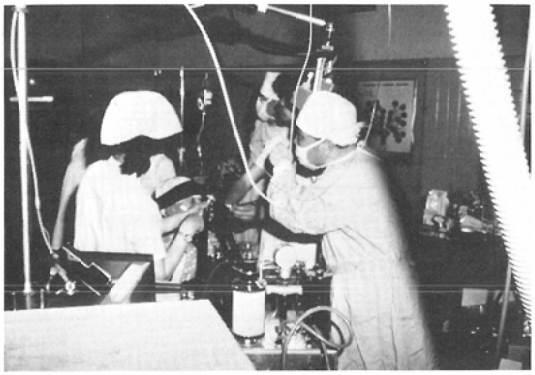

レーザー照射中の内視鏡所見 Fig. 4 で断端部から右主幹にかけて蛋白変性である白色と炭化が主体で，一部に黒化がみられた．レーザー照射後の内視鏡所見 Fig. 5 で蛋白変性が主体で，わずかに炭化が残っていた．内腔の狭窄もとれ，窒息症状も改善されたので，根治の目的で放射線治療を開始した.

放射線治療60Gy 後の内視鏡所見 Fig. 6 で左主幹の断端部には腫瘍の遺残もなく，さらに右主幹の狭窄も改善され，腫瘍の遺残も認められなかっ

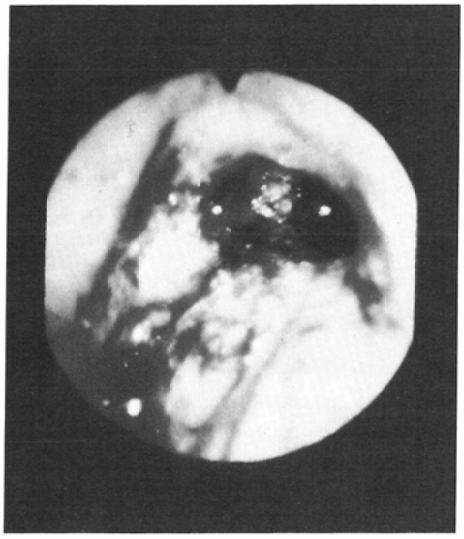

Fig. 4 An endoscopic photograph is during laser irradiation. The white area is protein degeneration and the black is mainly carbonization.

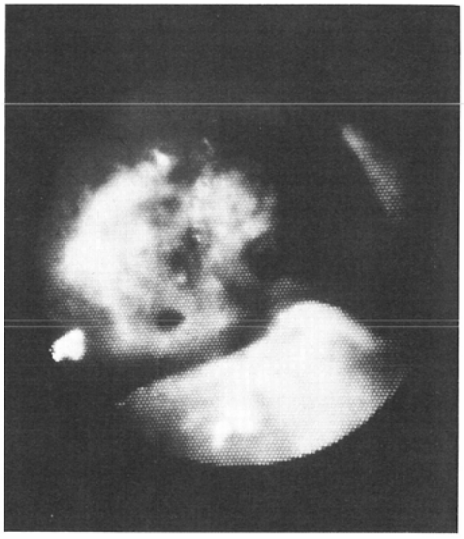

Fig. 5 An endoscopic photograph is after laser irradiation. The mast remarkable change is protein degeneration with little carbonization remaining. The stenosis of the lumen is relieved and ventilation is improved.

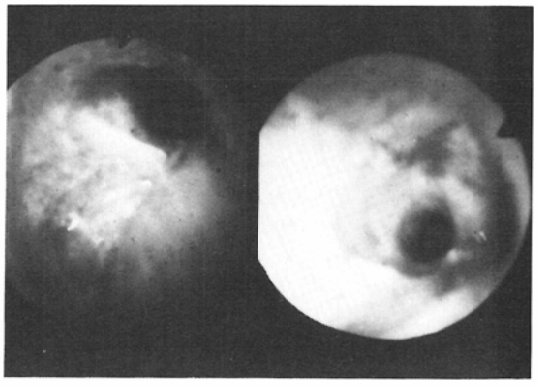

Fig. 6 This is an endoscopic photograph after radiotherapy. The stenosis of the right main bronchus is improved and residual tumor is not observed.

た．このように窒息症状を呈した患者にレーザー照射を行い，一時症状を改善して根治的放射線治療の有力な補助的治療法となりうる点である．

IV. 考　案

レーザーの医学への応用は，1960年代の初期では，細胞学や生化学の基礎分野と眼科学の臨床分野に限られていた．

Bronchology の領域では1979年，Godard[5] らが Flexible Bronchofiber scopy[6] を用いて，YAG レーザーを気管，気管支の領域に臨床的に使用したのが最初であり，我国では1980年に早川ら[7)8)]と，著者ら[9)10)]が肺癌に応用したのが最初である．

現在まで10例の少ない臨床経験から得られた結果について考案をくわえてみる．

1）肺癌

肺癌6例に対してレーザー治療を行った．症例は明確に2グループに分類される．それは治療を受けたことのない肺癌4例と，あらゆる治療，とくに肺切除が行われ，断端部に再発した肺癌2例である．

肺癌4例のうち2例はレーザー照射後肺切除が行われている．1例はレーザー照射前まで血痰がつづき，血痰を止める目的でレーザー治療が行われ，止血ができ，右肺下等切除が行われた．

他1例はネクローゼを伴ったポリープ状腫瘤でネクローゼをとりのぞいて生検をやりやすくする目的でレーザー治療が行われた．その生検の組織診ではレーザー光の照射範囲に血管内のフィブリン血漿の形成と充血を認めた．coagulation necrosis の組織像を呈し，大部分の範囲の組織像は adenocarcinoma の viable cell が認められ，生検の組織診としては有効であった．

残りの肺癌4例のうち2例は，共に太い気管支に発生した扁平上皮癌で気管から気管分岐部まで，がんの浸潤があり，そのために気道狭窄がおき，窒息症状を呈した．この症状を改善して，2例とも根治的放射線治療が行えた．このような症例に対してはレーザー治療は補助的手術となりえると考える．

肺癌4例のうち他2例は術後再発例である．術後再発2例について考案すると，1例は左下葉切除後の扁平上皮癌で断端部に再発し，左上幹入口部まで浸潤し，内腔をポリープ状の腫瘤で閉塞し，左肺の無気肺となった．この症例に放射線治療を行うために，照射野を決める目的でレーザー治療を行い，左肺の無気肺を改善して，根治的放射線治療が行われた．

他の1例は左肺剔除の扁平上皮癌で断端部に再発し，起臥呼吸の状態で再入院となった．入院時の内視鏡所見で左主幹の断端部から気管分岐部，右主幹から中幹にかけて腫瘍の露出を認めた．

右主幹の内腔は著しく狭窄し，そのために窒息症状を呈し，起臥呼吸の状態である．これに対し，気道狭窄をとり気道確保の目的でレーザー治療が行われた．内腔の狭窄もとれ，窒息症状も改善され，根治的放射線治療が行われた．このように窒息症状を呈した患者にレーザー治療を行い，一時症状を改善して，根治的放射線治療の有力な補助的手術となりうる点である．

国立がんセンター病院で，過去19年間に気道狭窄をきたし，窒息症状を呈して来院した患者は87人（Fig. 7），その内訳をみると，肺切除後に断端および気管，気管分岐部に再発し，窒息症状を呈したものは48例，原発巣が気管，主幹の太い気管支にあるか，末梢に原発巣があり，縦隔リンパ

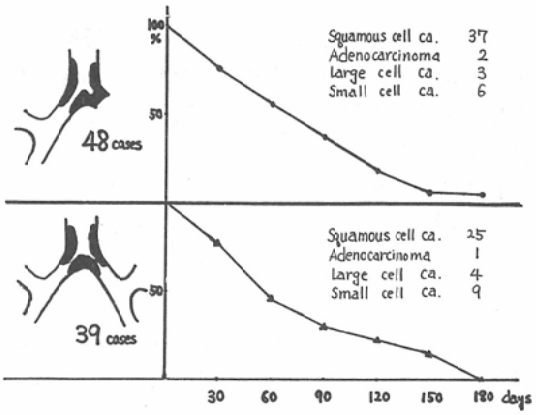

Fig. 7 Number of the Patient and their Prognosis of the Tracheal Stenosis at National Cancer Center Hospital.

節に転移し，転移巣から気管，気管分岐部に浸潤し，窒息症状を呈したものは39例であった．

組織型では扁平上皮癌はあわせて62例，小細胞癌15例，大細胞癌7例，腺癌3例である．治療は2例を除けば，すべて放射線治療が行われていた．

予後をみると，1例を除くと，すべて180日以内に死亡し，約70%が3カ月以内の放射線治療中に窒息で死亡していた．このことは，放射線治療単独では限界があることを示している．

このような気道狭窄をきたし，窒息症状のある肺癌例にレーザー治療を行い，窒息症状を改善して，放射線治療を考える．このような肺癌にはレーザー治療はもっともよい適応と考える．

2）気管癌

気管外科への関心を深めるにつれて，我々はますます複雑な状況に直面している．たしかに，狭窄の程度がよい時期に発見されるときは，レーザー治療のよい適応となる．

しかし，窒息寸前になって緊急の挿管や開通が必要なときには，内視鏡医は，しばしば危険をともなう手術手段をとらざるを得ない．すなわち，生検[11]および電気メス[12]である．これらを使用する際の限界と危険についてはよく知られている．

レーザー治療がもたらす治療の可能性は，内視鏡的に，さまざまな腫瘍を切除可能にすることである．

我々が治療した気管癌の患者は，起坐呼吸の状態で，緊急入院した患者で，気管下部から発生した扁平上皮癌の気管癌であり，胸部写真上異常影は認められなかった．

起坐呼吸の状態でベッドに横になれず，坐位でO^2を送りながら，レーザー治療を行った．レーザー治療後呼吸困難も改善されたので，気管のsleeve resectionが行われた．

このように1回で急速に呼吸困難がとれ，気道確保がなされ，手術の適応範囲が拡大された例である．

3）気管支腺腫瘍

気管支腺から発生する腺様嚢胞癌，粘表皮癌，混合腫瘍の唾液腺型の腫瘍は一般的に良性あるいは悪性度の低い腫瘍と考えられているが，放射線や抗癌剤に対しては抵抗性を示すので，外科的切除の適応となるが，肺機能的に切除が不能の場合には，気道確保という目的でレーザー治療の適応となる．

レーザー治療が行われた2例の腺様嚢胞癌のうち，1例は左肺剔除後の再発である．

再発はcarinaより気管の左側壁まで認められ，すでに6カ月前に同部位に放射線治療60Gyが行われていた．レーザー照射が行われ，気道狭窄を生ずる腫瘍性の組織は除去された．この段階では，腫瘍の遺残の可能性があるが，気道は十分確保されている．

他の1例は左主幹から気管まで広範囲に病巣があり，切除が解剖学的に不可能であった．そこで，放射線治療が6カ月間にわたり，T.D. 99.2 Gy．が行われた．その後，2年目に再発した．再発は左主幹から気管まであり，気道の狭窄を呈していた．

気道の狭窄が広範囲にあるため，反復レーザー治療が行われているが，気管支を狭窄する腫瘍は，完全に除去されることなく，腫瘍の遺残の可能性は残るが，気道は十分確保されている．このように腺様嚢胞癌に関しては，気道閉塞に直面する可能性のある場合，常に反復性レーザー治療を行い，気道の確保をもたらす可能性がある．

4）医原性傷害

2つのタイプの医原性傷害に対してレーザー治療を適用できる．それは，肉芽腫と狭窄である．

気管支縫合上もしくは気管吻合上の肉芽腫は数回のレーザー治療で容易に破壊され，鉗子による除去や電気メスなどより，根本的にかつ的確に除去できる．除去は粘膜すれすれに行われ，原因の縫合糸の発見と摘出が容易になる．

気管切開後の肉芽腫は普通，カニューレが長期挿管中に観察される．とくにカニューレに沿って気管内に発生する．肉芽腫を除去するのは常に容易である．

気管切開後および気管縫合，気管吻合後の狭窄

は，その進行度，位置，長さ，直径により多様である．あるものは気道内腔面の繊維性組織による内腔面の狭窄で，重篤な臨床症状がある場合と，あるいは著明に気道内腔がしめつけられ，3〜4 mm 程度の内腔の開存しかないにも拘ず，重篤な症状のない場合がある．内視鏡を使って気道内腔の狭窄を改善する場合には，傷害の解剖学的構造を熟知していなければならない．つまり，それが，気管支内腔面による繊維性の膜によるものか，気管支の内壁の破壊によるものかを知る必要がある．

我々の例は，右 B^3 の発生の扁平上皮癌で右上葉切除と気管支形成術が行われ，断端吻合部に狭窄が生じ，狭窄を改善させる目的でレーザー治療が行われた．レーザー治療が4回行われたが，焼灼部位に炎症性痂皮が付着し，これに対しても，再照射が繰返されたが，照射前よりも狭窄が，徐々に全周性に狭窄が強くなった．このことはYAGレーザー照射は組織透過性が強いので軟骨および靱帯などの支持組織が破壊されて内腔を保つことができなくなったと考える．結局，治療が可能なのは，繊維性，肉芽腫性で，どの場合にせよ，レーザーで治療できるのは気管支壁面のみである．気管支を切除した際の手術断片を見るとわかるが，狭窄の大部分は内壁が破壊されている．このようなものは，レーザー治療を行うことは困難である．

こうした一連の医原性狭窄について，レーザー治療の有効なのは，純粋な膜性物のみで，それはまれである．大部分の狭窄は外科手術の方がレーザー治療よりもよい適応である．しかし，外科手術の適応が良いとされているにも拘ず，気管支を常に塞ぐ分泌物の排出を可能にし，麻酔導入を容易にするために，可能な限り，レーザー治療で狭窄を開く操作を行っている．このことは気道狭窄に対する治療ではレーザー治療が有力な補助的手段となりうる点である．

V. まとめ

Nd-YAG レーザーを気道狭窄による呼吸困難を訴えた10例の肺癌について検討をくわえた．

1) 気道狭窄，閉塞をきたし窒息症状のある肺癌例にレーザー治療を行い，窒息症状を改善し，気道狭窄に対して根治的治療を行えるようにした．

2) 気道閉塞をきたし，無気肺のある肺癌例にレーザー治療を行い，無気肺を改善し，照射野を決定して，照射線量を減じ根治照射の放射線治療が期待できた．

3) 血痰のある患者に止血の目的でレーザー治療の適応となった．

4) ネフローゼを伴ったポリープ型の肺癌に生検をやりやすくするためネフローゼをとる目的でレーザー治療の適応となった．

5) 気管支腺から発生する腺様嚢胞癌，粘表皮癌，混合腫瘍の唾液腺型の腫瘍は一般的に良性あるいは悪性度の低い腫瘍と考えられているが，放射線や抗がん剤に対しては抵抗性を示すので，外科切除の適応となるが，肺機能的に外科切除が不能の場合には，気道確保という目的で内視鏡的レーザー治療の適応となった．

今後臨床経験を増し，肺癌への YAG レーザーの適応を決めたいと考えている．

文献

1) 成毛韻夫：肺癌の治療—手術療法．medicina 36：438，1981
2) Brock, R.: Survival after operation for lung cancer. Br. J. Surg., 62: 1, 0000
3) 小野良祐，砂倉瑞良，北川俊夫，尾形利郎，未舛恵一：放射線による肺癌治療に関する研究．肺癌，16：343，1976
4) Lee, R.E., Carr, D.T. and Childs, D.S. Jr.: Comparison of split-course radiotherapy and continuous radiotherapy for unresectable bronchogenic carcinoma: 5-year results. Am. J. Roentgenol. Radium. Ther. Nucl. Med., 126: 116, 1976
5) Godard, P., Draussin, M., Lopez, F.M., Romieu, M., Miro, L., Michel, F.B. and Yelsh, J.: Utilisation du rayonment laser en bro chologie. Resection de deux tumeurs tracheo-bronchique. Pumon, 35: 147, 1979
6) Ikeda, S.: Atlas of flexible bronchotiberscopy. 医学書院，1974
7) 早川和志，沢　裕幸，松島　康，滝沢延彦，平良　修，山田隆一，大谷高義，雨宮隆太，会田

征彦，於保健吉，早田義博：肺癌に対する気管支鏡下レーザー照射の応用を試みた大細胞癌の1例．気管支学，3：93，1981
8) 雨宮隆太，於保健吉，大谷高義，早川和志，平良修，山田隆一，武井　滋，小川一平，早田義博：気管，気管支の Endoscopic Nd-YAG laser surgery，気管支学，3：170，1981
9) 小野良祐，池田茂人：レーザー照射により著効を示した再発肺癌の1例．気管支学，3：97，1981
10) 池田茂人，小野良祐，栗原正英：Laser の熱エネルギーによる内視鏡治療について．気管支学，3：47，1981
11) 金子昌弘，小野良祐，米山武志，池田茂人：気管支生検後に大量出血をした大動脈炎症候群の1例．気管支学，2：73，1980
12) Jackson, R.: Basic principles of electrosurgery. Can. J. Surg., 13: 354, 1970