The University of Osaka
Institutional Knowledge Archive

Title	悪性肝腫瘍に対する31P MRS の臨床応用-治療経過の判定を中心に-
Author(s)	佐伯, 光明; 芦田, 浩; 今村, 恵子 他
Citation	日本医学放射線学会雑誌. 1992, 52(6), p. 744-754
Version Type	VoR
URL	https://hdl.handle.net/11094/18945
rights	
Note	

The University of Osaka Institutional Knowledge Archive : OUKA

https://ir.library.osaka-u.ac.jp/

The University of Osaka

日本医放会誌：52（6），744—754，1992（平4）

悪性肝腫瘍に対する^{31}P MRSの臨床応用

—治療経過の判定を中心に—

聖マリアンナ医科大学放射線医学教室，*第2内科学教室

佐伯　光明　　芦田　　浩　　今村　惠子　　福井　　厚
石塚久美子　　桑原　雅子　　若林　雅人　　石川　　徹
岩渕　省吾*　　水口　明洋*

（平成3年5月7日受付）
（平成3年11月6日最終原稿受付）

Clinical Application of ^{31}P MRS to Malignant Liver Tumors

—With an Emphasis on Evaluation of Response to Therapy—

Mitsuaki Saeki*, Hiroshi Ashida*, Keiko Imamura*, Atsushi Fukui*, Kumiko Ishizuka*, Masako Kuwabara*, Masato Wakabayashi*, Toru Ishikawa*, Shogo Iwabuchi** and Akishiro Mizuguchi**

*Department of Radiology and **Second Department of Internal Medicine, St. Marianna University School of Medicine

Research Code No. : 514

Key Words : ^{31}P MRS, Liver tumor, Chemoembolization, Therapy

Malignant liver tumors in 19 cases (13 hepatomas and 6 metastatic tumors) were studied by ^{31}P magnetic resonance (MR) spectroscopy. Five healthy volunteers were also studied. Volume localization was performed using the ISIS sequence. Compared with normal liver, the MR spectra of malignant tumors showed an elevated phosphomonoester (PME) peak relative to βATP ($p<0.005$), and tumors were slightly alkaline (pH 7.32 ± 0.08) before therapy. Nine cases of hepatomas responding to chemoembolization showed extremely reduced signal intensity of spectra. Tumor pH was compared before and after therapy in four cases that showed good response to therapy, and was elevated in all of them. Three metastatic tumors with good response showed reductions in PME and ATP after therapy. MR spectroscopy with adequate localization technique is useful in demonstrating the response of malignant tumors to therapy.

緒　言

近年，高磁場強度の磁気共鳴診断装置（MR）の発展にともなって，生体における^{31}P magnetic resonance spectroscopy（以下，^{31}P MRS）が可能となり，臨床応用が行われている．

今回，我々は原発性肝細胞癌および転移性肝癌を対象に，MR画像をガイドとして腫瘍内に3次元的に限局したMRSを行い，正常肝組織と比較して悪性肝腫瘍のスペクトルの特徴を検討し，治療効果判定に関しての予備的な知見を得たので報告する．

対象と方法

対象

対象は1989年3月から1990年4月まで，臨床的

または画像診断にて診断された原発性肝細胞癌13例と転移性肝癌6例の，計19例である．MRS 3次元局在化にて選択できる領域の一辺が，われわれの使用した装置については現在のところ最小3cmであるところから，腫瘍は大きさが3cm以上のものに限定した．

方　法

原発性肝細胞癌に対する治療としてはアドリアマイシン50mg含有の10mlリピオドール混和液を用い，更にスポンジゼル細片で塞栓した．また，転移性肝癌に対しても原発性肝細胞癌と同様の治療を行ったが，症例によってはスポンゼル細片を使用しなかった．また，2例の転移性肝癌に対しては，エタノール注入による治療を行った．

治療効果の判定は，経過観察のCTにて判断した．経カテーテル的治療が行われた症例では，リピオドールの著明な集積があり，腫瘍径の明らかな縮小が見られた群をgood，リピオドールの集積は著明だが，腫瘍径の縮小が顕著でない群をmoderate，リピオドールの集積がまばらで腫瘍径が増大している群をpoorとした．また，エタノール注入が行われた症例では，腫瘍内部の濃度が明らかな低濃度を示した群をgood，腫瘍内部の濃度が治療前と変化のない群をpoorとした．

治療の前後でMRSを行った症例は8例で，治療前のみ，または，治療後のみにMRSが行われたのは，それぞれ6例および5例であった．対照として，正常肝5例のMRSを行った（Fig. 1）．得られたスペクトルからリン酸化合物の化学シフトを測定したが，肝内ではホスホクレアチン（以下，PCr）を欠くためαATPを基準とした．また，無機リン酸（以下，Pi）の化学シフトから肝組織，および，腫瘍内のpHを算出したが，やはり，αATPの化学シフト（αATPの化学シフトは，生理的pHの範囲ではpHの影響を受けにくい事が確かめられている[1]）を基準として算出した[2)3)]．

無治療の肝悪性腫瘍（原発性肝癌9例，転移性肝癌5例）から得られた局在化スペクトルを，正常肝のスペクトルと比較した（結果1）．治療前後でMRSが行われた悪性肝腫瘍8例（原発性肝癌6例，転移性肝癌2例）については，治療前後のスペクトルの変化を検討した（結果2）．また，治療後のみにMRSが行われた5例（原発性肝癌4例，転移性肝癌1例）は，治療後のスペクトルの変化を検討した（結果3）．

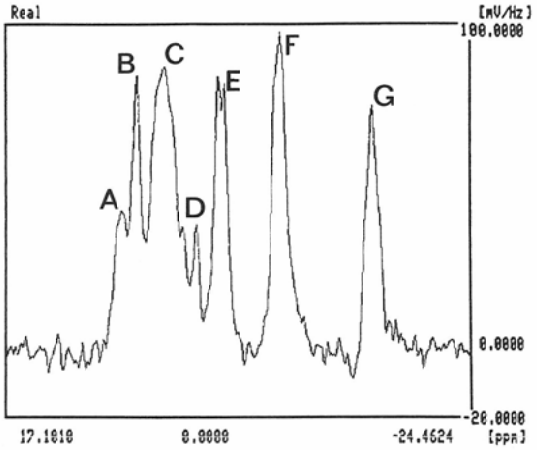

Fig. 1　Localized liver spectrum of a normal volunteer with the average of 128 FIDs. Size of the volume-of-interest was 6×5×6cm. Peak assignments are indicated as follows: A phosphomonoester (PME), B inorganic phosphate (Pi), C phosphodiester (PDE), D phosphocreatine (PCr), E γATP, F αATP, and G βATP.

装置および測定方法

使用した装置はGYROSCAN S15（Philips社製，1.5テスラ）で，リンの共鳴周波数は25.9MHzである．^{31}P MRSの領域選択はISIS法（Image Selective In vivo Spectroscopy）[4)]で行われ，本装置では領域の一辺の長さは最小3cmである．勾配磁場の強度は領域の大きさに依存し，一辺の長さが6cm未満では最大の3mT/m固定で，6cm以上では比例的に減少する．

コイルはGYROSCAN標準品の送受信兼用の表面コイル（径14cm，^{1}Hと^{31}Pにdouble tuned）を使用した．領域選択のためのスカウト像の撮影には通常のイメージング用ボデーコイルを使用し，axial/coronal，ないしは，axial/sagittalの2方向で撮影した．腫瘍周辺の肝組織からの信号の混入を小さくするため，関心領域（矩形）は，可能な限り，腫瘍に内接するように設定した．コイルはできるだけ腫瘍の近くに装着し，しかも，コ

イルの中心軸が関心領域の中心付近を通るように調整した．コイルの位置と腫瘍の位置関係はスカウト像で確認し，必要に応じてコイル位置を再調整し，スカウト像の再撮影を行った．検査に要した時間はおよそ90分であった．

静磁場均一化（シミング）は同表面コイルをプロトンに同調させ，7チャンネルのシムコイルの電流値を端末から反復入力した．体内の水信号の半値幅を指標とし，手動により調整した．肝では約半数について30Hz程度の静磁場均一性を達成できた．パルスパワーの決定には外部信号(methylphosphonic acidの水溶液，化学シフトは880 Hz，コイル中央に設置)を用いて，患者毎に90度パルスを決定した．パルス幅は180から200μsecの範囲で調整した．励起をより均一にするため，測定にはFM変調したadiabaticパルスを使用した．

測定のパラメータは，繰り返し時間2秒，掃引幅3KHz，サンプリング点は1,024点とした．信号については，line broadening filter（5～10Hzの指数関数ないしはガウス関数）をかけ，convolution differenceの補正後フーリエ変換し，位相補正，多項式によるbase line補正を施した．

結　果

結果1

無治療の肝悪性腫瘍例の全例から良好な局在化スペクトルが得られた．Table 1は，治療前のスペクトルが得られた原発性肝細胞癌9例と転移性肝癌5例について，各共鳴の化学シフトを測定したものである．測定結果は，肝内にて化学シフトが安定しているといわれる[1] αATPを基準に示した．

各共鳴の化学シフトを正常肝と悪性腫瘍について比較したが，いずれの共鳴についても両者の間に有意差はなかった．また，pHについても正常肝と悪性腫瘍間には有意の差は見られず，平均約7.3であった．さらに原発性肝細胞癌と転移性肝癌の間にも，化学シフト，pHの差は認めなかった．

Table 2は，治療前の悪性肝腫瘍のスペクトルについて，各共鳴の信号強度をβATPに対する比として示したものである．正常肝においても同様に信号強度比を算出し，5例の平均を表に示したが，各比の変動係数は平均5.8%であった．腫瘍内のホスホモノエステル（以下，PME）比（1.54±

Table 1　pH and chemical shift of various phosphorus compounds in hepatic tumors

Cases	PME	Pi	PDE	γATP	αATP	βATP	pH
Hepatoma							
1	14.16	12.91	10.08	5.21	0	−8.16	7.40
2	14.38	12.91	10.42	5.10	0	−8.38	7.41
3	14.16	12.57	10.65	5.55	0	−8.61	7.08
4	14.50	13.02	11.10	5.55	0	−8.04	7.71
5	14.50	12.91	10.76	5.21	0	−7.93	7.41
6	14.16	12.35	9.63	5.21	0	−8.16	6.90
7	14.27	12.69	10.42	5.32	0	−8.72	7.17
8	14.72	12.91	10.53	4.98	0	−8.72	7.40
9	13.93	12.51	10.99	5.10	0	−8.61	7.40
Metastasis							
10 colonic ca.	14.27	12.35	10.53	5.10	0	−8.61	6.90
11 colonic ca.	14.38	12.23	10.19	5.21	0	−8.61	6.82
12 pancreatic ca.	14.50	13.14	10.87	5.32	0	−9.06	7.77
13 gastric ca.	14.27	13.14	10.53	5.78	0	−8.27	7.77
14 esophageal ca.	14.38	12.91	9.97	5.32	0	−8.38	7.40
Average	14.33 ±0.05	12.75 ±0.08	10.48 ±0.11	5.28 ±0.06	0	−8.45 ±0.08	7.32 ±0.08
Normal n=5	14.23 ±0.12	12.81 ±0.08	10.68 ±0.12	5.38 ±0.60	0	−8.42 ±0.04	7.27 ±0.04

Table 2　Ratio of signal intensity of phosphorus compounds relative to βATP in hepatic tumors before treatment

Cases	PME	Pi	PDE	γATP	αATP	βATP
Hepatoma						
1	2.25	2.01	1.32	1.56	1.60	1.00
2	1.54	2.28	1.61	1.58	1.50	1.00
3	1.32	1.25	1.26	1.57	1.46	1.00
4	1.97	1.62	1.74	1.03	1.51	1.00
5	1.34	2.65	2.16	2.04	2.24	1.00
6	1.08	0.94	0.98	1.42	1.07	1.00
7	1.78	0.88	1.70	0.67	1.07	1.00
8	1.23	1.57	1.73	1.44	1.63	1.00
9	2.47	2.69	2.11	1.77	1.80	1.00
Metastasis						
10 colonic ca.	1.04	1.46	1.39	0.64	1.12	1.00
11 colonic ca.	1.45	1.78	1.02	0.53	1.02	1.00
12 pancreatic ca.	1.04	1.46	1.39	0.64	1.12	1.00
13 gastric ca.	1.02	1.52	1.43	1.29	1.47	1.00
14 esophageal ca.	1.25	0.99	1.10	1.10	1.20	1.00
Average	1.54 ±0.12	1.69 ±0.16	1.53 ±0.10	1.29 ±0.12	1.47 ±0.10	1.00
Normal n=5	0.75 ±0.06	1.80 ±0.15	1.80 ±0.07	1.44 ±0.07	1.64 ±0.06	1.00

0.12)は正常肝の PME 比(0.75±0.06)に比較し，有意に高かった($p<0.05$)が，その他のピークについては悪性腫瘍と正常肝との間に有意の差はなかった．

結果 2

Table 3 は治療前後で MRS が行われた悪性肝腫瘍 8 例について，治療前後での MR スペクトル所見の変化を示したものである．治療効果が顕著であった原発性肝細胞癌の症例(Table 3，症例 4

Table 3　MRS findings on hepatic tumors before and after treatment

Cases	Therapy	Response to therapy	MRS findings after treatment			
			Peaks	PME	ATP	δpH
Hepatoma						
1	TAE (14 days after)	moderate	identified	NC	NC	+0.72
2	TAE (43 days after)	poor	identified	NC	NC	−0.23
	(3 months after)	poor	identified	NC	NC	−0.33
3	TAE (9 days after)	moderate	identified	NC	NC	+0.21
4	TAE (27 days after)	good	poorly identified			
5	TAE (7 days after)	good	poorly identified			
6	TAE (3 months after)	good	poorly identified			
Metastasis						
7	colonic ca.					
	PEIT (7 days after)	good	identified	D	D	+0.38
8	colonic ca.					
	PEIT (14 days after)	good	identified	D	D	+0.01

NC : no change　D : decreased
δpH : (pH after therapy)-(pH before therapy)
TAE : transcatheter arterial embolization therapy
PEIT : percutaneous ethanol injection therapy

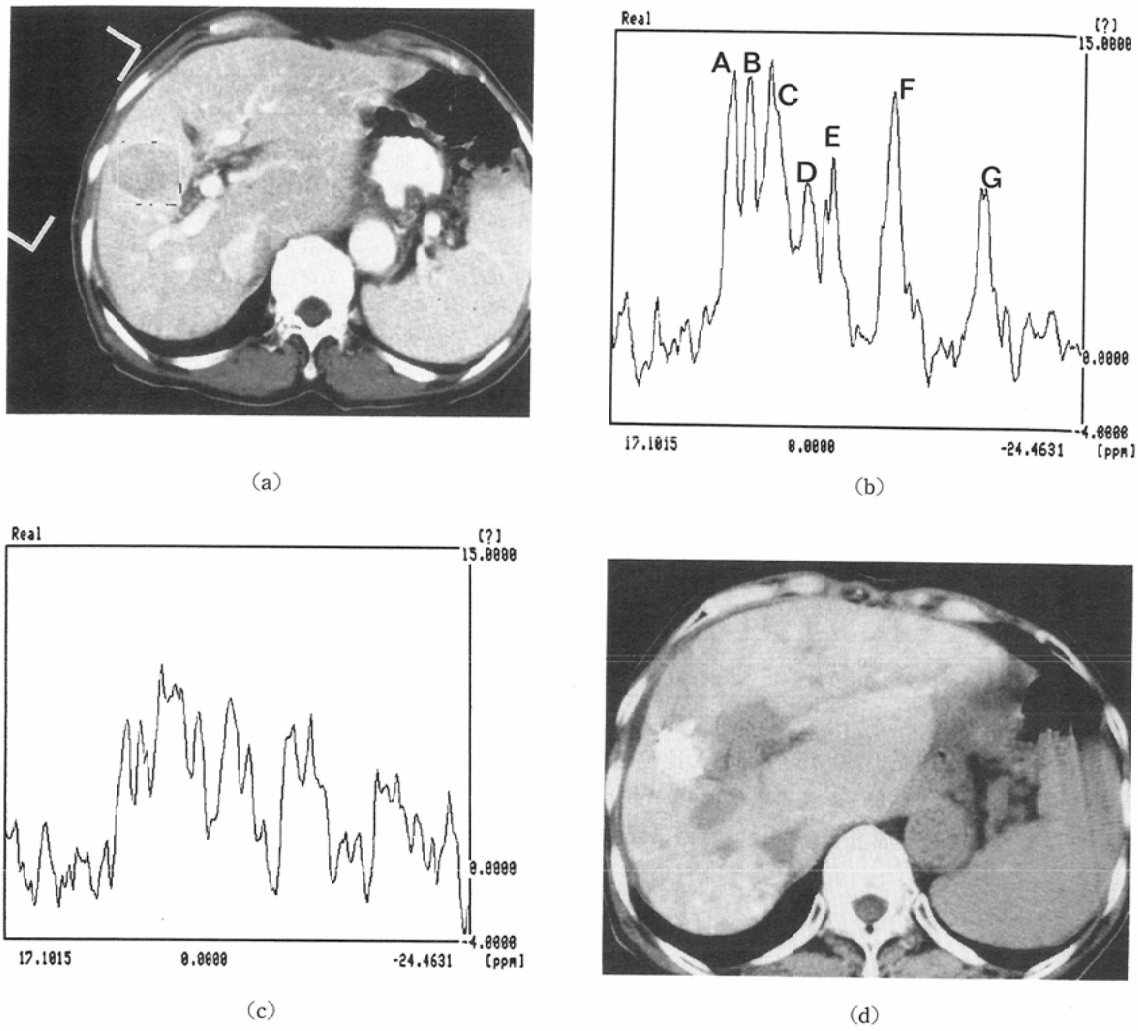

Fig. 2　Case 1. Hepatoma

a) Enhanced CT shows a low density mass in the right lobe of the liver. Sequential spectra were measured from the volume of 3×3×3-cm as indicated. Position of the coil was shown roughly with two facing corners. b) MRS before TAE demonstrates the dominance of PME resonance relative to βATP. Field homogeneity was 33Hz (FWHM of water signal). See Fig. 1 for peak assignments. c) In the spectrum one month after TAE, signals of phosphorus compounds generally decreased. d) Follow-up CT 2 months after TAE shows still high accumulation of lipiodol in the tumor with marked decrease in size.

～6）では治療後にはリン信号強度の低下が著しく，S/N の低下により各ピークの認識が難しくなった．症例4（Fig. 2）は CT 上リピオドールの集積は良好で，経過観察にて腫瘍は明らかに縮小した．TAE 後1カ月のスペクトルでは，治療前のそれと比較し，ピークはいずれも不明瞭となり，ATP をはじめリン酸化合物の濃度の全般的な低下が示唆された．局所の再発は認めなかった．

CT 上で治療効果が見られた原発性肝細胞癌2例（Table 3，症例1，3）についてはスペクトル上は治療前後で変化はほとんどなかったが，0.2から0.7の pH 上昇が見られた．治療効果のあった転移性肝癌の2例（Table 3，症例7，8）においても同様に，治療後に pH は上昇した．治療効果が顕

著であった3例（Table 3，症例4～6）については，治療後のスペクトルにおいてαATPやPiが同定し難く，pHの変化を知ることはできなかった．治療効果のあった転移性肝癌の2例ではPME，ATPの信号強度の低下が見られた．

経過観察にて治療効果が得られなかった原発性肝細胞癌の症例（Table 3，症例2）（Fig. 3）では，スペクトル上でリン酸化合物の信号強度は増加傾向にあった．しかも，治療効果のあった症例1，3とは逆に，pHは0.23から0.33低下してい

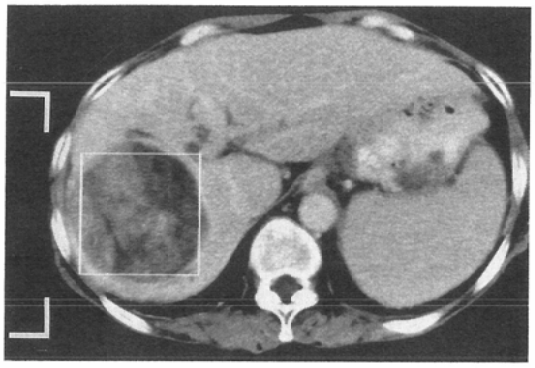

(a)

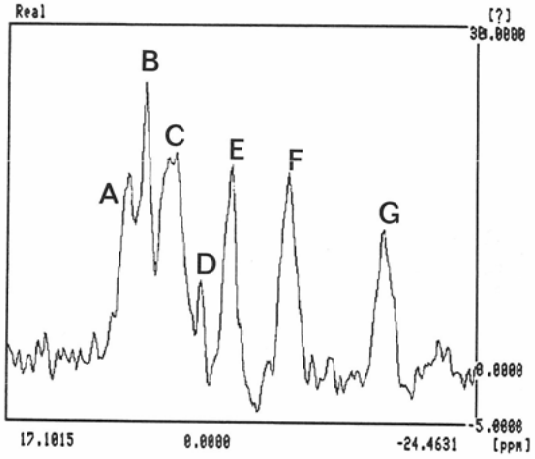

(b)

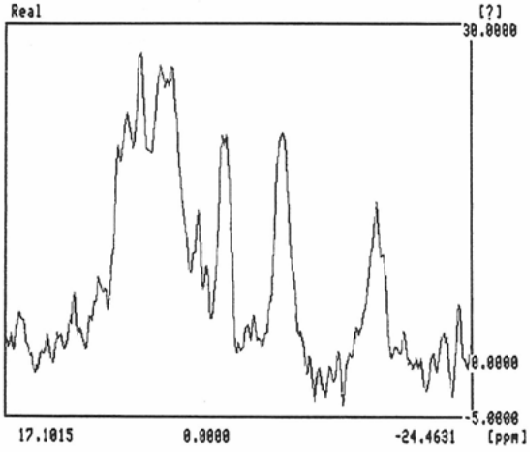

(c)

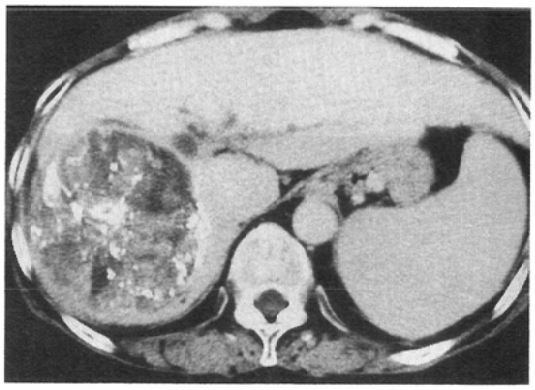

(d)

Fig. 3　Case 2. Hepatoma with fatty degeneration.

a) Initial CT shows a large low density mass in the right lobe of the liver. Fatty component can be seen in the tumor. Sequential spectra were measured from the volume of 6.5×6.5×6.5-cm as indicated. See Fig. 2a for the coil position. b) MRS before TAE demonstrates relatively higher intensity of PME resonance in comparison to βATP. Field homogeneity was 22Hz (FWHM of water signal). See Fig. 1 for peak assignments. c) In the spectrum one month after TAE, intensity of phosphorus signals is almost similar to that before TAE. The ratio of PME to βATP is still high. d) CT 3 months after TAE shows partial accumulation of lipiodol in the tumor. Viable tumor with no lipiodol accumulation is seen. The tumor increased in size.

た．

結果 3

Table 4は，治療後のみにMRSが行われた5症例のスペクトルの所見を示したものである．原発性肝細胞癌の4例（Table 4，症例1～4）は全例臨床的に治療効果が顕著であり，MRスペクトルにおいてもリン酸化合物の信号強度は著しく低かった．1例をFig. 4に示す．一方，転移性肝癌の症例（Table 4，症例5）（Fig. 5）では，CT上リピオドールの集積が著明で，経過観察のCTにて腫瘍の明らかな縮小を認めたが，MRSでは，明

Table 4　MRS findings on hepatic tumors after treatment

Cases	Therapy	Response to therapy	MRS findings
Hepatoma			
1	TAE (1 months after)	good	peaks not identified
2	TAE (1 months after)	good	peaks not identified
3	TAE (2 months after)	good	peaks not identified
4	TAE (3 months after)	good	peaks not identified
Metastasis			
5	colonic ca.		
	TAE (1 month after)	good	PME/γATP <1
	TAE (4 months after)	good	PME decreased, ATP decreased, δpH+0.59

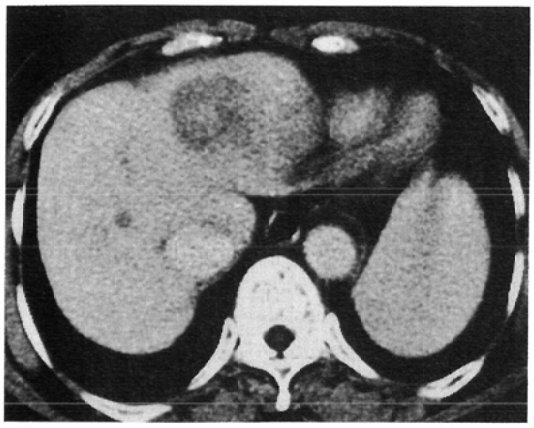

(a)

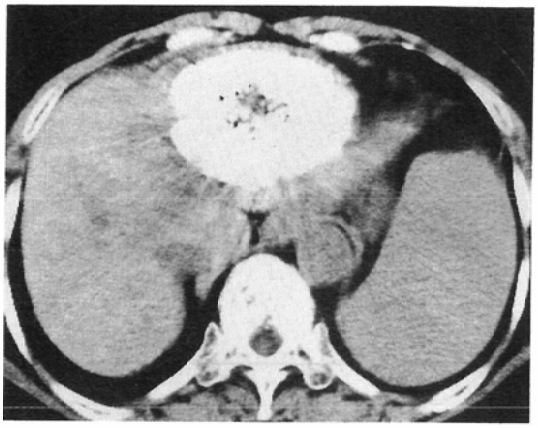

(b)

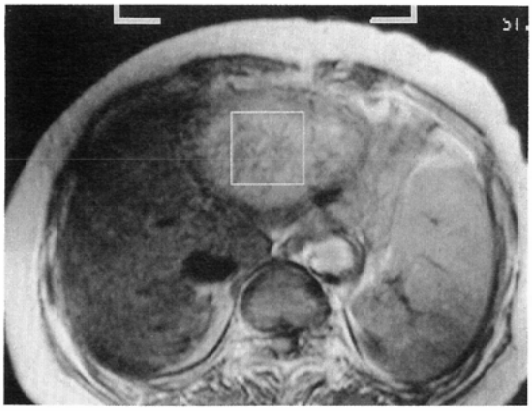

(c)

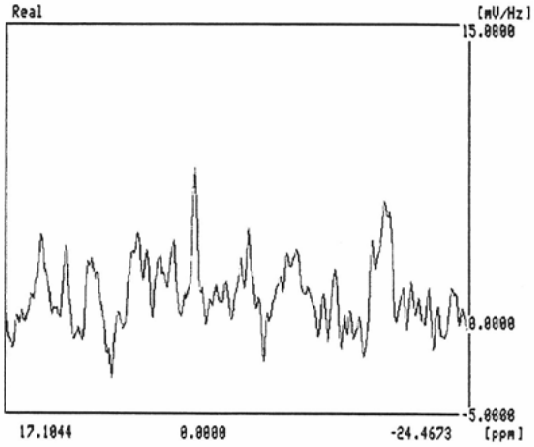

(d)

Fig. 4　Case 3. Hepatoma.

a）A large low density mass is noted in the lateral segment of the left lobe of the liver. b）CT after TAE shows an accumulation of lipiodol in the tumor. d）MRS was performed 2 and a half month after TAE. The volume-of-interest was 3.5×3.5×3.5-cm as indicated. For coil position, see Fig. 2a. c）No definite peaks were identified in the spectrum.

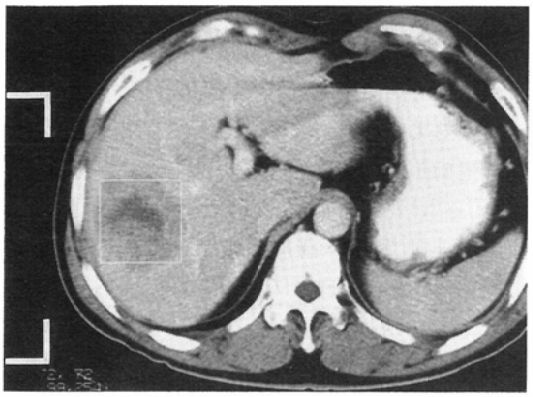

(a)

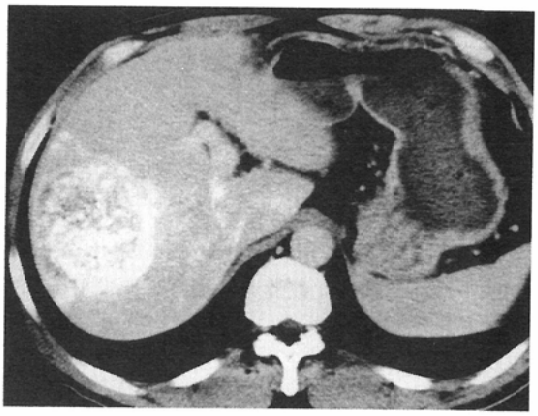

(b)

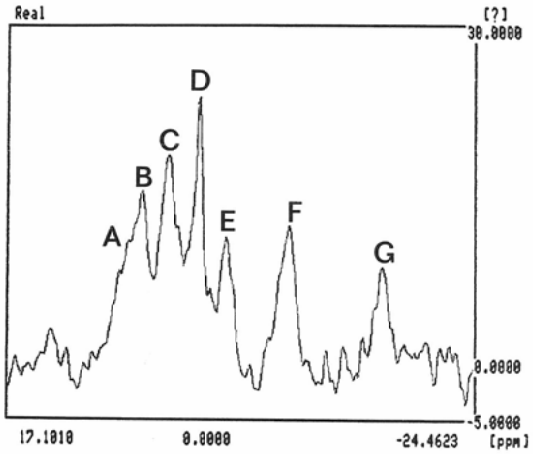

(c)

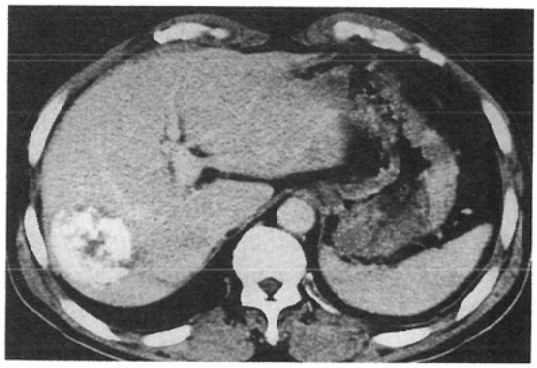

(d)

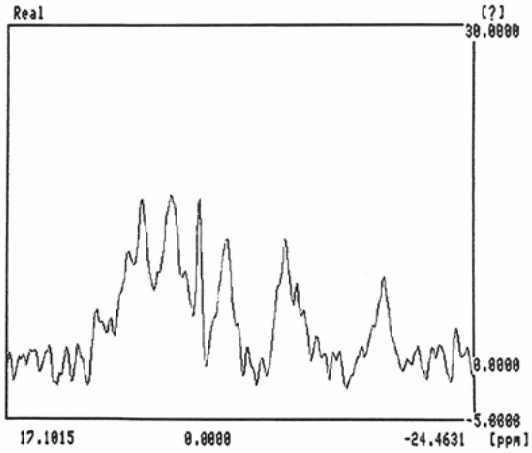

(e)

Fig. 5　Case 4. Metastasis from colon cancer. a) A large low density mass with enhanced rim is seen in the right lobe of the liver. Sequential spectra were measured from the volume of 5×5×5-cm as indicated. For the coil position, see Fig. 2a. b) Follow-up CT just after TAE shows an accumulation of lipiodol in a large part of the tumor. c) MRS one month after TAE represents relatively higher intensity. Field homogeneity was 28Hz (FWHM of water signal). See Fig. 1 for peak assignments. d) CT 3 months after TAE shows the tumor diminished in size. e) MRS 4 months after TAE shows still intensive phosphorus signals. pH increased by 0.59. Additional therapy with percutaneous ethanol injection was given.

瞭なスペクトルが得られ，腫瘍内ではリン酸化合物の濃度が比較的保たれていることが示唆された．しかし，腫瘍内pHは0.59上昇していた．

考　察

ヒト悪性肝腫瘍におけるMRSの報告はまだ数少なく[5)~7)]，特に治療経過に関連した報告はほとんどなく，Meyerhoffら[7)]が1例を報告している．今回，われわれは比較的頻度の高い悪性肝腫瘍を対象としたMRスペクトルを検討し，それらの特徴を明らかにした．

すなわち，原発性肝細胞癌および消化器癌からの転移性肝腫瘍の特徴的所見は，正常肝に比べPMEが相対的に高値であり，PME/βATPが1以上であることを示した．腫瘍は相対的にPME，ホスホジエステル(以下，PDE)，Piが高いことが知られている[8)~10)]．PMEは細胞膜を合成するリン脂質の前駆物質を含むことが知られており[11)]，悪性腫瘍におけるPMEの上昇は腫瘍細胞の速い増殖を反映するものと考えられている[12)]．Oberhaensliらは[5)]，PMEの強度は腫瘍の悪性度とは関係なかったとしているが，これは限局した領域からの信号を得る技術が十分ではなかったためと考えられる．われわれの用いたISIS法[4)]は関心領域周辺からの信号の混入があるものの[13)14)]，局在化スペクトルが的確に得られ，悪性肝腫瘍において，PMEが相対的に増加していることが明らかになった．

また，PDEは細胞膜リン脂質の分解産物を含むことが指摘されており[11)]，筋肉のスペクトルと比較して腫瘍においてはPDEも増加するという報告もある[11)]．壊死傾向の強い腫瘍では，PDEの増加は予想されるところであったが，われわれの検討ではPME以外のピークについては正常肝と悪性腫瘍間に対ATP比の差はなかった．

組織内のpHに関しては，以前は腫瘍内pHは嫌気性細胞のため酸性であると言われていた[15)16)]．しかし，Urstasunらの最近の研究では，腫瘍内における嫌気性細胞の割合は多いものではないとしている[17)]．MRSを用いた報告でも腫瘍内pHは中性か弱アルカリ性であるといわれている[5)18)19)]．われわれの症例では，弱酸性（6.82）から弱アルカリ性（7.77）を示し，平均7.32であったが，一定の傾向は見られず，今後の組織学的検討が必要であると思われた．

治療効果判定に対するMRSの有用性を臨床例にて指摘した報告はいくつかある[7)9)19)~21)]．Myerehoffら[7)]は結腸癌肝転移1例について，化学塞栓療法の前後でISIS法による局在化スペクトルを得ている．治療4日後に，ATPがノイズレベルまで低下し，検出されたのはPiとPhosphoestersであり，治療の有効性を示唆するものと解釈している．中島ら[21)]は骨肉腫についてやはりISIS法により臨床的に局在化スペクトルを得，化学療法，放射線治療後に腫瘍内リン信号が消失したことを観察し，手術標本の病理組織診断との相関を指摘している．また，Naruseら[22)]は，動物実験にてRF温熱療法後MRSにより経時的に追跡した結果，リン酸化合物のピークの消失を観察し，腫瘍の壊死を病理学的に証明している．

以上からリン酸化合物のピークの消失は，腫瘍の広範な壊死によるものと理解される．今回われわれは，6例の原発性肝細胞癌と2例の転移性肝癌について治療前後でMRSを実施したが，原発性肝細胞癌に対する塞栓術の治療効果は顕著である場合が多く，また，治療効果の判定は比較的容易であるため，MRスペクトルの所見をCTや生化学検査と比較し検討した．その結果，治療効果の顕著な症例では治療後1週間にはリン酸化合物のピークの消失ないしは著しい低下が認められた．この傾向は腫瘍細胞の壊死を示唆し，^{31}P MRSは治療効果判定のよい指標になるものと考えられた．信号強度の低下に伴い，個々のピークの化学シフトや強度の測定は困難になるが，PMEからβATPまでの信号全体の面積が定量的な目安となった[23)]．

また，PMEやATPの信号強度の低下は腫瘍内濃度の減少によるものと考えられ，腫瘍の部分的壊死を反映しているものと思われた．ATP生成はミトコンドリアにて制御されており，Benzらの動物実験によれば[24)]，ミトコンドリアの破壊により非常に早期にATPの減少が見られるとしている．彼らの報告では，ATPの減少は24時間以内

に見られたが，PME, Pi, PDEには，はっきりした変化は見られなかった．しかし，ATP濃度が減少すれば，いずれ他のリン酸化合物のピークも減少してゆくものと考えられる．非常に早期の治療効果判定にはATPは有力な指標となる可能性がある．自験例ではATPのみが減少した症例は見られなかったが，これは，治療後のMRS検査の時期も一因かと思われた．

治療後の腫瘍内pHの変化については，放射線治療中および後にはpHは中性か弱アルカリ性に保たれ，一部上昇した例も報告されている[20]．その原因については明確ではなく，治療方法が異なればpH変化の機序が異なる可能性がある．われわれの行った塞栓術により中程度の治療効果の得られた症例で，しかも，治療前後で腫瘍内pHが測定できた2例（Table 3，症例1，3）では，いずれもpHは治療後に上昇した．一つの理由として組織破壊により細胞外液の増加が考えられるが，細胞外液のpHを上回る上昇を示した例（Table 3，症例1）もあり，それ以外の因子の関与が示唆された．Ngら[19]も，ラットに植え付けた実験腫瘍のpHが放射線照射後に8程度まで上昇した例を報告しているが，pHは放射線治療効果を早期に判定するには有用なパラメータではなかったとしている．

以上から，MRSはヒト悪性肝腫瘍の診断，治療効果判定に有用な方法であると考えられる．治療効果判定を画像診断にて行う試みは，以前から多くの施設で行われており[25)26)]，最近では，MRIを用いた報告も見られ，その有効性が示されている[27)~29)]．

MRSによる治療効果判定は従来の画像診断とは性格が異なるものであり，凝固壊死，出血壊死などの壊死の機序にとらわれずに腫瘍組織の活性に関する知見を与えることが特長であると考えられる．現在の技術では，MRSの空間分解能はイメージングと比較し劣っている．従って，MRSはマクロ的な視野にて腫瘍を捉えており，局所のviable cellの残存などの評価には不向きではある．しかし，MRIあるいはCTでは，治療直後の効果判定が困難なこともあるのに対して，Meyerhoffら[7]も指摘したごとく，MRSは腫瘍の全体について非常に早期に効果判定ができる点で優れており，付加的治療の追加を行うかどうかの指標を与えるものと思われる．引き続き，症例を重ねて検討してゆきたい．

本研究の一部は第49回日本医学放射線学会学術発表会（1990年）において報告した．

文　献

1) Moon RB, Richards JH: Determination of intracellular pH by 31P magnetic resonance. J Biol Chem 248: 7276—7278, 1973
2) Malloy CR, Cunningham CC, Radda GK: The metabolic state of the rat liver in vivo measured by 31P-NMR spectroscopy. Biochim Biophys Acta 885: 1—11, 1986
3) Lenkinski RE, Listerud J, Shinkwin MA, et al: Magnetic resonance imaging and magnetic resonance spectroscopy of bone tumors and bone marrow disease. Invest Radiol 24; 1006—1010, 1989
4) Ordidge RJ, Connelly A, Lohman JAB: Image-selected in vivo spectroscopy (ISIS): A new technique for spatially selective NMR spectroscopy. J Mag Res 66: 283—294, 1986
5) Oberhaensli RD, Hilton-Jones D, Bore PJ, et al: Biochemical investigation of human tumors in vivo with phosphorus-31 magnetic spectroscopy. Lancet 2: 8—11, 1986
6) Cox IJ, Sargentini J, Calam J, et al: Four dimensional phosphorus-31 chemical shift imaging of carcinoid metastases in the liver. NMR Biomed 1: 56—60, 1988
7) Meyerhoff DJ, Karczman GS, Weiner MW, et al: Abnormalities of the liver evaluated by 31P MRS. Invest Radiol 24: 980—984, 1989
8) Maris JM, Evance AE, McLaughlin AC, et al: 31P nuclear magnetic resonance spectroscopic investigation of human neuroblastoma in situ. New Eng J Med 312: 1500—1505, 1985
9) Semmler W, Gademann G, Bacheret-Baumann P, et al: Monitoring human tumor response to therapy by means of P-31 MR spectroscopy. Radiology 166: 533—539, 1988
10) Degani H, Horowitz A, Hzchak Y: Breast tumors: Evaluation with P-31 MR spectroscopy. Radiology 161: 53—55, 1986
11) Daly PF, Lyon RC, Faustino PJ, et al: Phospholipid metabolism in cancer cells monitored by 31P NMR spectroscopy. J Biol Chem 262: 14875—14878, 1987

12) Sostman HD, Armitage IM, Fischer JJ : NMR in cancer. I. High resolution spectroscopy of tumors. Mag Res Imag 2 : 265—278, 1984
13) Matson GB, Twieg DB, Karczmar GS, et al : Applicaton of image-guided surface coil P-31 MR spectroscopy to human liver, heart, and kidney. Radiology 169 : 541—547, 1988
14) 今村惠子，福井　厚，芦田　浩，他：MRS 3次元領域選択における周辺信号の混入—実験および臨床データの分析—，日本医放会誌，52：86—95, 1992
15) Cater DB, Silver LA : Quantitative measurement of oxygen tension in normal tissues and the tumors of patients before and after radiotherapy. Acta Radiol 53 : 233—256, 1960
16) Badib AO, Webster JH : Changes in tumor oxygen tension during radiation therapy. Acta Radiol Ther Phy Biol 8 : 247—257, 1969
17) Urtasun RC, Chapman JC, McKinnon S, et al : In vivo labeling of hypoxic cells in human solid tumors. Presented at the Conference on Prediction of Tumor Treatment Response. Banff, Alberta, Canada, April 21—24, 1987
18) Ng TC, Vijayakumar S, Thomas FJ, et al : Evidences of the clinical applicaton of MRS for prognosis of human cancers in response to radiotherapy (abstract). (In) Book of Abstracts : Society of Magnetic Resonance in Medicine, 1986. Society of Magnetic Resonance in Medicine, Berkeley, Calif..
19) Ng TC, Majors AW, Vijayakumar S, et al : Human neoplasm pH and response to radiation therapy : P-31 MR spectroscopy studies in situ. Radiology 170 : 875—878, 1989
20) Arnold DL, Luyten PR, Baleriaux DF, et al : MR image-guided P-31 MR spectroscopy in the evaluaton of brain tumor treatment. Radiology 165 : 215—219, 1987
21) 中島久弥，別府諸兄，南郷明徳，他：骨肉腫の治療効果判定について—31P MRSを中心に，関東整災誌，21：329—335, 1990
22) Naruse S, Higuchi T, Horikawa Y, et al : Radiofrequency hyperthermia with successive monitoring of its effects on tumors using NMR spectroscopy. Proc Natl Acad Sci 83 : 8343—8347, 1986
23) Imamura k, Saeki M, Fukui A, et al : Quantitative evaluation of the effectiveness of tumor therapy with the use of in vivo phosphorus MR spectroscopy. Medical & Biological Engineering & Computing 29(Suppl) : 435, 1991
24) Benz C, Keniry M, Goldberg H : Selective toxicity of gossypol against epithelial tumors and its detection by magnetic resonance spectroscopy. Contraception 37 : 221—228, 1988
25) 大石　元，大上庄一，居出弘一，他：肝細胞癌に対する肝動脈塞栓術後の CT による効果判定，肝臓，22：1559—1568, 1981
26) 山田龍作，中塚春樹，中村健治，他：肝細胞癌に対する抗癌剤併用，Transcatheter arterial embolization therapy-CT からみた治療効果の評価，日本医放会誌，41：15—23, 1981
27) Ohtomo K, Itai Y, Yoshikawa K, et al : MR imaging of hepatoma treated by embolizaton. J Com Ass Tomo 10 : 973—975, 1986
28) 前田美保，前田親彦，吉川明輝，他：肝細胞癌の肝動脈塞栓術後の MRI,日磁医誌, 8 : 10—17, 1988
29) Yoshioka H, Nakagawa A, Shindou H, et al : MR imaging of the liver before and after transcatheter hepatic chemo-embolization for hepatocellular carcinoma. Acta Radiol 31 : 63—67, 1990