The University of Osaka
Institutional Knowledge Archive

Title	肺野良性結節の形態および造影効果の検討
Author(s)	松尾, 寿保; 村田, 喜代史; 高橋, 雅士 他
Citation	日本医学放射線学会雑誌. 1998, 58(12), p. 685-691
Version Type	VoR
URL	https://hdl.handle.net/11094/18949
rights	
Note	

The University of Osaka Institutional Knowledge Archive : OUKA

https://ir.library.osaka-u.ac.jp/

The University of Osaka

肺野良性結節の形態および造影効果の検討

松尾　寿保　　村田喜代史　　高橋　雅士　　森田　陸司

滋賀医科大学放射線医学教室

Benign Pulmonary Nodule: Morphological features and contrast enhancement evaluated with contiguous thin-section CT

Hisayasu Matsuo, Kiyoshi Murata,
Masashi Takahashi, Rikushi Morita

The morphological changes in 54 benign lung nodules, including 8 histologically proven nodules of tuberculoma, 10 of focal organizing pneumonia (FOP), 1 of lung abscess and 35 other benign nodules, were evaluated with contiguous thin-section (3mm) CT. In addition, incremental dynamic studies were carried out in 25 of these nodules. The three-dimensional shapes of the nodules were found to be quite varied and were classified into four types: (A) round mass (n = 18), (B) polygonal mass with concave or straight margins (n = 20), (C) oval or band-like mass extending along the bronchovascular bundle (n = 7), (D) oval mass attached to the pleura with broad contact (n = 9). Forty-two (78%) of the 54 nodules were located along the bronchovascular bundle. The maximum increments in CT values over 20HU were observed after contrast enhancement in 18 (72%) of the 25 benign nodules, among which all tuberculomas showed little or no contrast enhancement. The number of small vessels quantified microscopically in the center of the nodules were minimal in tuberculomas with little enhancement and plentiful in lesions of FOP and abscess which showed marked enhancement. Our results suggest that the differentiation between benign and malignant pulmonary nodules is not possible simply on the basis of the degree of contrast enhancement. Therefore, morphological features and the anatomical relation to the bronchovascular bundles should also be taken into consideration in the diagnosis of pulmonary nodules.

Research Code No. : *506.1*

Key words : *Benign pulmonary nodule, CT, Contrast enhancement*

Received Apr. 21, 1998; revision accepted Jul. 16, 1998

Departments of Radiology, Shiga University of Medical Science

はじめに

肺野結節には，肺癌や肺転移などに代表される悪性腫瘍，過誤腫などの良性腫瘍の他，器質化肺炎や結核腫といった炎症性の病変も含まれる．腫瘍性病変は，その病理組織が得られやすいことから，CT等の画像と対比して詳細な検討がなされてきているが[1)-12)]，器質化肺炎や結核腫に代表される肺野良性結節の特徴については，まだ充分に解明されているとは言えない．また，肺野結節の造影能が，良悪性の鑑別のよい指標となるとの報告[13)-19)]があるが，われわれは良性結節においても，強く造影される症例を多く経験している．そこでわれわれは，HRCT (high resolution CT) およびIDCT (Incremental Dynamic CT) を用いて，肺野良性結節の形態的特徴及び造影効果をretrospectiveに検討し，その特徴を明らかにすることを試みた．

対象および方法

検討項目は大きく２つあり，HRCTを用いた結節の形態的評価，IDCTによる結節の造影効果の検討である．

1．HRCTでの形態的評価

対象は，1991年から1996年に滋賀医科大学において肺野結節の精査目的でCT検査が施行された症例のうち，肺野良性結節と診断された54例54結節（手術や生検で組織が確認された結核腫８例，器質化肺炎10例，肺膿瘍１例，および臨床的に２年以上の経過で縮小あるいは変化のみられなかった35例）である．年齢は22歳から82歳で平均54.2歳（男性35例，女性19例）．結節の長径は1cmから7cm（平均3.2cm），短径は1cmから5cm（平均1.8cm）であった．HRCTはイマトロン社製C-100を用い，一回の呼吸停止下で結節を含む肺野を撮像した．スライス厚3mm，スライス間隔3mmの連続19スライス，FOVは18cm，画像再構成にはvery sharp algorithmを使用した．ウィンドウレベルは-500HU，ウィンドウ幅は1500HUとし，このHRCTフィルムを用いて結節の三次元的形態，既存構造と結節の関係，結節周囲の付随所見を解析した．結節の三次元的形態より結節の形態を，類球形（Type A），陥凹ないしは直線的辺縁を持つ多面体（Type B），気管支肺動脈束に沿う棒状影（Type C），胸膜に接した半球状（Type D）の４型に分類した．既存構造と結節の関係については，主に気管支肺動脈束との関係にポイントを置

き，結節中央付近の病巣主座と思われる位置に気道が走行している場合に，気管支肺動脈束と関連が強いものと判定した．複数の気道が関与する場合には，気道が結節辺縁に接する(末梢性収束)のみならず結節内部を走行し，各気道が個々に，あるいはどれか一つでも病巣の主座を形成すると思われる場合のみ，気管支肺動脈束と関連が強いものと判定した．尚，これらの所見は，三人の放射線科医のコンセンサスにて判定した．

2．IDCTでの造影効果の検討

対象は肺野良性結節25例25結節(手術や生検で組織が確認された結核腫4例，器質化肺炎6例，肺膿瘍1例，および臨床的に2年以上の経過観察で縮小あるいは変化のない14例)である．年齢は33歳から80歳で平均57.3歳(男性21例，女性4例)である．結節の長径は1.5cmから7cm(平均3.7cm)，短径は1cmから5cm(平均2.1cm)であった．方法は，HRCTと同様の撮像を造影前に行ったのち，肘静脈より血管を確保し造影剤(イオパミロン370，日本シェーリング)120mlを毎秒3mlで急速静注し，造影剤注入開始後20秒，90秒，180秒において同様に撮像した．結節の造影効果の解析は，造影剤注入前および，注入後の3つの時相のそれぞれにおいて結節内同一部位のCT値を測定し，それらのCT値の経時的変化を検討した．CT値の測定は，結節のほぼ中央付近の断面を選び，パーシャルボリュームエフェクトの影響を受けないように辺縁から約3mm離した閉曲線のROI(region of interest)をマニュアルで設定し，3回測定した平均値を採用した．また90秒後の画像でのCT値増加量を，その結節の基準造影効果量とし，20HUをこえる結節を強い造影効果を有するものと判定した．また組織が確認できている11例のうち，その組織標本(HE染色)が得られた8例(結核腫4例，器質化肺炎3例，肺膿瘍1例)については，組織の弱拡大像(40倍)の1視野あたりで，内腔が0.02-0.10mmの血管(capillaries含む)，および内腔が0.10mm以上の血管(多くはarteries, arterioles)の本数を数えた．この血管数計測部は，CT値測定ROIに対応させ，5回(5視野)計測した平均値を採用した．

結　果

1．HRCTでの形態的評価(Table 1)

結節の三次元的形態は，類球形のもの(Type A)が33%，陥凹ないしは直線的辺縁を持つ多面体(Type B)が37%，気管支肺動脈束に沿う棒状影(Type C)が13%，胸膜に接した半球状のもの(Type D)が17%であった．結節と既存構造との関係については，棒状影(C)のみでなく，類球形(A)，多面体(B)および半球状(D)のなかでも気管支肺動脈束に沿うものが，それぞれ18例中9例(A)，20例中18例(B)，9例中8例(D)に見られた．その他の所見として，air bronchogramが65%，pleural tagが54%，satellite lesionが50%に見られた．Fig.1-4に，Type A-Dの代表例を示す．

2．IDCTでの造影効果の検討

IDCTを施行した全25例の，造影効果の経時的変化をプロットした．(Fig.5)

造影効果の平均値および標準偏差は，20秒後で25.7±21.9HU，90秒後で41.0±21.2HU，180秒後で44.9±20.1HUであった．基準造影効果量とした90秒後において，20HU以上の強い造影効果を示すものが25例中18例(72%)と多く認められ，その中には組織が確認された器質化肺炎の全6例及び肺膿瘍の1例が含まれていた．これに対して20HU未満の造影効果しか示さなかったものの中には，組織の確認された結核腫の全4例が含まれていた．Fig.6，7に強い造影効果がみられた症例を，Fig.8に造影効果のみられなかった症例を示す．

組織標本が得られた8例の血管数は，内腔0.10mm以上の血管は結核腫の全4例ともが0本であったのに対し，器質化肺炎では2本から5本，肺膿瘍では4本見られた．内腔0.02-0.10mmの血管は，結核腫の3例は0本だが，1例の結核腫で9本見られた．但しこの血管は，隣り合わせに集合した壊死組織間の線維性部分にあり，多くを占める乾酪壊死組織内には血管は認められなかった．内腔0.02-0.10mmの血管は，器質化肺炎では17本から35本，肺膿瘍では132本見られた．Table 2にこれら8例の造影によるCT値変化および血管

Table 1　Classification of morphological features of benign lung nodules (n = 54)

Type		Number (%)	along BBB	not along BBB
(A) round mass		18 (33%)	9	9
(B) polygonal mass with concave or straight margin		20 (37%)	18	2
(C) oval or band-like mass along BBB		7 (13%)	7	0
(D) oval mass attached to the pleura with broad contact		9 (17%)	8	1
total		54	42 (78%)	12 (22%)

BBB = bronchovascular bundle

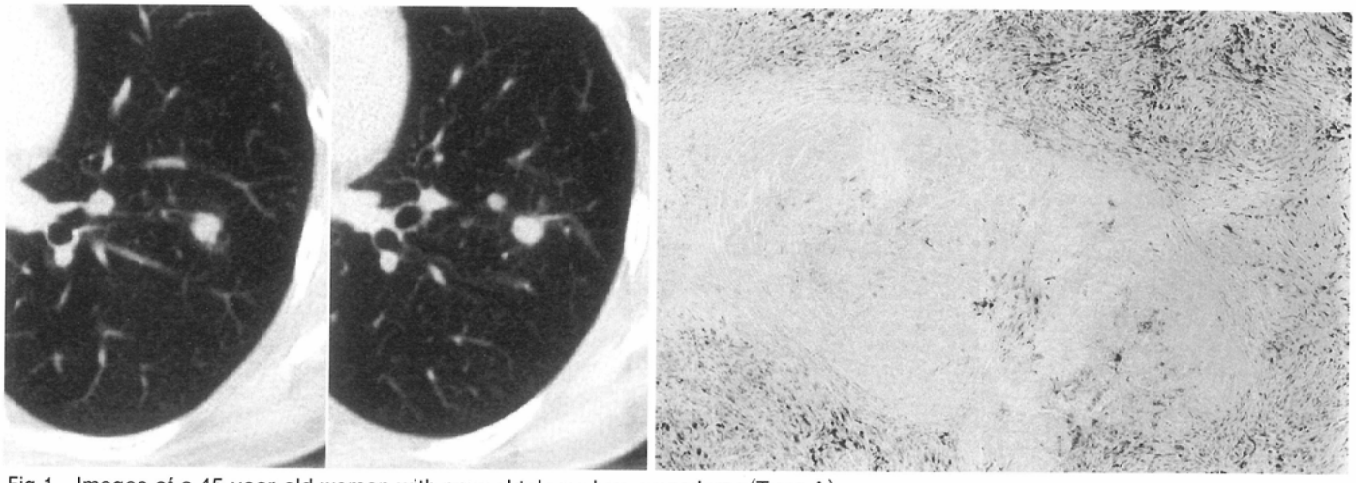

Fig.1　Images of a 45-year-old woman with proved tuberculous granuloma (Type A).
A: HRCT scan shows a well-defined solitary nodule. The lesion is located near B8a.
B: Partial lung resection specimen reveals granulomatous lesion with epithelioid reaction and lymphocytic mantle. Interstitial fibrosis is also noted (hematoxylin-eosin stain; original magnification, × 100). Pathologic diagnosis was tuberculous granuloma.

A　B

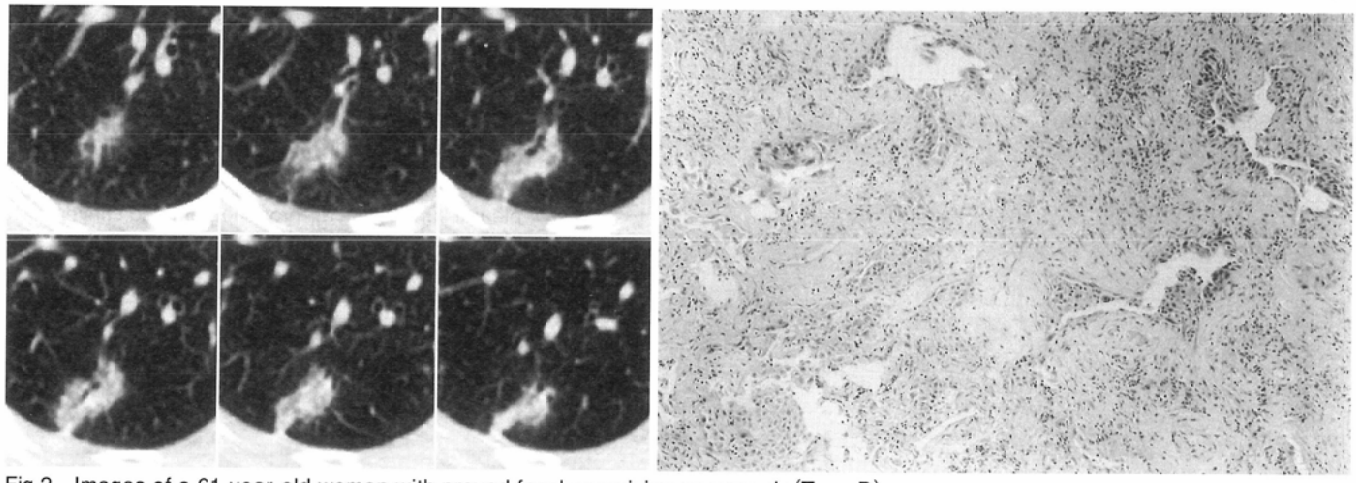

Fig.2　Images of a 61-year-old woman with proved focal organizing pneumonia (Type B).
A: HRCT scan shows a polygonal mass with concave margin. The lesion is located along bronchovascular bundle (right B10a).
B: Thoracoscopic partial lung resection specimen reveals fibrotic change with interstitial fibrosis in the surrounding area (hematoxylin-eosin stain; original magnification, × 200). Pathologic diagnosis was focal organizing pneumonia.

A　B

数の評価の表を示す．

考　察

日常臨床において肺野良性結節を経験することは稀ではない．器質化肺炎や結核腫などは，既往歴や経過観察などで良性と判断可能な場合も多いが，ときに肺癌との鑑別が困難で開胸肺生検や胸腔鏡下肺生検が行われる症例が存在する[20)-23)]．器質化肺炎の形態に関していくつかの報告がみられるが[20)-22),24),25)]，Kohnoら[20)]はHRCTで18例の検討を行い，2cm以下の類円形で辺縁不整，気管支肺動脈束や胸膜と明らかな関係を持たないタイプA，肺野末梢で胸膜に広く接する卵形あるいは楕円形のタイプB，気管支肺動脈束に沿った卵形ないし楕円形を示すタイプCの3つに分類し，タイプB，Cは器質化肺炎に特徴的だがタイプAでは肺癌との鑑別が困難であるとしている．われわれは大きく4つのTypeに分類したが，気管支肺動脈束に沿う棒状影(Type C)はKohnoのタイプCに含まれ，胸膜に接した半球状(Type D)はKohnoのタイプBに相当するものと思われる．更に，三次元的に偏った方向に伸びずに，ほぼ等方的な広がりを持つ形態を示すKohnoのタイプAを，その辺縁が平滑で球形に近いもの(Type A)と，陥凹ないしは直線的辺縁を持つもの(Type B)とに細分類した．その結果，組織学的に診断し得た結核腫の過半数(8例中5例)はType Aに含まれ，器質化肺炎10例のうち，6例はType B，2例はType C，2例はType Dに分類され，Type Aを示したものは無かった．

今回行った三次元的形態の検討(Table 1)では，良性結節全体のうち類球形のものは約1/3に過ぎず，その他は全て，陥凹ないしは直線的辺縁を持つ多面体，気管支肺動脈束に沿う棒状影，胸膜に接した半球状など多彩な形態を呈することがわかった．また注目すべきことは，気管支肺動脈束との密接な関係が，類球形以外で92%，全体でも78%と高頻度に認められたことである．器質化肺炎の中で気管支肺動脈束に沿ったものは気管支炎が，また胸膜に沿ったもの

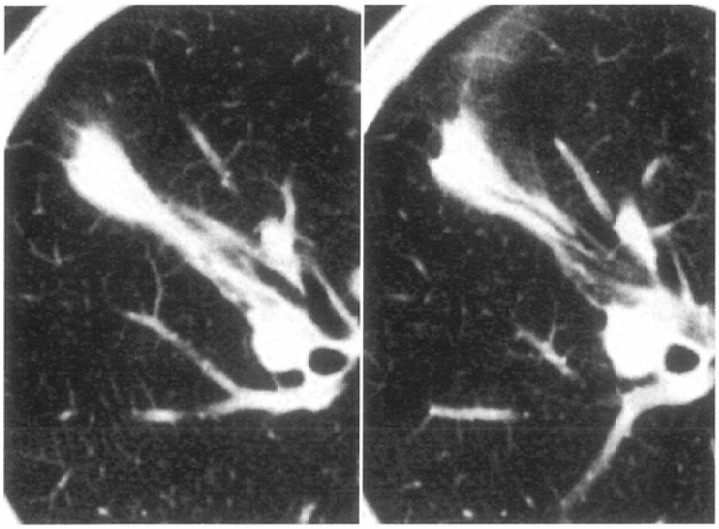

Fig.3 Images of a 58-year-old man with clinically proved focal organizing pneumonia (Type C).
HRCT scan shows a band-like mass along bronchovascular bundle (right B4). Air-bronchogram is seen. The lesion gradually decreased on follow up chest radiography after 1-4year.

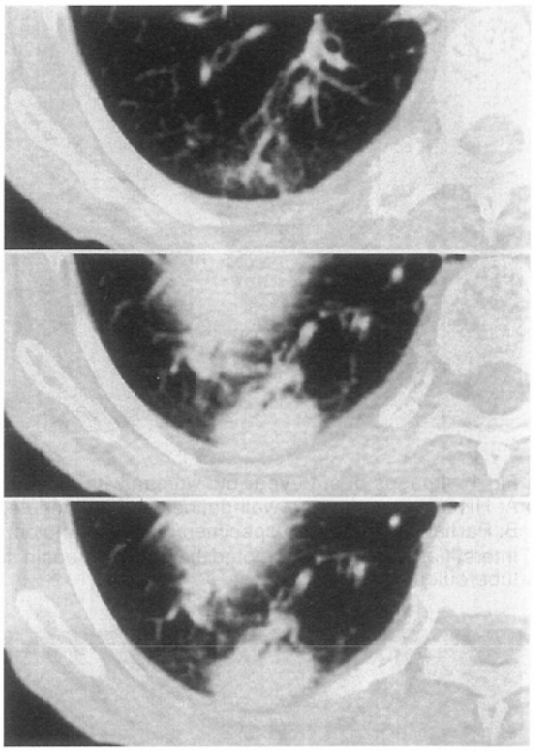

Fig.4 Images of a 74-year-old woman with clinically proved focal organizing pneumonia (Type D). HRCT scan shows an oval mass with broad contact with the pleural surface. An air-bronchogram and convergence of the peripheral vessels are seen.

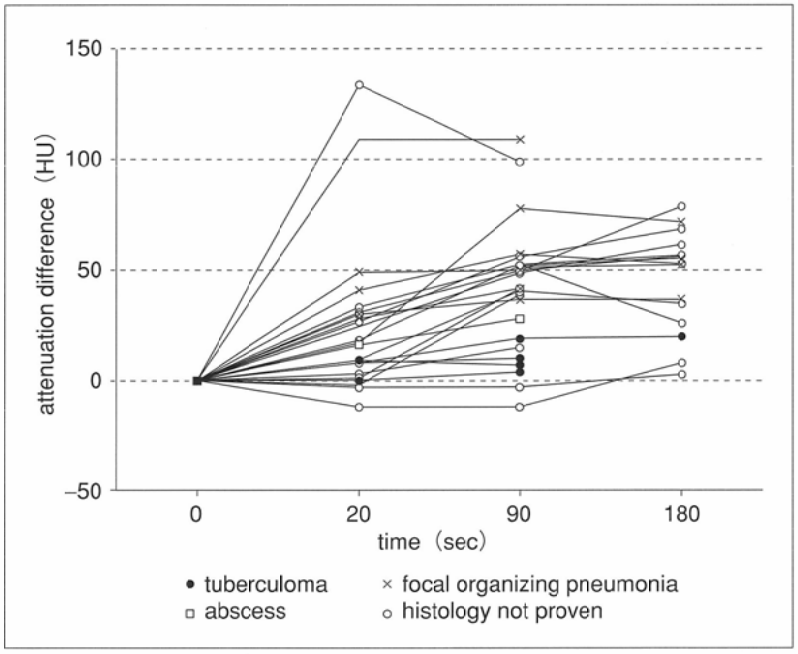

Fig.5 Time attenuation curves for lung nodules (n = 25). Mean ± standard deviation: 25.7 ± 21.9 (20 sec delay), 41.0 ± 21.2 (90 sec delay), 44.9 ± 20.1 (180 sec delay). The maximum increments of CT values over 20HU after contrast enhancement were observed in 18 (54.7 ± 13.9HU) of the 25 benign nodules, of which all tuberculomas (n = 4) showed little or no contrast enhancement (10.0 ± 4.5HU)

は大葉性肺炎が基礎にあり，治癒過程に相違があるのではないかと推測されている[26]．肺の炎症性疾患では気道に沿った広がりを持ち，その器質化の過程でもこの特徴が残されるために，気管支肺動脈束との密接な関係が保たれると考えられる．

SwensenらはID-CTを用いた肺野結節の造影能の検討で，造影効果が20HUを越える結節は，感度98%，特異度73%で悪性であると報告している．(悪性腫瘍 n = 52: median 46.5HU, range 11 to 110HU，肉芽腫 n = 51と良性腫瘍 n = 4: median 8HU, range-10 to 94HU)

ただし肉芽腫51例中13例が20HU以上に造影され，うち組織が確認された病変では，いづれも血管床が豊富であり，活動性の肉芽腫であったためとされている[19]．Yamashitaらも肺野結節の造影効果が20-60HUであれば，悪性であるよい指標であると報告している[13]．これらの報告に反して，今回のわれわれの検討では25例中18例と多くの良性結節が20HU以上の強い造影効果を有していた(Fig.5)．この主な理由は，良性結節に含まれる対象疾患の違い(特に器質化肺炎を含むかどうか)によるものと思われる．器質化肺炎とは肺炎の治癒過程が遷延し器質化が加わって肺野型結節を形成するもので，肺炎患者の5-10%でおきるといわれ[20)-22),24]，日常見られる頻度が高い．したがって，肺野良性結節の検討には，器質化肺炎は欠くことのできないものとして，われわれは検討対象に含めたが，Swensenの初期経験の報告や，Yamashitaらが検討した良性結節は結核腫や過誤腫のみで，造影効果を示す頻度の高い器質化肺炎は含まれていない．一方，乾酪壊死を伴う結核腫は造影効果をもたないという過去の報告同様[13),16),19]，われわれの検討でも組織確認

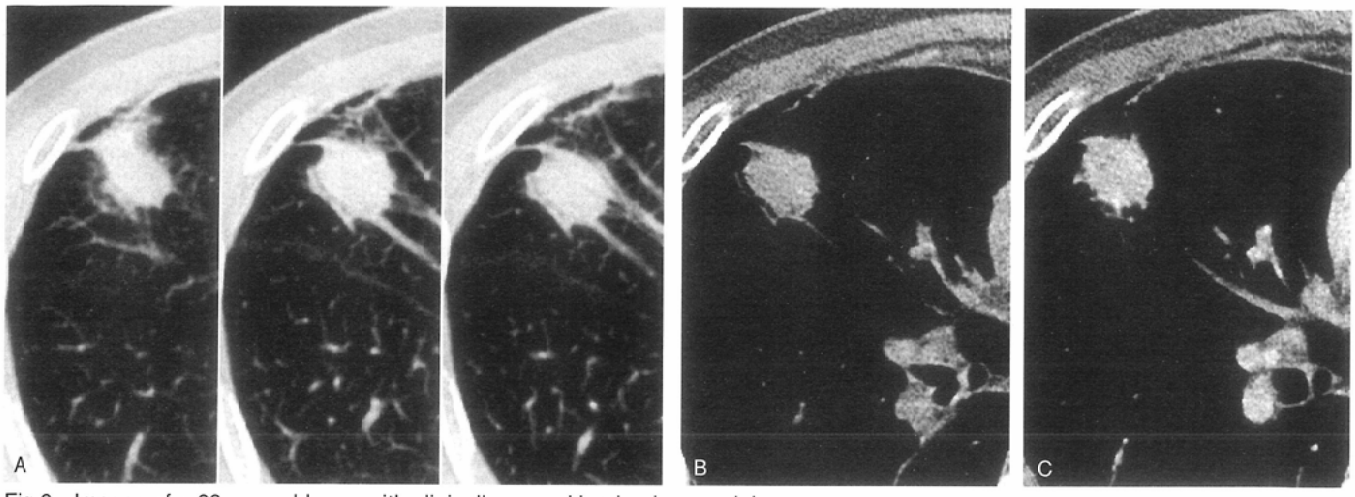

Fig.6　Images of a 68-year-old man with clinically proved benign lung nodule.
A: HRCT shows a round nodule in right S4. An air-bronchogram and convergence of the peripheral vessels are also seen.
B: Nonenhanced CT scan.
C: CT scan obtained after administration of contrast media. The noudule shows strong enhancement. This lesion gradually decreased by antibiotic therapy.

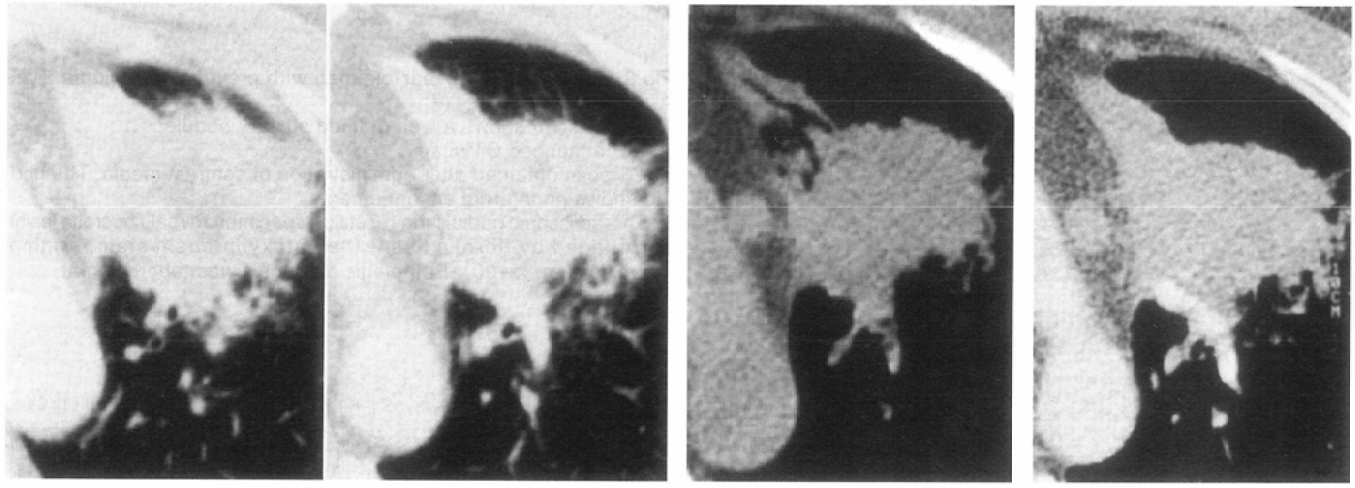

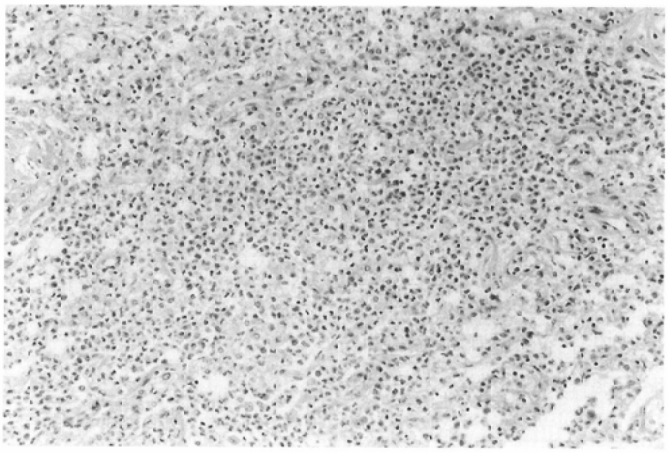

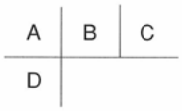

Fig.7　Images of a 45-year-old man with proved lung abscess.
A: HRCT shows an irregular shaped mass in left upper lung.
B: Nonenhanced CT scan.
C: CT scan obtained after administration of contrast media. The lesion enhanced heterogenously. Lung cancer cannot be ruled out clinically, then left upper lobectomy was done.
D: The resected specimen shows prulent inflammatory foci in the lung and fibrosis is seen around it. (hematoxylin-eosin stain; original magnification, × 200). Pathologic diagnosis was lung abscess.

済みの結核腫4例全てが20HU未満の造影効果しかなかった．このことから，結核腫の診断には造影効果がほとんど見られないことは有力な指標であることが再確認された．したがって，器質化肺炎も肺癌の鑑別対象として重要であるという前提にたつと，良性結節の中には造影効果を欠くものの他に，強い造影効果を示すものが少なからず含まれることになり，造影効果の強弱のみによって良悪性の判定をすることは困難であると思われた．造影能と血管数との関係について，Yamashitaらは，肺癌18症例の組織(HE染色)標本と造影CTについての検討で，1視野あたり(×40 microscopic field, diameter 4mm)に占める0.02-0.10mmの血管数(平均15.4±13.9本)が，CTでの最大造影増加量(平均46.3±

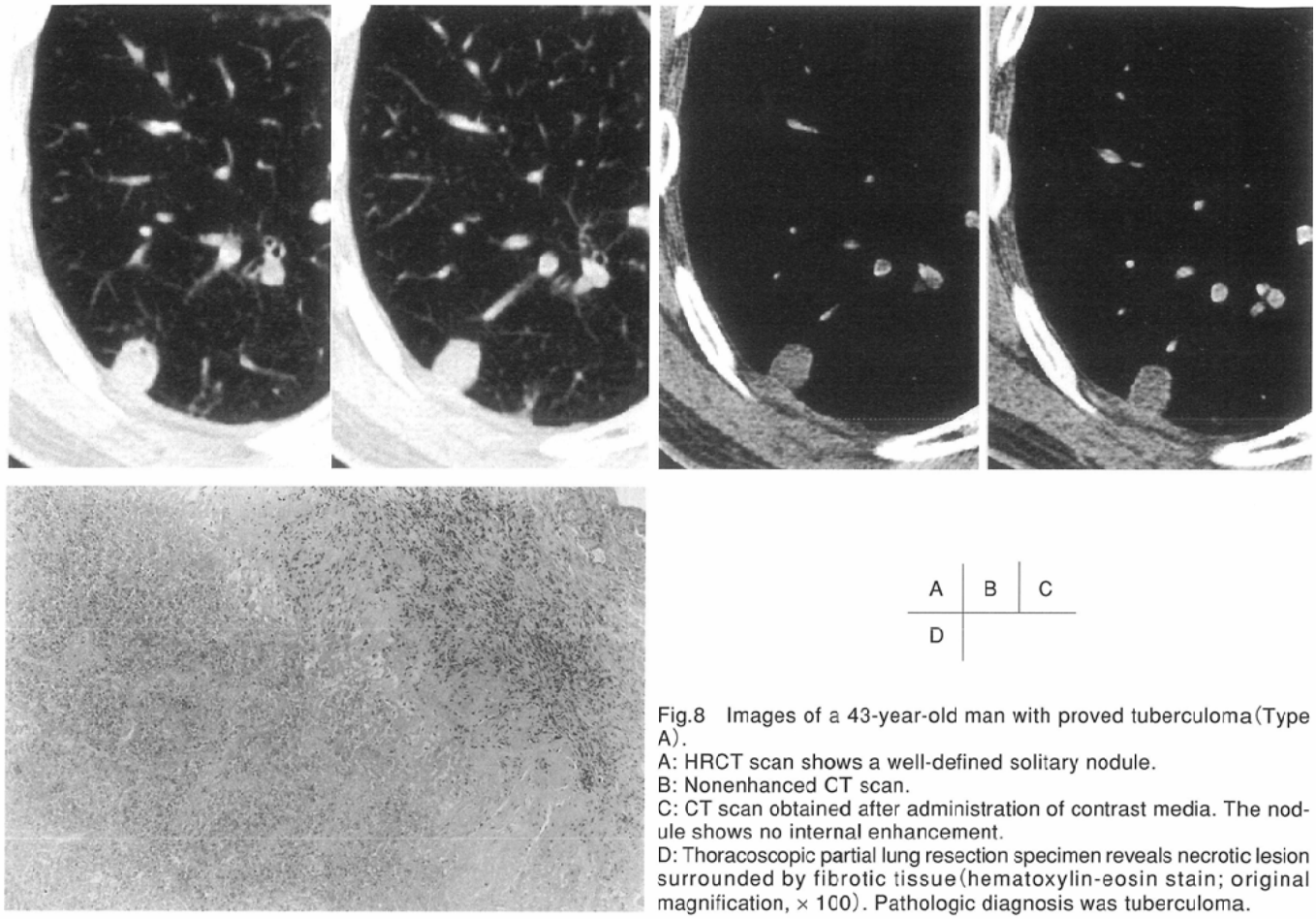

Fig.8 Images of a 43-year-old man with proved tuberculoma (Type A).
A: HRCT scan shows a well-defined solitary nodule.
B: Nonenhanced CT scan.
C: CT scan obtained after administration of contrast media. The nodule shows no internal enhancement.
D: Thoracoscopic partial lung resection specimen reveals necrotic lesion surrounded by fibrotic tissue (hematoxylin-eosin stain; original magnification, × 100). Pathologic diagnosis was tuberculoma.

13.2HU)とよく相関したという報告をしている(Pearson correlation coefficient, r = 0.77)[13]．今回，組織標本の得られた8例について血管数を計測したところ，造影効果を欠く結核腫はその大部分が乾酪壊死組織に占められており，血管は壊死辺縁の線維化部にわずか認められるのみであった．一方，強い造影効果を示した器質化肺炎や肺膿瘍では多くの血管が認められた．つまり，今回検討した1視野(×40 microscopic field, diameter 5mm)あたりに占める0.02mm-0.10mmの血管数は，器質化肺炎3例では，多数の血管が存在(平均43.3±29.4本)し，症例数が少なく造影能と血管数との有意な相関を得ることはできなかったものの，良性結節においても，造影能と血管数との相関が推測された．肺腫瘤の造影CTにおいて，静注された造影剤は肺動脈，気管支動脈から腫瘤血管床に入り，速やかに間質へと移行する[18),27)]．前者は腫瘤のvascularityを反映しており，後者には毛細血管と間質組織の造影剤の移行速度や間質の大きさ等が関与すると考えられている．造影剤静注後の比較的早期相で造影される結節はvascularityが多く，平衡相から後期相で造

Table 2 CT numbers and pathologic features of benign lung nodules

Patient Age/Sex	Size: Long axis diameter(cm)	Size: Short axis diameter(cm)	CT Number (HU): Unenhanced scans	CT Number (HU): Enhanced scan(90sec)	CT Number (HU): Standard attenuation difference	Number of vessels: Vessel diameter(mm) 0.02-0.10	Number of vessels: Vessel diameter(mm) > 0.10		Histology
58/M	2	1	53	60	7	9	0	ope.	Tuberculoma
43/M	1.5	1	26	45	19	0	0	ope.	Tuberculoma
49/M	6	3	39	49	10	0	0	ope.	Tuberculoma
38/M	3	2	27	31	4	0	0	thorac.	Tuberculoma
61/F	3	1.5	−191	−113	78	75	5	thorac.	Organizing pneumonia
72/M	5	2	42	79	37	38	3	ope.	Organizing pneumonia
46/M	7	4	40	82	42	17	2	ope.	Organizing pneumonia
45/M	6	5	35	63	28	132	4	ope.	Abscess

Standard attenuation difference: CT number between attenuation on the unenhanced image and that on the enhanced (90 sec delay after bolus injection of contrast media) image, thorac. : thoracoscopic partial lung resection, ope. : operation

影される結節は間質や線維成分密度が多いと考えることができる．おそらくこのことは腫瘍でも炎症病巣でもあてはまり，活動期から治癒過程にかけての器質化肺炎や肺膿瘍でも腫瘍と同様に造影されることが予想される．これに対して乾酪壊死組織のみの陳旧性結核腫はほとんど造影効果がないのは当然である．

形態的に肺癌と鑑別に苦慮する結節に遭遇した場合，造影効果があるから肺癌であるとは言えず，造影効果を有する結節でも，結節の三次元的形態，すなわち棒状であったり，陥凹あるいは直線的辺縁を有する多面体などといった，良性結節に特徴的な形態を，同時に考慮する必要がある．とりわけ気管支肺動脈束沿いにひろがる結節の進展形式は器質化肺炎に代表される良性結節に特徴的な所見と思われ，その所見は肺静脈はじめ複数の区域，亜区域の気管支・血管の巻き込みを示すことの多い肺癌[5),6)]との鑑別に役立つ重要な特徴の一つと考えられる．

まとめ

1）良性結節の形態は，類球形ばかりでなく，気管支肺動脈束に沿う棒状のもの，胸膜に接した半球状のもの，あるいは陥凹または直線的な辺縁を持つ多面体形を示すものが67％と高頻度に認められた．

2）良性結節では，類球形を除外して92％と極めて高頻度に，含めた全体でも78％に，気管支肺動脈束との密接な関係が認められた．

3）結核腫を除いた良性結節の中には，20HUを越える造影効果を示すものが多く認められた．

4）造影効果のみで良悪を判断することは困難であり，良性結節にしばしば認められる棒状，多面体，および気管支肺動脈との強い関係などの形態的特徴を，同時に考慮する必要がある．

文　献

1) Kuriyama K, Tateishi R, Doi O, et al: Prevalence of air bronchograms of the lung on thin-section CT; comparison with benign tumors. AJR 156: 921-924, 1991

2) 古泉直也：肺腺癌におけるthin-section CT像と病理組織像の対比　第一編　腫瘍分化度，発育形式，および間質の変化について．肺癌　34：199-207，1994

3) 山田耕三，吉岡照晃，野村郁男，他：薄層スライスのCTを用いた肺野小型病変の辺縁の性状所見の再検討　病理組織所見との対比から．肺癌　33：847-855，1993

4) 山田耕三：Thin-slice CTを用いた肺野小型病変の内部構造の解析．肺癌　32：1035-1041，1992

5) 山田耕三：Thin-slice CTを用いた肺野小型病変と肺血管の解析．肺癌　32：845-850，1992

6) 小林琢哉，佐藤　功，川瀬良郎，他：伸展固定肺標本を用いた肺野末梢部肺癌における腫瘍辺縁と肺既存構造との関係の解析．日胸疾会誌　34：30-36，1996

7) Kuriyama K, Tateishi R, Doi O, et al: CT-pathologic correlation in small peripheral lung cancers. AJR 149: 1139-1143, 1987

8) Zwirewich CV, Vedal S, Miller RR, et al: Solitary pulmonary nodule; high-resolution CT and radiologic pathologic correlation. Radiology 179: 469-476, 1991

9) Murata K, Takahashi M, Mori M, et al: Pulmonary metastatic nodules; CT-pathologic correlation. Radiology 182: 331-335, 1992

10) 古泉直也，酒井邦夫，松月由子，他：高分解能CTにおける肺腺癌の淡い領域の経時変化，日本医放会誌　56：715-719，1996

11) 古泉直也，酒井邦夫，小田純一，他：肺腺癌における高分解能CTと病理組織の対比．臨床放射線　40：785-793, 1995

12) Murata K, Itoh H, Todo G, et al: Centrilobular lesions of the lung; demonstration by high-resolution CT and pathologic correlation. Radiology 161: 641-645, 1986

13) Yamashita K, Matsunobe S, Tsuda T, et al: Solitary pulmonary nodule: Preliminary study of evaluation with incremental dynamic CT. Radiology 194: 399-405, 1995

14) Yamashita K, Matsunobe S, Takahashi R, et al: Small peripheral lung cancer evaluated with incremental dynamic CT; Radiologic-pathologic correlation. Radiology 196: 401-408, 1995

15) Swensen SJ, Morin RL, Scheuler BA, et al: Solitary pulmonary nodule; CT evaluation of enhancement with iodinated contrast material; A preliminary report. Radiology 182: 343-347

16) Swensen SJ, Brown LR, Colby TV, et al: Pulmonary nodule; CT evaluation of enhancement with iodinated contrast material. Radiology 194: 393-398, 1995

17) Swensen SJ, Harms GF, Morin RL, et al: CT evaluation of solitary pulmonary nodule; value of 185-H reference phantom. AJR 156: 925-929, 1991

18) Littleton JT, Durizch ML, Moeller G, et al: Pulmonary masses; contrast enhancement. Radiology 177: 861-871, 1990

19) Swensen SJ, Brown LR, Colby TV, et al: Lung nodule enhancement at CT; prospective findings. Radiology 201: 447-455, 1996

20) Kohno N, Ikezoe J, Johkoh T, et al: Focal organizing pneumonia; CT appearance. Radiology 189: 119-123, 1993

21) 成定宏之，渡辺秀幸，中村克己，他：器質化肺炎のHRCT所見．臨床放射線　42：85-90，1997

22) 本山　新，楠本昌彦，大野良治，他：限局性器質化肺炎のCT像の検討．臨床放射線　42：77-83，1997

23) 小林琢哉，佐藤　功，川瀬良郎，他：開胸肺生検が施行された限局性炎症性病変の胸部CT画像による検討．肺癌　36：277-283，1996

24) 望月吉郎，小橋陽一郎，岩田猛邦，他：遷延化肺炎の臨床的病理学的検討．日胸疾会誌　25：86-92，1987

25) 尾下文浩，江口研二，宮　敏路，他：肺野限局性炎症性病変のthin-sectionCT像　切除病理との対比．日本医放会誌　49：1525-1533，1989

26) 吐内　哲，星　俊子：吸収の遅延した肺炎のHRCT所見の検討．日本医放会誌　56：S107，1996

27) 小口和浩，曽根脩輔，春日敏夫，他：ダイナミック造影CTスキャンによる肺腫瘤の血行動態解析の基礎的検討．日本医放会誌　56：496-501，1996