OUKA
Osaka University Knowledge Archive

Title	悪性リンパ腫のFollow up studyにおけるリンパ造影再施行の評価
Author(s)	朝倉, 浩一; 小野, 慈; 田之畑, 一則 他
Citation	日本医学放射線学会雑誌. 1980, 40(12), p. 1139-1145
Version Type	VoR
URL	https://hdl.handle.net/11094/18950
rights	
Note	

Osaka University Knowledge Archive : OUKA

https://ir.library.osaka-u.ac.jp/

Osaka University

悪性リンパ腫の Follow up study における リンパ造影再施行の評価

横浜市立大学医学部放射線医学教室
朝倉 浩一　小野 慈　田之畑一則
中島 康雄　川島 博之　松井 謙吾

（昭和55年6月4日受付）
（昭和55年7月15日最終原稿受付）

Clinical Evaluation of Repeat Lymphography in Management of the Patient with Malignant Lymphoma

Koichi Asakura, Yoshimi Ono, Kazunori Tanohata, Yasuo Nakajima, Hiroyuki Kawashima and Kengo Matsui
Department of Radiology, School of Medicine, Yokohama City University

Research Code No.: 510
Key Words: *Repeat lymphography, Second-look lymphography, Follow-up study, Malignant lymphoma*

Repeated lymphography is a reliable method for detection of recurrent maligant lymphoma. And, it is able to obtain better information for additional therapy in follow up patients.

We describe our experience in 45 cases of malignant lymphoma who were undertaken 2–6 times of repeat lymphography on their follow up studies.

Technically, no difficulty was found in performance of 3–4 times of repeat lymphography.

By careful comparison with the initial findings of lymphogram, we could find the abnormal lymph nodes findings of early change on the repeat lymphogram.

For screening to detect the reccurence, not only lymphography but also CT, ultrasonography, nuclear study etc. are available technics. However, we strongly impressed lymphography have a great advantage than other methods in detection early changes of para-aortic or iliac nodes.

We agree that follow up radiogram after lymphography is of limited diagnostic value with the detection of new come up lesions. Radioopacity of the healthy nodes after lymphography seems to decrease gradually and opacified lymph nodes appeared to change in contours and its patterns over a period of four months following Lipiodol ultrafluid injection.

We concluded that in the follow up study of stage I, II malianant lymphoma after radiothearpy, repeat lymphography must be needed within six months after initial lymphography and with other diagnostic methods.

I. はじめに

悪性リンパ腫の広がりの診断にリンパ造影が広く利用されているのは周知のことである．しかし，この診断法は病変が進んでいない時期での僅かな変化に関しては判読が難かしく，false negative が認められる等の問題点を残している．

一方，悪性リンパ腫は stage により治療法が異り，予後に大きな差のある疾患であり，後腹膜リンパ節の腫脹の有無を知ることは治療の上でも非常に重要である．最近，CT 等種々の方法を組合せて診断を行うようになって来ているが，早期の僅かな病変に関してはリンパ造影が最も情報が多いと考えられる．

著者らは，初診時のリンパ造影にて疑診例であった症例の変化をみるためと，横隔膜上部にある stage Ⅰ，Ⅱ症例での後腹膜腔への再然の有無を診断する目的で follow up の手段としてリンパ造影の再施行（repeat lymphograghy）を行っている．

本報告においては，悪性リンパ腫の follow up study におけるリンパ造影の再施行を評価し，必要性および施行の間隔について考察した．

II. 方法および対象

i）リンパ造影の方法

リンパ造影は通常行われている方法で両足背から行っているが，全例縦切開にて施行している．これにより造影手技で損傷を与えるリンパ管の数が少なくなり再施行，再々施行が大きな困難なしに行いえている．造影剤（リピオドール　ウルトラフルイド®）の注入速度は一定とし，1分間に両足につき 0.1ml とし，注入量は片側 6—7ml（計12～14ml）としている．初回の施行時には再施行を考え，なるべく損傷するリンパ管を少なくするように注意して行い，その結果現在まで最高5回まで再施行が可能であった．一般に3—4回までのリンパ造影は困難さの点では初回の施行と変らなった．

ii）再施行の時期の検討

リンパ造影後の造影剤の消失の期間をみるため，造影後経時間に単純写真を撮した17症例の追跡したX線写真にて造影剤の消失までの期間を調べた．これらの症例は1カ月又はそれ以内の期間で経時的に単純X線写真で追跡されていたものであり，リンパ造影所見陽性のものが6症例，陰性のものが11症例であった．陽性の症例は総て造影後治療を受けていた．消失までの期間としては，リンパ造影後に描記されていたリンパ節の辺縁がはっきりしなくなるまでとした．

iii）リンパ造影再施行の対象

対象は1966年以降教室でリンパ造影を行った悪性リンパ腫250例のうち，follow up の手段として2回以上リンパ造影を行った45例である．それらの初診時の年齢分布，性別，病理組織分類，病期は Table 1 に示したように stage Ⅱの reticulum cell sarcoma が最も多かった．また stage Ⅰ，Ⅱの症例についてはすべて横隔膜より上の病変であった．

Table 1　Cases studied with repeat lymphography. RCS=reticulum cell sarcoma ; LS=lymphosarcoma ; HODG=Hodgkin's disease ; ML=unclassified lymphoma.

AGE		SEX	
- 20	4	MALE	36
21 - 30	5	FEMALE	9
31 - 40	5		45
41 - 50	11		
51 - 60	6		
61 - 70	9		
71 -	5		
total	45		

PATHOLOGICAL DIAGNOSIS		STAGE	
RCS	28	Ⅰ	13
LS	5	Ⅱ	21
HODG	5	Ⅲ	6
ML	7	Ⅳ	5
	45		45

iv）リンパ造影像の検討

検討の方法は初回および再施行時のリンパ造影所見を正常，疑診，異常に分類した．読影の基準としては教室での従来の発表[1)2)]および一般的に用いられている基準に基づいている[3)4)5)]．

III. 結　果

i）リンパ造影後の造影剤消失までの期間

Fig. 1 に示すように，辺縁の追えなくなるまで

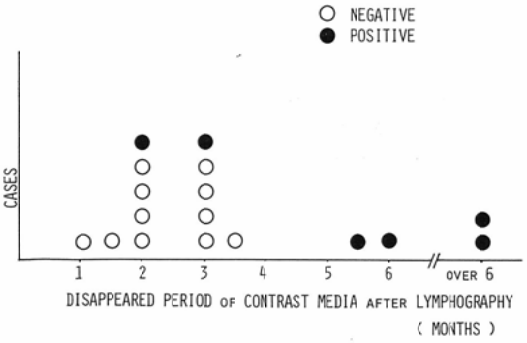

Fig. 1 Contrast media disappeared period (months) after lymphogram. ○, negative cases. ●, positive cases.

の期間は種々であったが，正常と診断された症例の追跡では消失までの期間は1～3.5カ月であった．若年者が早く消失するという印象はあるが，経時的に短かい期間毎にX線写真を撮っていた症例が少なかったため断定は出来ない．腫瘍で腫大したリンパ節の場合は放射線療法または化学療法で縮小していってはいるが，正常例より長期にわたり残存していることが認められた．造影直後認められていたリンパ節の辺縁が追えなくなった後でも造影剤は残存するが，内部構造を観察出来る量は残っておらず，異常所見を見出すのはかなり大きな変化でないと困難であると考えられた．

ii）リンパ造影再施行の結果

リンパ造影を2回以上行った症例の初回および再施行の所見を Table 2 に示した．初回で正常とした27例は再施行で8例が異常所見を呈しており，13例が疑診（equivocal）となっている．この疑診例のX線写真を初回のそれと対比すると13例中12例は初回に比べ，明らかにリンパ節の腫大を来しており異常と診断出来た．初回疑診例の9例に関しては，その内7例は再施行にてやはり疑診であったが，両者を比較すると7例のうち6例は異常と診断出来た．初回陽性例が再施行で陰性になったものは治療によるものである．

Table 2 Findings in 45 patients with repeat lymphography. Serial study means comparison with repeat lymphogram to initial one.

INITIAL LYMPHOGRAM		REPEAT LYMPHOGRAM		SERIAL STUDY	
NEGATIVE	27	NEGATIVE	6	NEGATIVE	6
		EQUIVOCAL	13	EQUIVOCAL	1
		POSITIVE	8	POSITIVE	20
EQUIVOCAL	9	NEGATIVE	1	NEGATIVE	1
		EQUIVOCAL	7	EQUIVOCAL	1
		POSITIVE	1	POSITIVE	7
POSITIVE	9	NEGATIVE	2		
		EQUIVOCAL	1		
		POSITIVE	6		

Fig. 2 は上記の結果とリンパ造影再施行までの期間を図にしたものである．正常又は疑診例が再施行によって陽性になったものは大多数が1年6カ月以内の再施行で認められている．3回以上リンパ造影を行った症例では mormal-normal に関しては初回より最後のリンパ造影までの間隔を，normal，equivocal-positive の場合は陽性と診断されたリンパ造影を施行した時までの間隔をとっている．

Table 3 は上記 Table 2 の中で再施行のリン



Fig. 2 Interval between initial and repeat lymphograms (years) and their findings.

Table 3　Cases who were not diagnosed as positive on repeat lymphogram without comparison of initial lymphogram.

case	age	sex	path.	stage	intervals of lymphography
K.M.	52	m	RCS	II	3 M.
H.K.	47	f	ML	II	4 M.
S.O.	48	m	RCS	III	4 M.
M.S.	37	m	RCS	II	6 M.
T.S.	72	m	ML	I	6 M.
Y.T.	48	m	RCS	II	7 M.
I.G.	48	m	RCS	II	7 M.
M.K.	71	m	HODG	II	7 M.
S.O.	58	m	RCS	II	8 M.
S.S.	50	m	RCS	II	9 M.
U.T.	62	f	HODG	I	11 M.
N.M.	28	m	RCS	I	12 M.
T.S.	51	f	LS	I	12 M.
T.H.	56	m	RCS	II	14 M.
M.N.	45	m	RCS	I	19 M.
Y.S.	32	m	RCS	I	40 M.
T.O.	46	m	ML	II	53 M.
Y.T.	61	m	ML	I	60 M.

パ造影像を初回のそれと対比してみて始めて異常と診断出来た症例の初診時の年齢，性別，組織診，stage およびリンパ造影の間隔を示したものである．短い間隔の再施行で異常とされた症例は reticulum cell sarcoma の stage Ⅱに多く認められた．

Fig. 3 は37歳男性の reticulum call sarcoma stage Ⅱの症例の初回のリンパ造影像（A図）と6カ月後の再施行像（B図）を並べたものである．初回リンパ造影像では正常としたが follow up のために行った再施行像ではリンパ節が初回に比べごく僅か腫大し，特に左外腸骨リンパ節は部分欠損をともなって大きく腫大していた．再施行像のみから異常を指摘するのは困難であるが，初回の像と対比することにより異常は明らかであり，この症例はこの後全身症に進展している．

Fig. 4 は47歳女性で分類不能の悪性リンパ腫 stage Ⅱであった．初回のリンパ造影像（A図）では正常としたが，4カ月後の再施行の像（B図）では初回に比べ明らかに腫大を認めた．しかし再施行の像にてはリンパ節内部のパターンは正常に近く，これのみでリンパ腫の広がりと診断するのは困難であったが初回のリンパ造影所見と対比すると異常は明らかであった．

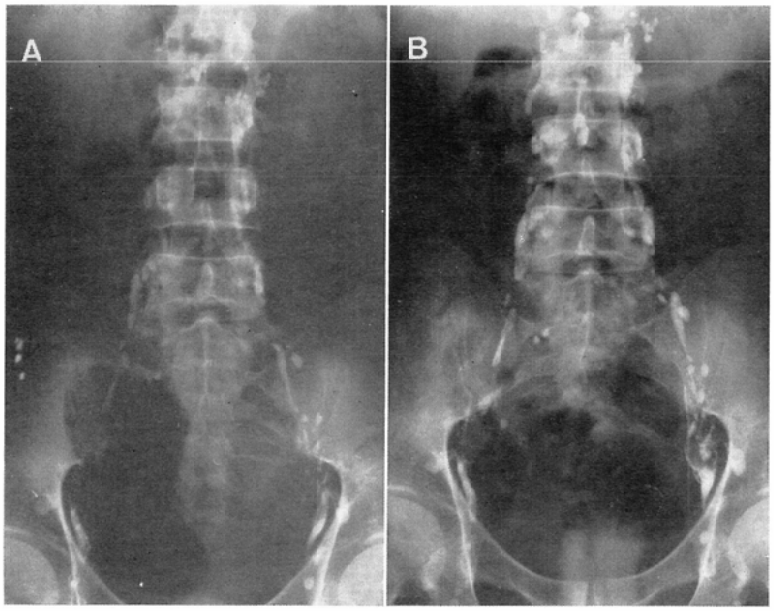

Fig. 3　A. A 37 years old male of reticulum cell sarcoma with disease limited to the neck. The initial lymphogram was normal.
B. Repeat lymphography was performed six months later. Note considerable inbrease in size of lymph nodes especially on the left iliac node.

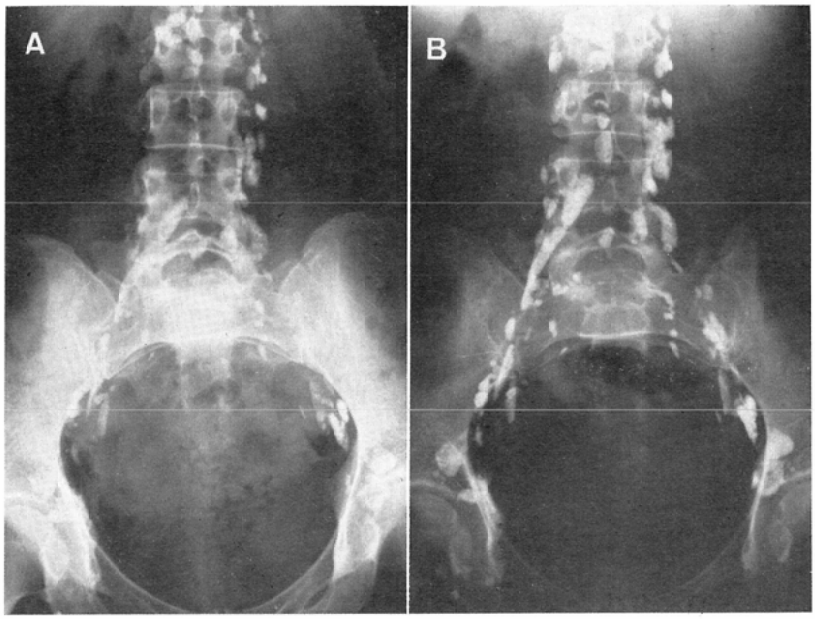

Fig. 4　A. A 47 years old female with stage Ⅱ unclassified malignant lymphoma. The initial lymphogram was diagnosed normal.
B. Repeat lymphography was performed four months later as a follow up study. Demonstrate moderate increase in size of all opacified nodes.

IV. 考　　察

悪性リンパ腫，特に stage Ⅰ，Ⅱの治療後の経過観察の手段として種々の方法が用いられているが著者らはリンパ造影の再施行をその一つとして用いている[1]．

リンパ造影の再施行に関しては Perez-Tamayo ら[6]により second look lymphography として紹介されており，その後 Dunnic ら[7]により repeat lymphography として non-Hodgkin リンパ腫での評価がなされ，その他の報告も認められるが[4)8)9)]，follow up に系統的に利用した報告は著者らの知る範囲では認められない．

悪性リンパ腫のリンパ造影上の問題点は読影の難かしさにあると考えられる．進行した症例で典型的な pattern を呈するものは容易に異常所見を指摘出来るが[3)4)10)]，小さな病的変化はとらえにくい場合が多く，Castellino ら[11]の試験開腹による結果にてもリンパ造影の正診率は92%とされており，一般的に75—90%位と考えられている[2)4)]．著者らの分析にても約10%の false-negative が認められている．

今回の検討により前述した如くリンパ造影再施行の像にてそれ単独では異常と断定出来ない症例を初回のX線写真と対比することにより異常と判定出来た症例が多くあり，再施行は早い時期での病変の有無を決めるためにも大いに有効である．

リンパ造影を行った後，経時的にX線写真を撮り比較しながら診断していく方法は日常的に行っているが，われわれの経験では腫大したリンパ節が治療により縮小していくことを観察するには有効であるが，ほぼ正常とみられるリンパ節は時間の経過と共に造影剤が流出し，内部のパターンが変化し，辺縁もはっきりしなくなるため，これらのリンパ節が病的に変化して行くのをとらえることは困難な場合が多いと考えている．

造影後の造影剤の消失するまでの期間は前述したように種々であるが，正常なリンパ節では4カ月までで診断出来にくい状況となっていた．これ以降も造影剤は残っていたが，僅かな異常の有無を観察できる量は残存していなかった．一方，腫

大したリンパ節が治療により縮小した場合は造影剤の残存は長期にわたっていた．造影剤の消失の速さに関しては患者の年齢，注入された造影剤の種類，量等種々の要素があると考えられるがまだ不明な点が多い．

リンパ造影再施行では，再三リンパ造影を行う上での手技の困難性と云う問題がある[4]．しかし，造影用針が改良されている現在では同一症例での4〜5回位までの造影は困難なく行えるようになって来ている．足背の皮膚切開に関しては横切開，縦切開と種々行なわれているが，著者らは総てリンパ管の走行に平行な縦切開を用いており，この方法では損傷するリンパ管が少なく再施行に有利であると考えられる．

Steckel ら[12]によれば，リンパ造影を行ったリンパ節に萎縮が起るとしているが，著者らの経験では再施行で正常であったリンパ節を初回それと比較してもX線写真上変化が認められず，リンパ造影の読影上は問題ないと考えられる．

今回の検討においては再施行のX線写真で初回のそれと比べ節の腫大があったものは最終的には異常としている．この結論はこれらの症例のその後の経過から考えほぼ間違いないと考えている．ただし診断のための試験開腹[11]は行われておらず診断の正確性に関しては問題は残る．特に悪性リンパ腫の症例で follow up 中にリンパ節に非腫瘍性変化[4)9)13)14)]を来した場合は判定は困難である．

現実にはリンパ造影再施行にて異常を認めた場合は再発を疑がい，他の方法も組合せて診断が行なわれている．

最近，^{67}Ga 腫瘍シンチグラム，CT，超音波診断が従来のX線診断に加えて一般的な検査法として follow up に用いられている．^{67}Ga による腫瘍シンチは Andrews[15] らがまとめている如く腫瘍の大きさが 3cm 以上でないと描出される率は少なく，早期の病変発見には問題が残る[16]．CT に関しても多くの報告があるが[17)18)19)]，Zelch ら[19]によれば質的診断が出来にくい点と小さな変化が発見しにくい点に問題があるとされている．しかし，リンパ造影で診断出来ない部位まで調べることが出来るので follow up のためには必須の検査法である．後腹膜腔の小さな病変に関しては現在のところリンパ造影が最も発見率が高いと考えられている．

再施行までの期間に関しては前述した如く造影剤の消失が比較的早く 4 カ月で診断が出来にくくなる点から考えると 4 カ月以内と云うことになるが，手技の面での施行回数の制限もあるので著者らは他の検査との組合せも考え，最初の再施行は 6 カ月以内に行うように目標をたてている．現実には初回疑診であった症例や，他の検査にて異常が考えられる症例は早目に施行され，臨床的に問題のない症例の再施行は遅れて行われる傾向にある．このことが Fig. 2 で結果的に異常になった症例が早い時期に多かった原因になっていると考えられる．

V. まとめ

悪性リンパ腫の follow up の手段として45例の症例にリンパ造影の再施行を行った．

1) 3〜4 回までの再施行は技術的に困難なく行えた．

2) 再施行のリンパ造影所見を初回のそれと対比することにより僅かな変化が異常として診断でき，再施行は非常に有効な診断法である．

3) Follow up には CT 等他の検査法と組合せて行っていく必要があるが後腹膜リンパ節の早期の変化に関してはリンパ造影が最も有効な診断法と考える．

4) Follow up のためのリンパ造影の再施行は他の検査法と組合せて初回より 6 カ月以内が良いと考える．

5) 正常と思われるリンパ節では造影後 4 カ月以内で造影剤が流失し診断が困難となる．

この論文の要旨は第33回日本医学放射線学会総会および第20回日本脈管学会総会にて発表した．

文　献

1) 朝倉浩一：悪性リンパ腫のリンパ造影における早期異常像に関する研究．日本医放会誌，37： 125—139，1977
2) 菊地十三男：リンパ系造影の研究—特に読影

に関する基礎的研究—．日本医放会誌，26：11—28，1966
3) Wiljasalo, S.: Lymphographic polymorphism in Hodgkin's disease. Acta Radiol. Suppl., 289: 1—89, 1969
4) Hessel, S.J., Adams, D.F. and Abrams, H.L.: Lymphography in lymphoma. (In) Clouse, M.E. ed: Clinical lymphography. pp. 160—184, 1977, Williams & Wilkins, Baltimore
5) 打田日出夫，石田　修，池田　恢，真崎規江，曽根脩輔，金城武忠，黒田知純，清水秀祐，田村健治，中村仁信：悪性リンパ腫のリンパ造影像に関する検討．日本医放会誌，33：479—494，1973
6) Perez-Tamayo, R., Thornbury, J.R. and Atkinson, J.: "Second-look" lymphography. Am. J. Roentgenol., 90: 1078—1086, 1963
7) Dunnick, N.R., Fuks, Z. and Castellino, R.A.: Repeat lymphography in non-Hodgkin's lymphoma. Radiology, 115: 349—354, 1975
8) Gregl, A., Kienle, J. and Eydt, M.: Second- and third-look lymphography. Radiology, 95: 149—156, 1970
9) 打田日出夫，池田　恢，真崎規江，中村仁信，黒田知純，吉岡寛康，堀　信一，徳永　仰，細木拓野，重松　康：Non-Hodgkin リンパ腫—X線診断特にリンパ造影の価値．臨放，24：1165—1174，1979
10) Davidson, J.W., Saini, M. and Peters, M.V.: Lymphography in lymphoma. Radiology, 88: 281—286, 1967
11) Castellino, R.A., Goffinet, D.R., Blank, N., Parker, B.R. and Kaplan, H.S.: The role of radiography in staging of non-Hodgkin's lymphoma with laparotomy correction. Radiology, 110: 329—338, 1974
12) Steckel, R.J. and Cameron, T.P.: Changes in lymph node size induced by lymphangiography. Radiology, 87: 753—755, 1966
13) Parker, B.R., Blank, N. and Castellino, R.A.: Lymphographic appearance of benign conditions simulating lymphoma. Radiology, 111: 267—274, 1974
14) 朝倉浩一，小野　慈，田野畑一則，大竹英二，松井謙吾：悪性リンパ腫のリンフォグラフィー—False Positive 例の検討—．日本医放会誌，39臨時増刊号；9，1979
15) Andrews, G.A., Hubner, K.F. and Greenlaw, R.H.: Ga-67 citrate imaging in malignant lymphoma: Final report of cooperative group. J. Nucl. Med., 19: 1013—1019, 1978
16) 川島博之，野沢武夫，氏家盛通，朝倉浩一，小野　慈，松井謙吾：悪性リンパ腫の管理における ^{67}Ga- スキャンの評価．核医学，16：1175，1979
17) Alcorn, F.S., Mategrano, V.C., Petasnick, J.P. and Clark, J.W.: Contributions of computed tomography in the staging and management of the malignant lymphoma. Radiology, 125: 717—723, 1977
18) Breiman, R.S., Castellino, R.A., Harell, G.S., Marshall, W.H., Glatstein, E. and Kaplan, H.S.: CT-pathologic correlation in Hodgkin's disease and non-Hodgkin's lymphoma. Radiology, 126: 159—166, 1978
19) Zelch, M.G. and Haaga, J.R.: Clinical comparison of computed tomography and lymphangiography for detection of retroperitoneal lymphadenopathy. Radiol. Clin. N. Am., 17: 157—168, 1979