Osaka University Knowledge Archive

Title	Transcatheter embolization therapy-各種出血症例の止血療法として-
Author(s)	水口, 和夫; 中塚, 春樹; 中村, 健治 他
Citation	日本医学放射線学会雑誌. 1979, 39(9), p. 924-934
Version Type	VoR
URL	https://hdl.handle.net/11094/18953
rights	
Note	

Osaka University Knowledge Archive : OUKA

https://ir.library.osaka-u.ac.jp/

Osaka University

Transcatheter embolization therapy

—各種出血症例の止血療法として—

大阪市立大学医学部放射線科
水口　和夫　　中塚　春樹　　中村　健治
佐藤　守男　　玉岡　紅一　　山田　龍作

（昭和54年3月15日受付）
（昭和54年5月9日最終原稿受付）

Transcatheter vascular embolization in the management of hemorrhage

Kazuo Minakuchi, Haruki Nakatsuka, Kenji Nakamura, Morio Sato,
Koichi Tamaoka and Ryusaku Yamada
Department of Radiology, Osaka City University Medical School

Research Code No.: *500*
Key Words: *Angiography, Embolization therapy, Intractable bleeding, Hemostasis, Malignant tumor*

Good hemostatic results were obtained by transcatheter vascular embolization in 38 patients with hemorrhage (11 patients with cancer of uterus, 7 with renal cancer, 5 with cancer of bladder, 2 with lung cancer, 1 with gastric cancer, 2 with arteriovenous malformation, 8 with esophageal varices, 1 with bronchiectasis and 1 with hemorrhagic gastritis). Thirty patients, excepting 8 cases of esophageal varices, were infused small particles of gelatin-sponge through the catheter inserted from the femoral artery to the bleeding artery by means of Seldinger's technique. In 8 cases of esophageal varices, 50% glucose solution at first and thrombin solution mixed with Gelfoam particles next were infused through the catheter which was selectively inserted in the the varices by means of percutaneous transhepatic approach. Hemorrhage which could not be managed by the conservative therapy was completely stopped by the embolization in 26 of 31 cases (84%). Of 26 patients with hemorrhage due to various malignant tumors, 21 cases (81%) showed complete hemostasis. Since the vessels affected by malignant tumor do not respond to vasoconstrictors, transcatheter arterial embolization is most suitable for the treatment of such hemorrhage. Hemorrhage recurred after embolization in only 3 cases (each one case of cancer of uterus, arteriovenous malformation of kidney and esophageal varices), which seemed to be due to recanalization of the embolized vessels.

Embolization gives less intervention to the patient, exerts remarkable hemostatic effect without recurrence of hemorrhage, causes practically no serious adverse reaction, and hence is considered to be as an excellent method for the management of bleeding from malignant tumor which is hardly treated by any other methods.

I. 緒　言

血管カテーテル術は血管造影診断だけでなく，消化管出血や悪性腫瘍をはじめとする各種疾患の治療にも応用されるようになった．たとえば消化管出血ではその出血部位を造影診断すると同時に，局所動脈内に送入した同じ血管カテーテルを通じて血管収縮剤を注入し止血する方法が開発され消化管出血の止血法として応用されるようになってきた．

しかしながら血管収縮剤の動脈内注入では止血効果が一時的であったり，止血不能症例に遭遇することが多く，この様な症例に対し血管カテーテルを通じて塞栓物質を注入し局所血管を閉塞させる transcatheter embolization therapy（以下 embolization）が開発されるにいたった．

著者らは消化管出血だけでなく，悪性腫瘍からの出血を含む各種出血症例に対して embolization を施行し，良好な成果を得たので代表的症例を供覧しその成績を報告する．

II. 対　象

各種出血症例38例に embolization を施行し，このうち悪性腫瘍を原因とする症例は26例（68%）を占める．これら症例の原因疾患別症例数とその出血状態を表わしたのが Table 1 である．即ち，保存的療法にては止血しえず embolization 施行時点でも出血の続いていた症例は31例で，このうち18例は大量出血例で緊急に embolization を施行した症例であり，残り13例は出血量は少量であるが持続性出血で，このため全身状態の悪化をきたしていた症例である．また他の7例は embolization 施行時点では出血はみられなかったが，原因疾患による大量出血の既往のある症例で再出血の予防を目的として embolization を施行した症例である．

III. 方　法

食道静脈瘤以外の症例には，Seldinger 法により大動脈よりカテーテルを超選択的に目的とする動脈に送入して，X線透視下にヨード造影剤を滲み込ませた2～3mm 大のゼラチンスポンジ（Gelfoam 又は Spongel）を注入し，目的動脈の閉塞により血流の back flow が生じる寸前まで embolization を施行した．

一方，食道静脈瘤症例に対しては，Lunderquist[1] の方法に準じて経皮経肝門脈造影（Per-

Table 1　Bleeding cases treated by transcatheter embolization

	Total	Bleeding	
		Active	Inactive
Malignant tumor	26	26 (14)	
Uterine cancer	11	11 (8)	
Grawitz tumor	7	7 (1)	
Urinary bladder cancer	5	5 (3)	
Lung cancer	2	2 (1)	
Stomach cancer	1	1 (1)	
Arterio-venous malformation	2		2
Spinal AVM	1		1
Renal AVM	1		1
Esophageal varicosis	8	3 (3)	5
Bronchiectasis	1	1 (0)	
Hemorrhagic gastritis	1	1 (1)	
Total	38	31 (18)	7

( )……acute massive bleeding

cutaneous Transhepatic Portography）を施行した後に，胃冠状静脈や短胃静脈に選択的にカテーテルを送入し，X線透視下に50%ブドウ糖溶液，トロンビン，ゼラチンスポンジの小片を注入した．

IV. 成　績

保存的治療では止血しえなかった出血中の症例（計31例）に embolization を施行することにより，26例（84%）に完全止血が得られた．このうち大量出血例では18例中16例（89%）に止血しえた．原因疾患別にみると，肺癌2例中1例と膀胱癌5例中4例では止血が不完全であったが，他の疾患による症例では全例止血しうることができた（Table 2）．

完全止血26例のうち子宮頚癌1例，食道静脈瘤1例の2例では各々5カ月，2週間後に再出血がみられた．

現在出血はしていないが，出血の既往のある症例に予防的に embolization した AVM 2例，食道静脈瘤5例の計7例では，腎の AVM 症例1例のみに再出血がみられたが，他の6例では現在まで再出血はみられない．

V. 症　例

1．子宮頚癌

非観血的処置では止血不能の不正性器出血をきたした子宮頚癌症例11例（少量持続性出血例3例，大量出血例8例）に embolization を施行した．embolization に際しては内診所見ならびに骨盤部動脈造影像より，腫瘍浸潤範囲を知り，浸潤の強い側の子宮動脈（広汎な浸潤または超選択的 catheterization 不能な症例は内腸骨動脈）の embolization を施行した．しかし，両側に腫瘍浸潤の強い例や，片側の内腸骨動脈臓側枝の embolization で止血が不完全な症例には反対側の子宮動脈（不能な例には内腸骨動脈の臓側枝）をも embolization した．

embolization 施行11例全例に，施行直後より完全止血が得られたが，このうち1例では5カ月後に再出血をおこし，血管造影で閉塞血管の再開通を認めたため再度の embolization を施行し止血せしめた．

50歳，女，Stage Ⅲb Adenosquamous cell carcinoma

選択的左内腸骨動脈造影（Fig. 1a）にひきつづき，超選択的に子宮動脈に catheterization を行ない embolization を施行した．これにより子宮動脈のみならず back flow により内陰部動脈，閉鎖動脈などが閉塞された(Fig. 1b)．即日出血は完全に消失し，20日後の血管造影で閉塞動脈の側副血行路をみたが，以後11カ月後死亡するまで再出血はみられなかった．

2．腎癌

腎癌に対する embolization の効果としては，

Table 2　Results of embolization therapy in the management of active bleeding

	Total	Hemostasis	
		Complete	Incomplete
Malignant tumor	26 (14)	21 (12)	5 (2)
Uterine cancer	11 (8)	11 (8)	0
Grawitz tumor	7 (1)	7 (1)	0
Urinary bladder cancer	5 (3)	1 (1)	4 (2)
Lung cancer	2 (1)	1 (1)	1
Stomach cancer	1 (1)	1 (1)	0
Esophageal varicosis	3 (3)	3 (3)	0
Bronchiectasis	1 (0)	1 (0)	0
Hemorrhagic gastritis	1 (1)	1 (1)	0
Total	31 (18)	26 (16)	5 (2)

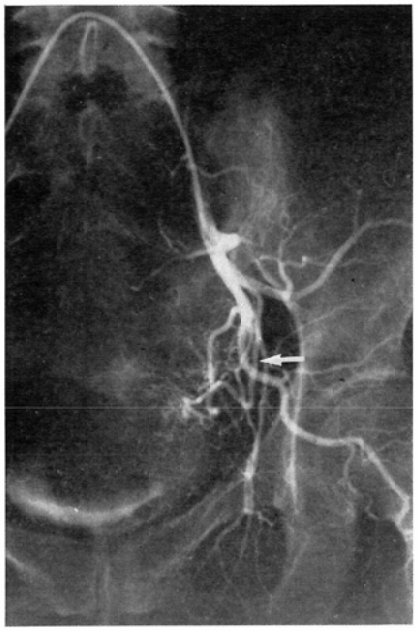

a. Left internal iliac arteriography shows dilated left uterine artery (arrow) and fine tumor vessels at the periphery.

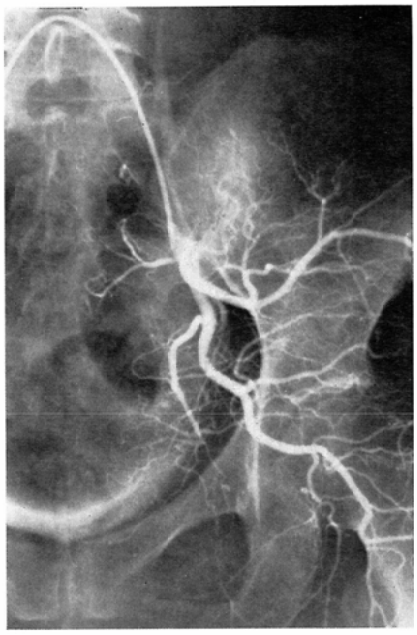

b. After embolization, neither the left uterine artery nor the tumor vessels are seen. The internal pudendal artery are also occcluded.

Fig. 1 50-year old woman with uterine cervix cancer

腫瘍剔出術中の出血量軽減，腫瘍そのものの縮小さらには縮小による剔出術の実施可能化，腫瘍による持続性血尿に対する止血などが期待される．著者らは大量血尿例1例を含む持続性血尿例7例に腎動脈の embolization を行なった．7例全例とも embolization 直後から肉眼的血尿は減少し消失した．このうち5例は embolization 後，手術をうけたが手術日まで血尿の出現はみられず（最高79日間），手術中も出血量が少なく容易に腎剔出術が施行された．他の2例は手術不能の進行腎癌で，腫瘍縮小をねらい各2回，4回の embolization を施行することにより，腫瘍の縮小をみるとともに再出血はみられなかった．

62歳，男，腎癌

本例は暗赤色の血尿が持続し，このため高度の貧血状態であった右進行腎癌症例で，Fig. 2a にみられる様に右腎中央部に腫瘍が存在し，腰椎にも浸潤していた．本症例の右腎動脈を完全に embolization することにより（図—2b），血尿は当日から次第に減少し翌日からは全く消失した．4日後の右腎動脈造影で腎動脈ならびに腫瘍血管の一部に再開通がみられたため，再度の embolization を施行した．本例は3カ月後悪液質で死亡するまで血尿再発はみられなかった．

3．膀胱癌

膀胱癌には大量出血3例を含む5例に embolization を施行した．腫瘍浸潤の少ない1例のみに完全止血が得られた．他の4例は，腫瘍浸潤の広範囲な手術不能例で，両側の内腸骨動脈の embolization により血尿は減少したが，完全止血にはいたらなかった．

57歳，女，膀胱癌

腫瘍浸潤による尿管閉塞のため尿管皮膚瘻の設置されていた症例で，膀胱内出血による凝血塊のためタンポナーデをくり返していた．骨盤部動脈造影で広汎な腫瘍がみられた（Fig. 3a）ため，両

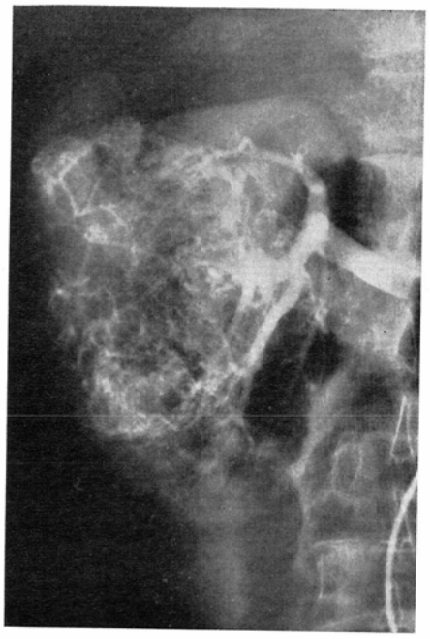

a. Hypervascular renal tumor is seen at the central part of right kidney on the renal arteriogram.

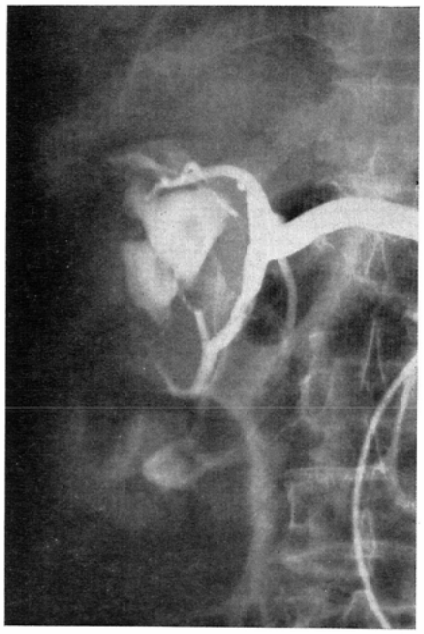

b. After embolization, the right renal artery is completely occluded.

Fig. 2　62-year old man with renal cancer

側の内腸骨動脈をほとんど完全に embolization した (Fig. 3b). 血尿は著減したが, 1カ月後尿毒症で死亡するまで肉眼的血尿は持続した.

4. 肺癌

喀血中の肺癌症例2例に, 担癌側の気管支動脈の embolization を施行し, 大量喀血中の1例では劇的な喀血の消失をみた. 他の1例は喀血は少量であったが, 随伴する炎症が著明で feeding artery が気管支動脈だけでなかったためか, 喀血を停止せしめえなかった.

68歳, 男, 右下葉 S_6 の扁平上皮癌

右気管支動脈は第3肋間動脈と共通幹となり大動脈より分岐していたが(Fig. 4a), 気管支動脈の超選択的 catheterization を行ない embolization した. (Fig. 4b) embolization 直後から喀血は劇的に消失し, 3カ月後脳転移で死亡するまで喀血の再発はみられなかった.

5. 動静脈奇形

血尿の既往のある腎動静脈奇形と, クモ膜下出血の既往をもつ脊髄動静脈奇形の各1例に再出血防止を目的として embolization を施行した. 前者に対しては2回の, 後者に対しては5回の embolization を施行したが, 動静脈奇形を完全に消失させることができなかったため, 腎動静脈奇形例は部分的腎摘出術を施行した. 又, 脊髄動静脈奇形例では完全閉塞には到らなかったが, 動静脈奇形自体は著明に縮小し, 1年3カ月後の現在まで再出血は起っていない.

42歳, 男, 腎動静脈奇形

左腎下極に異常血管群と静脈早期出現像がみられ (Fig. 5a), 同部の embolization を施行したが, 再開通が3週間後に認められ(Fig. 5b), 2回目の Gelfoam ならびに絹糸による embolization を施行した. しかし, その後肉眼的血尿が再発し, 結局, 部分的腎摘出術をうけた.

6. 食道静脈瘤

食道静脈瘤からの出血中であることを内視鏡的

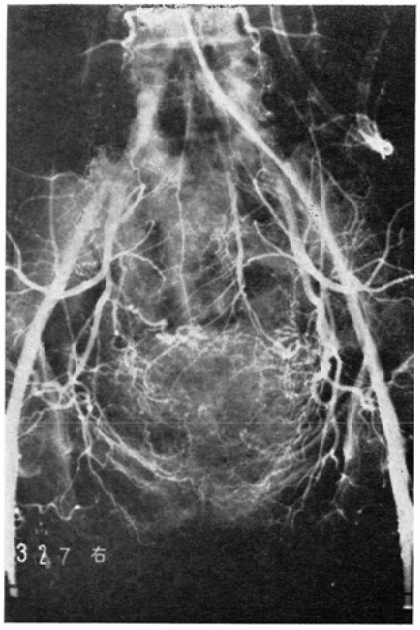

a. Tumor stain spreaded in the pelvis is noted on the arteriogram.

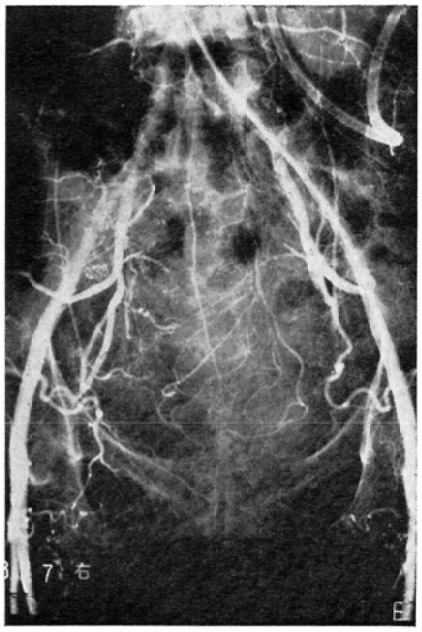

b. After embolization, tumor vessels become almost invisible because of the occlusion of the bilateral internal iliac arteries.

Fig. 3 57-year old woman with urinary bladder cancer

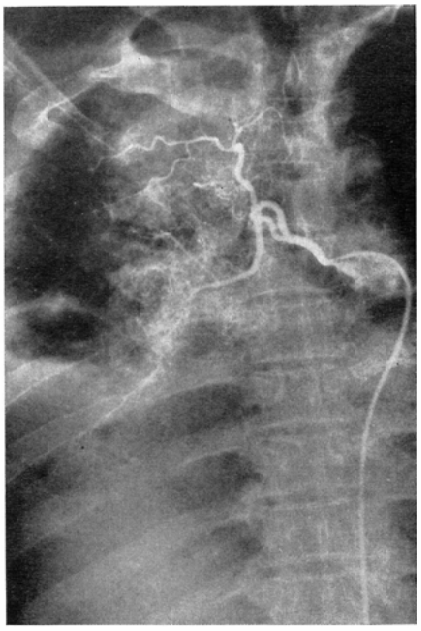

a. Right bronchial arteriography. The right bronchial artery branchs the 3rd intercostal artery and then supplies the fine tumor vessels.

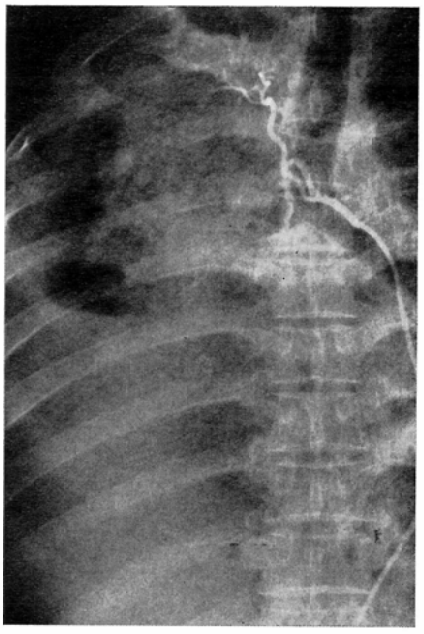

b. After embolization, tumor vessels become completely invisible after super-selective embolization of the right bronchial artery.

Fig. 4 68-year old man with lung cancer

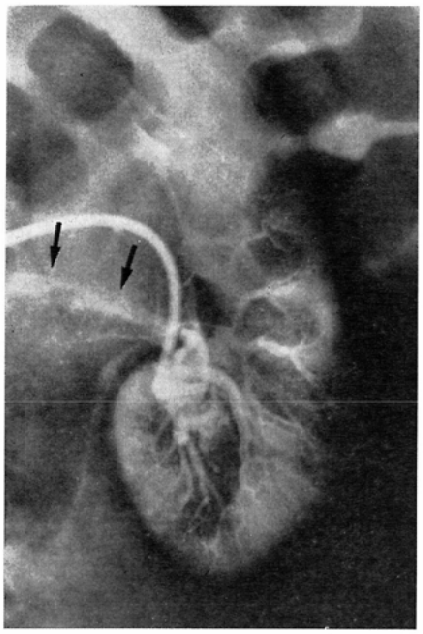

a. Super-selective left renal arteriography. Abnormal vessels and early venous filling (shown by an arrow) are seen at the lower part of the left kidney.

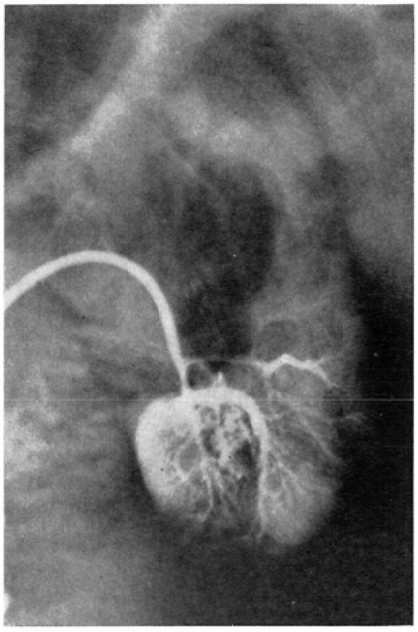

b. Three weeks after embolization. Abnormal vessels still remain at the lower part but early venous filling is diminished.

Fig. 5　42-year old man with renal arteriovenous malformation

に確認した3例と，大量吐血の既往のある食道静脈瘤の5例（Stage Ⅲ～Ⅳ）の計8例に embolization を施行した．出血中の症例3例では即時の止血に成功したが，このうち1例は2週間後に再出血をおこした．止血に成功した2例と予防的に embolization した5例の計7例では以後出血はみられなかった（最長11カ月）．

46歳，男，肝硬変，食道静脈瘤（Stage Ⅲ）

内視鏡下に食道静脈瘤からの出血を確かめた後に，経皮経肝門脈造影を施行した．胃冠状静脈を経て著明な食道静脈瘤が造影された（Fig. 6a）．胃冠状静脈の embolization（Fig. 6b）により食道静脈瘤は完全に閉塞され，止血した．術後5カ月後の現在まで吐血をみない．

7．その他

進行胃癌による吐血例1例では左胃動脈の embolization 施行により，また気管支拡張症による喀血例1例では右側気管支動脈の embolization 施行により，止血に成功した．ステロイドによる出血性胃炎を併発した SLE 症例1例に，左胃動脈の embolization を施行し止血に成功したが，3日後脳出血のため死亡した．

VI. 副作用

食道静脈瘤をのぞく arterial embolization 施行28例中24例（86%）の症例には発熱が，17例（61%）には動脈閉塞域の疼痛以外に，子宮癌1例（右内腸骨動脈完全 embolization 施行）に右腎部水疱がみられた．また，腎癌では悪心，嘔吐を2例，鼓腸を2例，一過性血圧上昇を4例にみた．食道静脈瘤の8例では胸水の貯留を1例に認めたのみであった．これらの副作用は対症療法によく反応し，重篤な副作用をきたした症例はみられなかった．

VII. 考　案

1965年 Baum ら[2]が消化管出血症例の出血部位

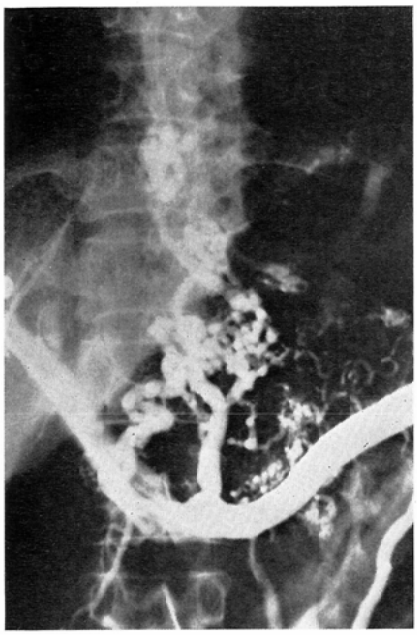

a. Percutaneous and transhepatic portography. Esophageal varicosis is distinctly visible through the gastric vein.

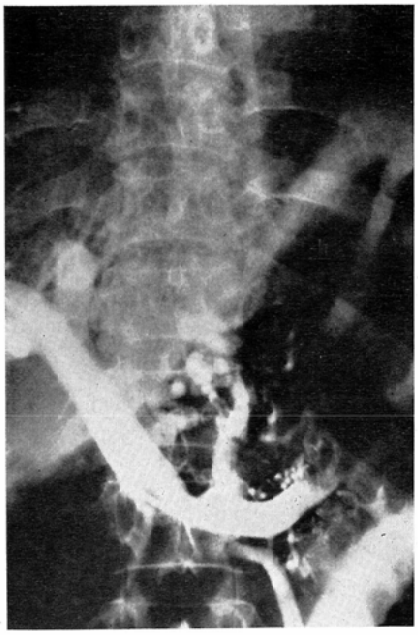

b. After embolization. The gastric vein is completely occluded and no esophageal varicosis is seen.

Fig. 6　46-year old man with esophageal varicosis

を造影剤の extravasation として確認して以来，血管造影は出血部位診断法として応用されるようになり，さらに Baum ら[3]，Rösch ら[4]が造影診断に用いたカテーテルを止血治療に応用し，血管収縮剤の持続動注により消化管出血の止血に成功して以来，血管収縮剤動注による止血法は各種出血例に用いられてきた．しかしながら，悪性腫瘍の腫瘍血管や AVM の異常血管は血管収縮剤に反応しないため，止血不能なことが多く，血管収縮剤動注法はマロリーワイス症候群，出血性胃炎，ストレス潰瘍，腸管出血例に用いられている．

一方血管カテーテルを通じ塞栓物質を注入し局所動脈を閉塞する embolization は悪性腫瘍の治療にも用いられているが[5)6)]，止血療法として極めて優れており，1972年 Rösch ら[7]が消化管出血に対し自己凝血塊を用い embolization に成功して以来，血管収縮剤の動注で止血不能な各種出血に対し embolization が施行されるようになった[8)9)]．塞栓物質についても種々考案されたが[10)11)]，ゼラチンスポンジの入手が容易で血管内に注入しやすく，また血管内での消失に2～3週間を要することから最も多く用いられている．著者らもヨード造影剤をしみ込ませたゼラチンスポンジ（Gelfoam or Spongel）を用いて embolization を施行した（食道静脈瘤に対しては，50％ブドウ糖溶液，トロンビンも併用）．

子宮頚癌による不正性器出血に対する embolization については，Miller ら[12]の2例，Higgins ら[13]の3例，Smith ら[14]の1例，等の報告が散見されるのみで，いずれも両側の内腸骨動脈やさらには上直腸動脈の embolization により止血に成功している．これらの症例ならびに自験例は全て進行子宮頚癌であるが，これら進行子宮頚癌に対しては，癌浸潤が広汎なことからも，子宮動脈のみならず内腸骨動脈臓側枝全体（止血しえない例

には両側の内腸骨動脈）を embolization する必要があると思われる．embolization による副作用は軽微で，腫瘍縮小効果とあわせて，子宮頚癌出血例に対して embolization は極めて有用であると考えられる．

腎癌による血尿は間歇性のことが多く，embolization は止血のためより resectability の改善を目的として施行されることが多い[15)16)]．しかし，血尿を伴っている症例に対する embolization の止血効果は非常に良好で，特に手術不能例ではその止血効果は腫瘍縮小効果とあわせて，全身状態の改善と延命に大いに役立つものと考えられる．

膀胱癌に対する embolization については，Higgins ら[13)]が1例を報告し，止血の為には両側の内腸骨動脈の embolization が必要であると説いている．しかし，自験例では5例中4例に両側内腸骨動脈閉塞にもかかわらず完全止血が得られず，下腸間膜動脈分枝も feeding artery となっている可能性が考えられた．また両側内腸骨動脈を同時に embolization した症例を8例経験しているが，何ら重篤な副作用をみなかった．

喀血はそのほとんどが気管支動脈からの出血で embolization により止血可能と言われ[17)]，自験例でも肺癌1例において，気管支拡張症1例とともに，劇的な止血効果を示したが，随伴炎症が強く下横隔膜動脈等の関与も考えられた他の肺癌例では気管支動脈だけの embolization にては止血不能であった．気管支動脈の embolization に際しては，脊髄枝を閉塞しない様に superselective catheterization を施行することは言うまでもない．

以上のように悪性腫瘍による出血は，症例が進行癌であることが多いことからも，他に適当な止血法がなく embolization が極めて有用であるといえる．

動静脈奇形（腎および脊髄各1例）に対して著者らは Gelfoam による予防的 embolization を施行したが，ともにくりかえしての embolization にもかかわらず再開通がみられ，根治せしめることはできなかった．Gelfoam を用いての腎ならびに脊髄の AVM に対する embolization の報告[18)19)20)]には経過良好とするものがみられるが，半永久的塞栓物質の注入が望ましいとする報告[21)22)]もみられる．自験2例には Gelfoam で再開通がみられたため，その後絹糸を塞栓物質として embolization したが，ともに根治できなかった．

食道静脈瘤に対しては，経皮経肝的に門脈から胃冠状静脈にカテーテルを送入して，塞栓物質を注入し embolization を行なう方法を Lunderquist[1)]らが開発して以来，いくつかの報告[23)24)]が散見される．著者らは Lunderquist の方法に準じたが，緊急時の止血法としては本法は有効であったが，出血予防法としては再開通が問題とされており[24)25)]著者らも長期間の follow up が必要と考えている．AVM や食道静脈瘤に対する出血予防には新しい再開通をおこさない塞栓物質を使用する必要があり，polyvinylalcohol のスポンジ[26)]や isobutyl 2-cyanoacrylate[25)] を用いた報告もみられるが，注入方法が難しく，今後更に新しい塞栓物質の開発が望まれるところである．

VIII. 結　論

1）38例の各種出血症例（子宮癌11例，腎癌7例，膀胱癌5例，肺癌2例，胃癌1例，動静脈奇形2例，食道静脈瘤8例，気管支拡張症1例，出血性胃炎1例）に embolization を施行し，良好な止血効果を得た．

2）保存的療法で止血不能な出血中に embolization を行った31例では26例（84%）に完全止血が得られ，特に急性大量出血中の18例では16例に完全止血が得られた．

3）各種悪性腫瘍からの出血例26例では21例（81%）に完全止血が得られ，悪性腫瘍からの出血は腫瘍血管が血管収縮剤その他の止血剤に反応しないので embolization が特に適応と言える．

4）embolization による止血後再出血を来たしたのは3例（子宮癌，腎動脈奇形，食道静脈瘤の各1例）であり，塞栓血管の recanalization によ

るものと考えられた.

5) embolization は患者に対する侵襲が少なく止血効果も極めて良好で再出血も少なく重篤な副作用もみられず，適当な止血法のない悪性腫瘍からの出血等に対し，特に有効な方法と言える.

（本論文の要旨は第37回日本医学放射線学会総会において発表した.）

References

1) Lunderquist, A. and Vang, J.: Transhepatic catheterization and obliteration of the coronary vein in patients with portal hypertension and esophageal varices. N. Engl. J. Med., 291: 646—649, 1974
2) Baum, S., Nusbaum, M., Blakemore, W.S. and Finkelstein, A.K.: The preoperative radiographic demonstration of intraabdominal bleeding from undetermined sites by percutaneous selective celiac and superior mesenteric arteriography. Surgery, 58: 797—805, 1965
3) Baum, S. and Nusbaum, M.: The control of gastrointestinal hemorrhage by selective mesenteric arterial infusion of vasopressin. Radiology, 98: 497—505, 1971
4) Rösch, J., Dotter, C. and Rose, R.W.: Selective arterial infusions of vasoconstrictors in acute gastrointestinal bleeding. Radiology, 99: 27—36, 1971
5) Goldstein, H.M., Wallance, S., Anderson, J.H., Bree, R.L. and Gianturco, C.: Transcatheter occlusion of abdominal tumors. Radiology, 120: 539—545, 1976
6) 山田龍作，中塚春樹，中村健治，水口和夫，山口真司，佐藤守男，宮本　武，玉木正男：各種悪性腫瘍に対する transcatheter arterial embolization therapy の経験．脈管学 18：563—571，1978
7) Rösch, J., Dotter, C.T. and Brown, M.J.: Selective arterial embolization; New method for control of acute gastrointestinal bleeding. Radiology, 102: 303—306, 1972
8) Goldstein, H.M., Medellin, H., Ben-Menachem, Y. and Wallace, S.: Transcatheter arterial embolization in the management of bleeding in the cancer patient. Radiology, 115: 603—608, 1975
9) Goldman, M.L., Land, W.C., Jr., Radley, E.L.III. and Anderson, J.: Transcatheter therapeutic embolization in the management of massive upper gastrointestinal bleeding. Radiology, 120: 513—521, 1976
10) Gianturco, C., Anderson, J.H. and Wallance, S.: Mechanical devices for arterial occlusion. Am. J. Roentgenol., 124: 428—435, 1975
11) Turner, R.D., Rand, R.W., Bentson, J.R. and Mosso, J.A.: Ferromagnetic silicone necrosis of hypernephromas by selective vascular occlusion to the tumor; a new technique. J. Urology, 113: 455—458, 1975
12) Miller, F.J., Mortel, R., Mann, W.J. and Jahshan, A.E.: Selective arterial embolization for control of hemorrhage in pelvic malignancy; femoral and brachial catheter approaches. Am. J. Roentgenol., 126: 1028—1032, 1976
13) Higgins, C.B., Bookstein, J.J., Davis, G.B., Galloway, D.C. and Barr, J.W.: Therapeutic embolization for intractable chronic bleeding. Radiology, 122: 473—478, 1977
14) Smith, D.C. and Wyatt, J.F.: Embolization of the hypogastric arteries in the control of massive vaginal hemorrhage. Obstetrics and Gynecology, 49: 317—322, 1977
15) Hlava, A., Steinhart, L. and Navratil, P.: Intraluminal obliteration of the renal arteries in kidney tumors. Radiology, 121: 323—329, 1976
16) 松村俊宏，川村正喜，山本啓介，山口哲男，川喜多順二，前田　勉，西尾正一，早原信行，中西純造，岸本武利，前川正信，山田龍作，水口和夫，中塚春樹，船井勝七，辻田正昭：腎癌に対する transcatheter embolization. 日泌尿会誌 69：1094—1103，1978
17) Rémy, J., Arnaud, A., Fardou, H., Giraud, R. and Volsln, C.: Treatment of hemoptysis embolization of bronchial arteries. Radiology, 122: 33—37, 1977
18) Chuang, V.P., Reuter, S.R., Walter, J., Foley, W.D. and Bookstein, J.J.: Control of renal hemorrhage by selective arterial embolization. Am. J. Roentgenol., 125: 300—306, 1975
19) 栗林幸夫，渡辺太郎，渡部恒也，松山正也，勝岡洋治，河村信夫：Transcatheter embolization により治癒せる腎 arteriovenous malformation の1例．臨放 23： 593—596，1978
20) Djindjian, R., Cophignon, J., Théron, J., Merland, JJ.. and Houdart, R.: Embolization by selective arteriography from the femoral route in neuroradiology. Review of 60 cases 1. Technique, indication, complications. Neuroradiology, 6: 20—26, 1973
21) Doppman, J.L., DiChiro, G. and Ommaya,

A.K.: Percutaneous embolization of spinal cord arteriovenous malformations. J. Neurosurg., 34: 48—55, 1971

22) Newton, T.H. and Adams, J.E.: Angiographic demonstration and nonsurgical embolization of spinal cord angioma. Radiology, 91: 873—876, 1968

23) Viamonte, M. Jr., Pereiras, R., Russell, E., LePage, J. and Huston, D.: Transhepatic obliteration of gastroesophageal varices; Results in acute and nonacute bleeders. Am. J. Roentgenol., 129: 237—241, 1977

24) 中尾宣夫，杉木光三郎，陳　京生，三浦貴士，京　明雄，岡本英三，石川羊男，打田日出夫：経皮経肝門脈造影法を用いた胃，食道静脈瘤塞栓術，日本医放会誌 38：852—861，1978

25) Lunderquist, A., Börjesson, B., Owman, T. and Bengmark, S.: Isobutyl 2-cyanoacrylate (Bucrylate) in obliteration of gastric coronary vein and esophageal varices. Am. J. Roentgenol., 130: 1—6, 1978

26) Ausman, J.I., Gold, L.H., Tadavarthy, S.M., Amplatz, K. and Chou, S.N.: Intraparenchymal embolization of an intramedullary AVM of the spinal cord. J. Neurosurg., 47: 119—125, 1977