The University of Osaka
Institutional Knowledge Archive

Title	5歳男子甲状腺癌の一例
Author(s)	大島, 統男; 多田, 信平; 町田, 喜久雄 他
Citation	日本医学放射線学会雑誌. 1972, 32(8), p. 684-688
Version Type	VoR
URL	https://hdl.handle.net/11094/18955
rights	
Note	

The University of Osaka Institutional Knowledge Archive : OUKA

https://ir.library.osaka-u.ac.jp/

The University of Osaka

症例報告

5才男子甲状腺癌の1例

東京大学医学部附属病院分院
放射線科（科長　安河内浩助教授）
大島統男　多田信平
町田喜久雄　安河内浩
小児科（科長　中村孝助教授）
大滝千佐子

（昭和47年8月19日受付）

Thyroid cancer in five year old boy: Report of a case

Ohshima Motoo, Tada Shimpei, Machida Kikuo Yasukochi Hiroshi
Department of Radiology (Director Ass. Prof. H. Yasukochi)
and Ohtaki Chisako
Department of Pediatries (Director Ass. Prof. T. Nakamura)
Branch Hospital, Faculty of Medicine,
University of Tokyo. Mejirodai 3–28–6, Bunkyo, Tokyo, Japan)

Research Code No: 000

Key Words: Thyroid cancer, Child, Psammoma, Thyroid scintigram

Thyroid cancers under 15 years old are very rare in Japan and only 38 cases have been reported in literature up to 1971 (1–17) (Fig. 9). As one of the pathogeneses, irradiation during their younger periods is strongly suggested in the reports in U.S.A. (18) (Table 4).

The authors recently experienced a case of thyroid cancer of five-year-old boy. The patient had been aware of swelling of the anterior neck since the summer of 1970. A week prior to admission he fainted with dyspnea, necessitating artificial respiration for recovery. The patient was admitted to the Tokyo University Branch Hospital on December 19, 1971. On physical examination, an approximately 6 × 3 cm solid mass in the thyroid was palpable at the anterior neck.

The stenosis of trachea was noted in the chest film (Fig. 3). Soft tissue study of the neck revealed innumerable psammomatous calcifications in the thyroid mass (Fig 2). Scintigram showed mottled appearance of thyroid of abnormal configuration (Fig. 4). Laboratory studies were within normal limits except for accelerated erythrocyte sedimentation rate and leucocytosis (Table 1).

His mother received no definite radiation except a chest film examination at her 25th pregnancy week of this boy.

On January 19, 1972 thyroidectomy with bilateral neck dissection was performed. The neoplastic tissue occupied almost the entire thyroid (Fig. 5). Papillofollicular adenocarcinoma with psammoma bodies was revealed on histology (Fig. 6).

The course after the operation was uneventful and the patient was discharged on February 28, 1972.

はじめに

15才未満の小児甲状腺癌は，本邦においては非常に稀な疾患であつて，現在迄に38例報告されている[1)~17)]．又病因論については，米国例では，特に乳幼児期のX線照射既往が注目されている[19)]．我々は最近5才男子の甲状腺癌を経験したので，報告する．

症　例

患者：5才，男，昭和41年7月26日生．

主訴：前頚部腫脹．

家族歴：母親がこの症例の妊娠6カ月頃，胸部X線撮影を受けた．

既往歴：昭和44年10月に喘鳴が出現した．

現病歴：昭和45年頃から前頚部腫脹に気づいた．昭和46年12月に，歩行中呼吸困難が出現し，呼吸停止があつたが人工呼吸により蘇生した．昭和46年12月17日東大分院小児科受診し，胸部X線撮影で頚部の気管狭窄を発見され，精査のため入院した．

入院時理学的所見：前頚部で甲状腺部に一致して，約6×3cmの腫瘤を触知．頚部リンパ節は米粒大から小指頭大を数個触知．

入院時検査所見：Table 1に示すように，血沈42mm（1時間），白血球は20,200で白血球増多がある．甲状腺機能検査では，特に異常を認めない．TAテスト陰性．Ig-Gの軽度減少．入院後の経過：入院時38.5℃の発熱があり入院前から咽頭炎に対する治療を行なつていたが，入院後，抗生剤投与により解熱したにも拘らず，喘鳴及び咳嗽は出没した．昭和47年1月，甲状腺癌の診断の下に，甲状腺腫瘍摘出術及び左右頚部リンパ節廓清術を施行し昭和47年2月28日経過良効にて退院し，現在外来にて経過観察中である．入院時頚部正面X線写真では，Fig. 1に示すように，気管透明帯が甲状腺のレベルで，両側からの気管外圧迫により著明な狭窄を示す．同時に撮影した頚部側面X線写真では，Fig. 2に示すように，気管透明帯は前後方向に正常の径を保つていて，気管前面に突出する軟部腫瘤影には，無数の砂粒腫様陰影が認められる．胸部正面X線写真（Fig. 3）では気管透明帯の異常以外には，心縦隔，胸廓，肺野は全く正常であり，転移像を認めない．甲状腺シンチグラム（Fig. 4）では，両葉一塊となつていて狭部を認めず，全般にまだらであり，cold nodule 或いは hot nodule がない．尚，甲状腺部以外への ^{131}I の病的沈着は認められない．甲状腺摘出後の標本では，Fig. 5に示すごとく，小結節性腫瘍組織で占められている．病理組織所見は，乳頭濾胞状癌で，砂粒腫の散在が認められる（Fig. 6）．尚，甲状腺摘出後自然気胸を併発した

Table 1. Laboratory Examinations (on admission)

BSG	42 mm/hr
Blood Cell Count	R 444×10⁴, W 20200, Hb 13.7 g/dl, Ht 38 %
	neut. 92 %, lympho. 7 %, eosino. 1 %.
Urinalyses	no abnormalities
CRP (−), ASLO 40<, WaR (−), TA (−)	
PBI 5.6 γ/dl, I-131 uptake 21 %, BMR−7.9 %, T_3-RSU 30 %	
Serum Chemistry	TP 6.6 g/dl, A/G 1.2
	chol. 147 mg/dl, GOT 32, GPT 13, ALD 2.5, LDH 288
	Al 57.4%, α1-G1 5.7%, α2 14.6%, β 8.3% γ 14.0%.

Fig. 1. Neck PA Film of the Case
Stenosis of trachea was noted.

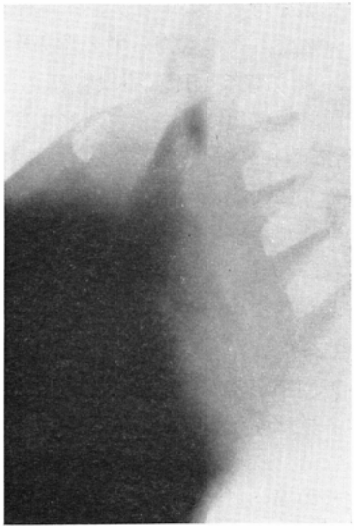

Fig. 2. Neck Lateral Film of the Case
Innumerable psammomatous calcifications were noted.

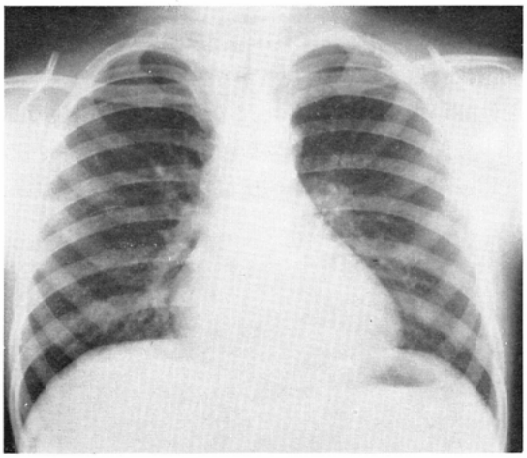

Fig. 3. Chest PA Film of the Case
Stenosis of trachea was noted and no metastatic legions were in the lungs.

が（Fig. 7），その後改善した．甲状腺左葉切片の軟線撮影では，Fig. 8に示す如く，微細な石灰沈着顆粒が無数に認められる．甲状腺摘出後の胸部X線写真では，Fig. 7に示す如く気管の狭窄は改善されている．

考　察

日本における15才以下の小児甲状腺癌の男女比

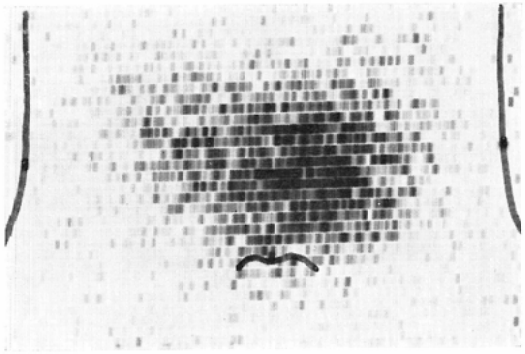

Fig. 4. Thyroid Scintigram of the Case (^{131}I)
Mottled appearance of thyroid was noted with abnormal configuration.

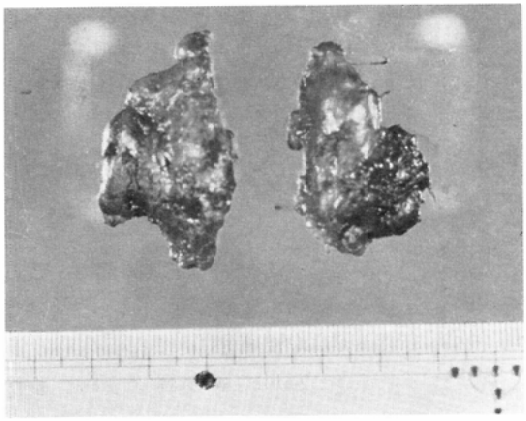

Fig. 5. Removed Specimen of the Thyroid of the Case
Neoplastic tissue occupied almost the entire thyroid.

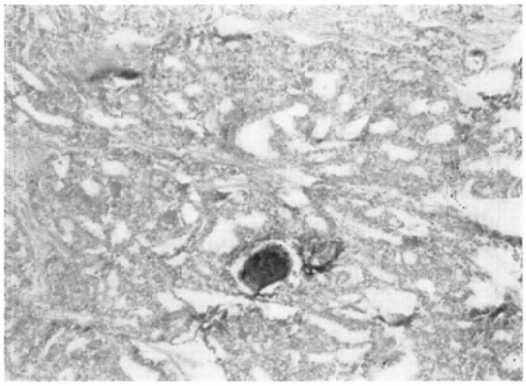

Fig. 6. Histopathology
Papillofollicular adenocarcinoma with psammoma bodies was revealed.

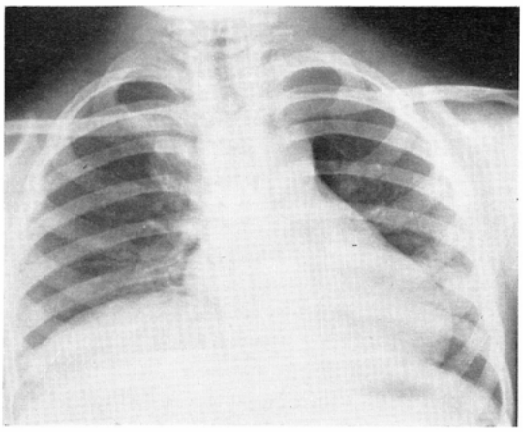

Fig. 7. Chest PA Film After Surgery
The stenosis of trachea was improved and pneumothorax was combined.

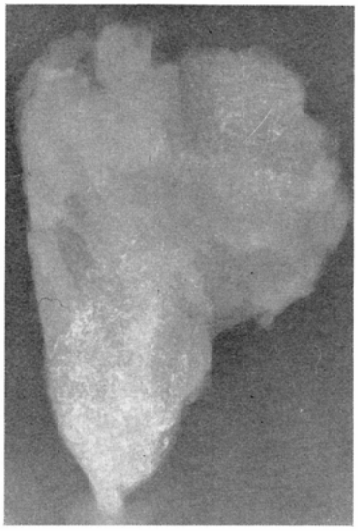

Fig. 8. Soft X-ray Specimen Film (Left Lobe)
Psammomatous calcifications were noted.

並びに年令分布はFig. 9の通りである．我々が調べた本邦例中，性別のわかつたものは男15人，女23人の計38人であり，男女比は，おおよそ3：5である．特に8才以下の小児甲状腺は本例を入れて，わずか7例である．又外国例では，1969年のWinship 等によれば，全症例 850例で，男女比の判明した 688例で，男女比は，約1：2である．初診所見では（Table 2），日本例及び外国例にお

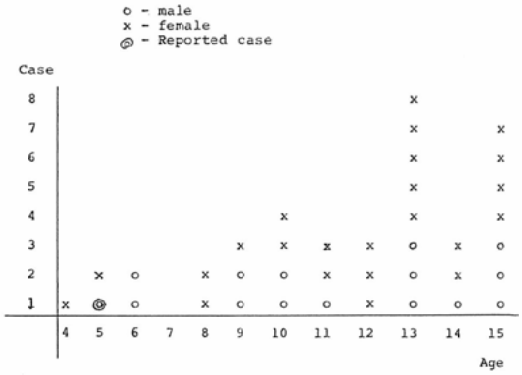

Fig. 9. Age and Sex Distribution From Literature
Japan male 15 : female 23, total 38
Foreign 1 : 2 total 688

Table 2. Chief Complaints

	Japan	Foreign
1. neck tumor	8 (25%)	341 (76%)
2. struma	17 (53%)	103 (23%)
3. lung metastases	5 (16%)	7 (2%)
4. 1＋2	1	
5. 2＋3	1	
Total	32 (100%)	451 (100%)

いても，頚部腫瘤及び甲状腺腫が特に多く，日本例では，学校の健康診断の際に，胸部X線撮影で，粟粒大の異常陰影が発見され，その後に甲状腺癌が判明した例も少なくない．組織学的分類（Table 3）では，日本例及び外国例ともに，分

Table 3. Historogical Distribution

Classigcation	Japan	Foreign
Differentiated	26	513
pap. ad. ca.	14 (36%)	406 (72%)
fol. ad. ca.	7 (18%)	107 (19%)
others	5 (13%)	
Undifferentiated	2 (5%)	23 (4%)
Unknown	11 (28%)	28 (5%)
Total	39 (100%)	564 (100%)

Table 4. Irradiation Anamneses in Thyroid Cancer of Children

Japan	2/35	atomicbomb (leukemia)
		Ra (hemangioma of left thigh)
Foreign	73%	(of 468)
		thymoma
		tonsillitis
		acne
		lymphangitis colli
		hemangioma
		etc.

化癌，その中，乳頭状癌及び濾胞状癌が圧倒的である．放射線照射既往（Table 4）は，日本では，38例中，わずかに2例であり，1例は原爆に被爆した白血病の症例に，剖検後，甲状腺癌が発見され，他の1例は，左下腿血管腫のためラジウム治療を行なつた例に甲状腺癌が後に出現した．外国例では，1969年のWinship等によれば，調べ得た468例中，73%に放射線照射の既往がある．

おわりに

我々は，最近5才男子の甲状腺癌を経験したので報告した．診断において，砂粒腫様陰影をX線像で認め，病理組織では，砂粒腫を証明した．又初診所見では，統計上の前頚部腫脹及び甲状腺腫が多いのと一致して本例においても，前頚部腫脹があつた．従つて今後小児の頚部腫脹については，甲状腺癌を常に考慮しなければならないと思う．放射線照射既往との関連は，特に米国例では多いとされているが，日本では，我々が調べた限りでは，38例中2例であつて，必ずしも関連があるとはいえないが，この点については今後更に検討すべき点であると思う．

文　献

1) 久保田博風：14才女子に発生した悪性甲状腺腫の一例．日外会誌55：445,1954.
2) 亘理　勉，所安夫：両肺全野に極度に広汎な小結節状転移を惹起し，終始粟粒結核症と見誤られた14才男児（8才発病）の甲状腺癌の1例：日病会誌45：237,1956.
3) 屋成　徹，師田昭一：小児甲状腺癌—とくに粟粒肺転移を来たせる稀有な症例について，最新医学12：33～38，1957.
4) 徳沢邦輔，高橋　宏，丹後孝平：小児甲状腺癌の1例．日外会誌58：509,1957.
5) 土屋武彦，益山栄良：興味ある甲状腺癌の転移肺癌．日放学会誌17：621,1957.
6) 桂木　巌：粟粒結核を思わしめた悪性甲状腺腫．信州医誌 6：80，1957.
7) 磯部吉郎，榊原玄也，後藤義一：若年者に発生せる甲状腺癌の1例：名古屋医学 79：1444,1959.
8) 金子憲夫，沼田文治，和合満亥，細川利郎，井上省三，山本　司：甲状腺癌を合併せる原爆被爆児白血病の1剖検例：臨床内小科 14：1287,1959.
9) 中作　修，佐々木郁次，肅華山，重本裕，岡野正敏，野村正吉：甲状腺癌14例について．臨床外科 14：21～824,1959.
10) 佐野　進，山崎元宥，渋谷三郎，野口秋人：若年者悪性甲状腺腫の外科，臨床外科14：359～364,1959.
11) 吉岡和之，長岡英子，永田　溢，甘楽重信：肺転移を伴った小児甲状腺癌の1例，小児臨床 13：858～862,1960.
12) 西岡清春，堀江英陸，打田日出夫：播腫状肺転移を認めた9才小児甲状腺癌の1例，日放学会誌 21：70，1961.
13) 田中元一：広汎な肺転移を起こした甲状腺癌の1例．逓進医学 14：253,1962.
14) 隅　寛二，寺島銀之輔：小児甲状腺癌，外科診療 6：771,1964.
15) 野口秋人，大関庸一，野口志郎：小児甲状腺癌の3例．日本小児外科学会誌 3：352,1967.
16) 西村喜八，滝本昌俊，河原崎偶：小児甲状腺癌の1例．臨床小児医学 16：202,1968.
17) 桑島克子，田苗綾子，日比逸郎，小山田日吉丸：小児甲状腺癌の3例，日本内分泌学会誌 47：269,1971.
18) T. Whinship and R.V. Rosvoll.: Cancer of the Thyroid in Children: UTCC Monograph Series Volume 12 Thyroid Cancer: Edited by Chr. E., Hedinger Springer-Verlag Berlin. Heidelberg. New York p. 75～p. 78 (1969).