The University of Osaka
Institutional Knowledge Archive

Title	下顎歯肉癌による下顎骨の変化について
Author(s)	大庭, 健; 片山, 仁
Citation	日本医学放射線学会雑誌. 1970, 30(9), p. 853-860
Version Type	VoR
URL	https://hdl.handle.net/11094/18993
rights	
Note	

The University of Osaka Institutional Knowledge Archive : OUKA

https://ir.library.osaka-u.ac.jp/

The University of Osaka

下顎歯肉癌による下顎骨の変化について

九州歯科大学放射線医学教室（主任　佐藤信正教授）
大　庭　　健
九州大学医学部放射線医学教室（前田辰夫助教授）
片　山　　仁

（昭和45年7月28日受付）

Manifestations of the mandible in carcinoma of the gingiva

By

Takeshi Ohba
Department of Radiology, Kyushu Dental College
(Director: Prof. Nobumasa Sato)
Hitoshi Katayama
Department of Radiology, Faculty of Medicine Kyushu University
(Associate Prof.: Tatsuo Maeda)

Early diagnosis of carcinoma of the gingiva is relatively easy, but it's prognosis is marked influenced by accompanied bony involvement. Fifteen cases of carcinoma of the gingiva, originated in lower jaw, were evaluated radiologically and correlated to clinical manifestations and histological types. Results obtained were as follows.

1) Radiological classification of bony involvement of mandible. We divided fifteen cases into three types; permeated type (7), moth-eaten type(5), and pressure type(3)

2) Clinical manifestations

Seven permeated type cases showed ulcerative lesions, without tumor formation, which were less radiosensitive than moth-eaten type. Five moth-eaten type cases showed swelling or tumor-formation manifested by ulceration. They were moderately radiosensitive. Three pressure type cases showed tumor formation with ulcerations which had verrucous appearance in it's floor. Radiosensitivity of this type was utmost in three types.

3) Bony change of the mandible and histological type. Thirteen cases were squamous cell carcinoma and two remainder were carcinoma simplex. Radiologically squamous cell carcinoma showed permeated type in seven cases, moth-eaten type in four cases and pressure type in two cases. Carcinoma simplex showed moth-eaten type and pressure type in one case respectively.

As a conclusion, there was no definite correlation between radiological and histological changes of the lesions.

In order to assess bony involvement of carcinoma of the gingiva more precisely Orthopantomography and Magnified radiography are advisable.

I　はじめに

歯肉癌は口腔癌の中でも比較的早期に発見されるものであるが，しかし，顎骨への影響いかんによつては，その予後は決して良好なものではない．

最近，われわれは，特に下顎歯肉癌に興味を持ち，レ線学的に検討していたところ，歯肉癌によりおこる下顎骨の変化をいろいろな type に分類することができることに気づいた．それで，少数例ではあるが分類を試みると同時に臨床所見や臨床経過，および，組織像との関係についても検討を加えてみた．

また，われわれは，歯肉癌によりおこる顎骨の変化を，より詳細に，しかも，より多角的に検討するために，従来の撮影法に，オルソパントモグラフィーと4倍拡大撮影法を加えているが，これらの撮影法を加えることにより，より多くの情報を得，より詳細な診断を行なつている．

従来，オルソパントモグラフィー[7)8)20)21)]は歯科口腔領域においては，routine work として用いられているが，われわれも，顎—口腔領域の診断においては積極的に利用している．また，顎—口腔領域のレ線診断においては余り利用されなかつた拡大撮影法をも積極的に導入し，顎骨の微細診断に良好な結果をもたらしているのであわせて紹介する．

なお，歯肉癌によりおこる顎骨の変化の各々の type と予後との間には何か密接な関係があるように思われるが，今回は究極的な論及は避け，次回のテーマにしたいと思つている．

II　対象および研究方法

対象とした症例は，最近九州大学医学部放射線科，および，九州歯科大学放射線科を受診した下顎歯肉癌患者で，従来の撮影法であるいわゆる下顎下斜方位撮影法に，オルソパントモグラフィーと4倍拡大撮影法を行なつた15例を対象とした．

歯肉癌による顎骨の変化の type 分けは，70 Kvp, 200 mA, 0.4 sec., F.S.D. 90㎝で下顎下斜方位撮影法を行なつたもので分類した．オルソパントモグラフィーの条件は，85 Kvp, 15 mA, 13 sec., F.S.D. 50㎝で行なつた．4倍拡大撮影の条件は，95Kvp, 2 mA, 0.3sec., F.S.D. 100㎝で，焦点は50μのものを使用した．

III　研究結果

1)　歯肉癌による顎骨の変化の検討

少数例ではあるが，15例のレ線フィルムを丹念に読影したところ，歯肉癌による顎骨の変化を表1のような type に分類することができた．すなわち，invasion type, pressure type, そして，osteoblastic type の3種である．また，invasion type の中で，顕著な骨質の破壊は認められないけれども，び慢性，ないし，斑点状のレ線透亮像を認めるものを permeated type とした．一方，境界不規則な骨質の破壊があり，その中に骨小片を認めるいわゆる虫喰状を呈しているものを mothe-aten type とした．pressure type は境界明瞭で，しかも，平滑な骨欠損のあるものとした．欠損の形によつて，U-type, punched-out type, scalloped type, そして，lipped-appearance type 等と分類した．osteoblastic type においては，その硬化の状態が境界不明瞭であるものを diffuse type, そして，斑点状の硬化像を呈しているものを，spotty type とした．

（なお，われわれの経験した15例の中には，歯肉癌の反応と思われるような osteoblastic な変化を見ることができなかつたので，積極的には分類しなかつたが，今後の課題としたい．しかしながら osteoblastic type を報告している者もいるので[4)]，われわれも，osteoblastic type の項目を設けてみた．）

次に，各 type を同一症例ではないが，摘出顎骨の写真1，3，5，と臨床例の写真2，4，6，を示すと，写真1は摘出顎骨であり，写真2は臨床例であるが，いずれも顕著な骨質の破壊は認められないが，境界不明瞭なレ線透亮像を認める．このようなものを permeated type と呼んでいる．写真3は摘出顎骨であり，写真4は臨床例であるが，いずれも境界不規則な骨質の破壊があり，その中に骨小片を認める．いわゆる虫喰状を

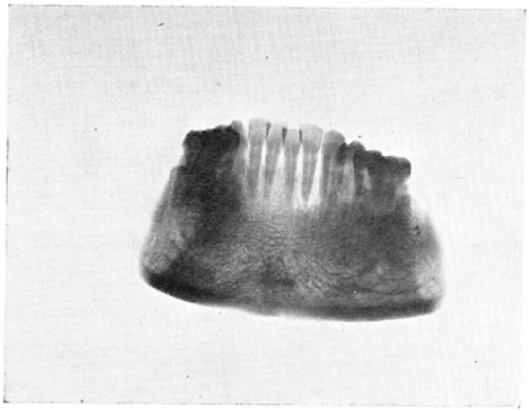

写真1　Resected mandible. Permeated type. Non-magnified radiograph showed diffuse radiolucency in the alveolar bone of the incisor.

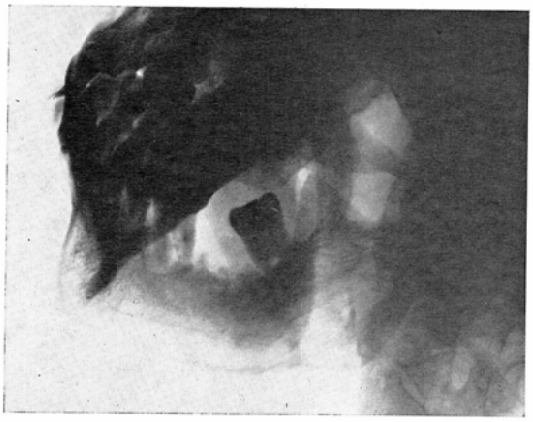

写真2　Case No. 1. Permeated type. There was a ill-defined defect in the alveolar bone of 2nd molar area.

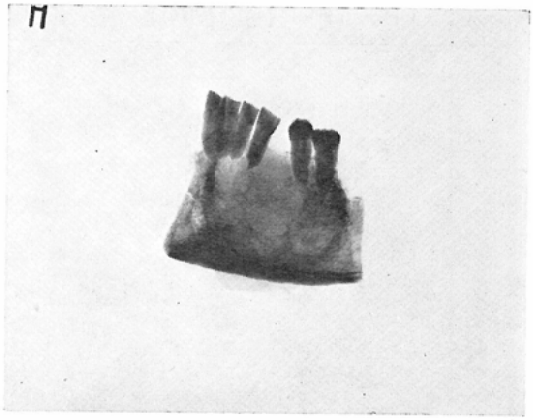

写真3　Resected mandible. Moth-eaten type. There was a ill-defined bone defect with absorption of dental root and remaining flecks of bone.

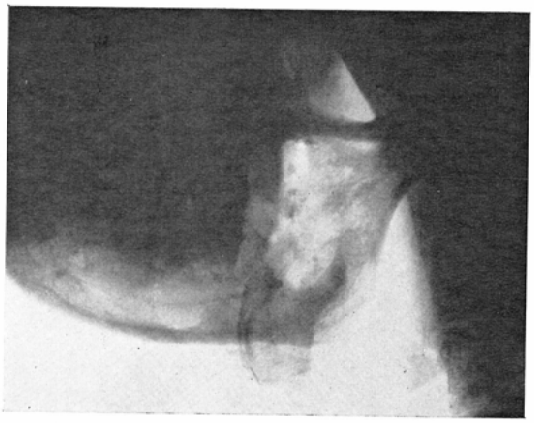

写真4　CaseNo. 10. Moth-eaten type. There was a bone defect in left 3rd molar area with some remaining flecks of bone which were characteristic in this type.

呈している．このようなものを moth-eaten type とした．写真5は摘出顎骨であり，写真6は臨床例であるが，いずれも境界明瞭な骨の欠損が認められる．このようなものを pressure type とした．

以上，臨床例15例を type 別に分類すると表2の通りで，permeated type 7例，mothe-aten type 5例，そして，pressure type 3例である．すなわち，invasion type が12例あり，歯肉癌によりおこる顎骨の変化の大部分を占めることより，この type が歯肉癌によりおこる顎骨の変化の特徴と

表1　Types of Bone Reaction

(1) Invasion of Bone	
	Permeated
	Moth-eaten
(2) Pressure Replacement of Bone	
	U-type
	Punched-out
	Scalloped
	Lipped appearance
(3) Osteoblastic Reaction of Bone	
	Diffuse
	Spotty

表2　Classification of 15 Clinical Cases

permeated Type	;	7cases
Moth-eaten Type	;	5cases
Pressure Type	;	3cases

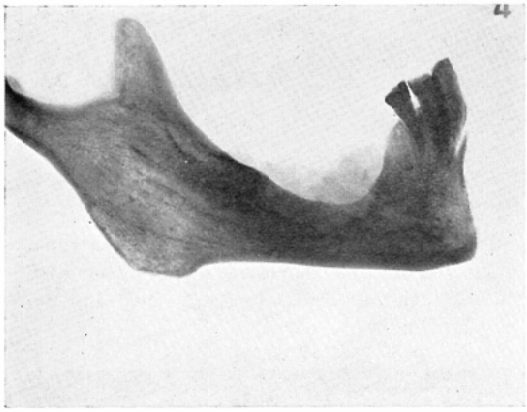

写真5　Resected mandible. Pressure type. Non-magnified radiograph showed sharply defined bone defect.

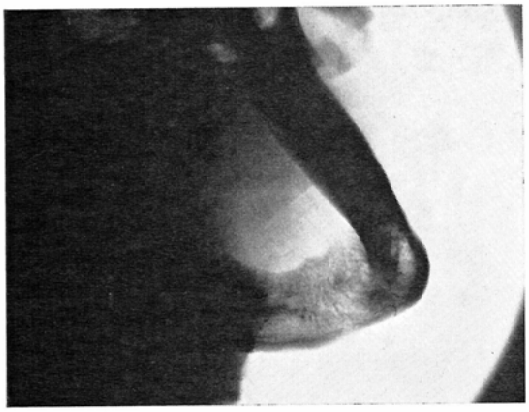

写真6　Case No. 14. Pressure type. There was sharply defined bone defect in premolar area.

云えよう．次に pressure type であるが，われわれは，3例経験した．この type のものは，放射線治療が奏効したという点で，臨床上興味ある type と思われる．

2）臨床所見と顎骨の変化との関係

歯肉癌による顎骨の変化と臨床所見との関連性を，われわれが経験した15例だけで断定するのは危険のようだが，しかし，顎骨の変化と臨床所見との間には何か関連性があるように思われる．

歯肉癌により，顎骨が permeated type を呈した7例においては，肉眼的には，一般に潰瘍を形成しているが，腫脹，もしくは，腫瘤を伴わない場合が多く，一見して早期歯肉癌を思わせるようなものが多かつたが，われわれの経験した15例だけで断定するのはむずかしい．このような症例に対して積極的に術前照射，あるいは，根治的放射線治療を行なつているが，治療終了時に完全に潰瘍が消失したものは4例であつた．その他の症例は，潰瘍は完全には消失しなかつたが，程度の差こそあれ縮少の傾向が認められた．

放射線治療前と治療後をレ線学的に検討した場合，5,000rad から 6,000rad 照射後2例に斑点状の骨の硬化像を認めたが，その他は，特にレ線写真上，変化は認めなかつた．

歯肉癌により顎骨が moth-eaten type を呈した5例には特徴のある肉眼所見は見られなかつたが，一般的に潰瘍を伴つた腫脹，ないし，腫瘤を呈していた．ある症例においては，潰瘍を伴わない腫瘤のみを呈するものもあつた．以上のような症例に対しても，術前照射，あるいは，根治的放射線治療を行なつているが，腫脹，もしくは，腫瘤の消失は認めても，完全な潰瘍の消失は認められなかつた．

放射線治療前と治療後のレ線上特記すべき変化は認められなかつた．

歯肉癌により顎骨が pressure type を呈した3例の肉眼所見は3例とも潰瘍を伴つた腫瘤を呈し，しかも，その潰瘍面は乳頭状に発育し，いわゆるイボ状を呈していた．このような症例に対しても，積極的に術前照射を行なつたところ，非常に効果的であり，中には 600rad 照射した時にすでに腫瘤の消失が始まつた症例もあつた．すなわち，全例ともに術前照射終了時には腫瘤も潰瘍も完全に消失していた．

放射線治療前と治療後の所見をレ線学的に検討してみても，著変は認められなかつた．

3）組織像と顎骨の変化との関連性

われわれの経験した15例の下顎歯肉癌の組織像をみてみると，表3のように扁平上皮癌が圧倒的に多く，15例中13例を占めていた．あとの2例は単純癌であつた．

組織像と顎骨の変化との間に何か関連性はないかと，表3のように検討してみたが，明確な関連性は得られなかつた．つまり，permeated typeの7例はすべて扁平上皮癌であつたが，moth-eaten type においては，扁平上皮癌は4例で，あとの1例は単純癌であつた．また，pressure type においては，2例が扁平上皮癌で，あとの1例は単純癌であつた．

以上のように，われわれの経験した15例においては，組織像と顎骨の変化との間には何ら一定の関連性は得られなかつた．

表3　List of 15 caces of Gingival carcinoma

case No.	Name	Age	Sex	Histology	Type of Bone Reaction
1	K.M.	63	♂	squamous cell ca	permeated type
2	Y.O.	57	♂	〃	〃
3	T.Y.	55	♂	〃	〃
4	S.S.	57	♀	〃	〃
5	S.Y.	68	♂	〃	〃
6	Y.I.	64	♂	〃	〃
7	M.M.	76	♂	〃	〃
8	K.M.	67	♂	〃	moth-eaten type
9	D.S.	67	♂	〃	〃
10	T.K.	45	♂	〃	〃
11	J.H.	63	♂	〃	〃
12	R.Y.	61	♂	〃	pressure type
13	T.K.	65	♂	〃	〃
14	M.Y.	55	♀	ca. simplex	〃
15	Y.K.	51	♂	〃	moth-eaten type

4)　拡大撮影法の利用

われわれは，下顎歯肉癌のレ線検査に際しては，50μの小焦点による4倍拡大撮影を routine work の一つとして行なつているが，4倍拡大撮影を行なうことにより，下顎骨の微細構造を認知でき，臨床的にも好結果を得ている．

写真7は右側下顎大臼歯部歯肉癌の摘出顎骨を従来の方法で撮影したものであるが，第1大臼歯と第2大臼歯の歯槽中隔がわずかにレ線透亮性を増している以外には著変は認められない．この所見だけでは，歯周病と歯肉癌を積極的に鑑別することはできない．写真8は写真7と同じ摘出顎骨の4倍拡大写真であるが，第1大臼歯と第2大臼歯の歯槽中隔の歯槽白線は消失し，歯槽頂の一部は破壊し，不規則となつている．第1大臼歯の槽内中隔においても，歯槽白線の消失と一部歯槽頂の破壊が認められる．以上の所見により，歯槽頂

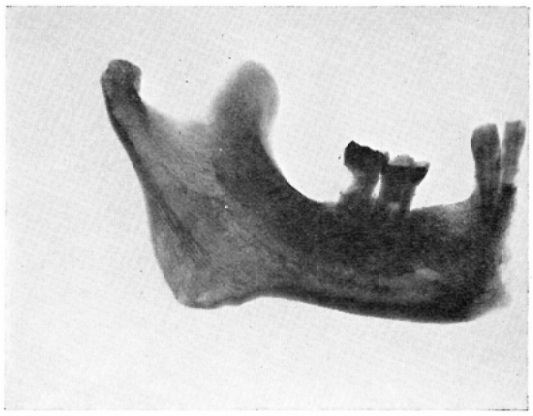

写真7　Resected mandible. There was a increase of radiolucency of alveolar septum between 1st and 2nd molar teeth. Radiological type was not well determined on this film.

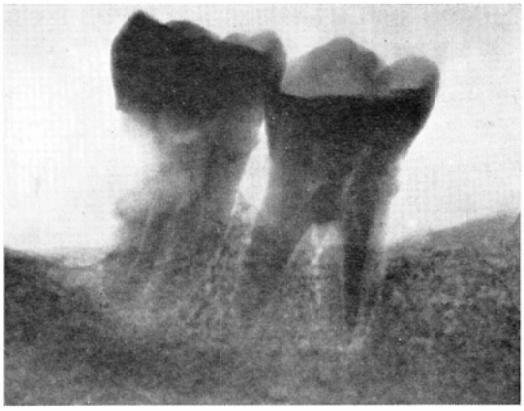

写真8　Resected mandible. Four-time magnified radiograph of resected mandible shown in Fig. 7, demonstrated bone destruction more definitely, with irregularity of alveolar ridge and loss of lamina dura between 1st and 2nd molar teeth.

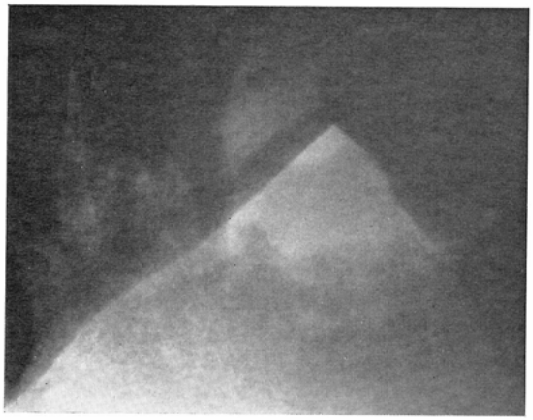

写真9　Case No. 1. Permeated type. Four-time magnified radiograph demonstrated bone destruction with irregularity of alveolar ridge, better than non-magnified technique.

の異常像は歯肉癌による歯槽骨の浸潤像であると診断できる．

写真9は写真2の臨床例を4倍拡大撮影したものであるが，左側下顎第2大臼歯部歯槽頂の緻密骨の消失による歯槽骨の不規則，歯槽白線の消失，および，び慢性のレ線透亮像を認めることなど，従来の撮影法によるものよりは，よりよく所見が得られている．

5)　パントモグラフィーの利用

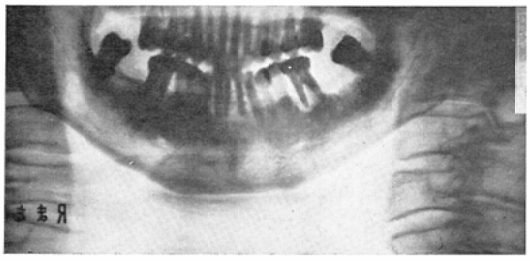

写真10　Case No. 1. Permeated type. Pantomogram showed bony involvement in left molar area.

写真10は表3の症例1，すなわち，写真2，および，写真9と同一症例のパントモグラムである．この写真だけで詳細な診断をくだすのは困難であるが，下顎骨全体に対する病変部の out line を知るのに有利な写真である．また，患側を健康側と同一条件で比較できる有利さを持っている．例えば，この症例においては，左右側の下顎第2大臼歯を同一時期に抜歯したという既往があるにもかかわらず，左右下顎第2大臼歯部の歯槽骨の状態は同一ではない．つまり，右側の歯槽頂は平滑であり，生理的な骨の収吸や正常な造骨が行なわれている．一方，左側の歯槽頂は不規則であり，び慢性のレ線透亮像も認められる．

以上のように，パントモグラムは下顎骨全体を一視野で診断できる有利さを持っている．また，オルソパントモグラフィーの原理はトモグラフィーと多少異なり，歯列弓にそい弯曲した断面が得られるようになつているので[14]，頚椎は診断の邪魔にならない．

IV　考　　察

歯肉癌により直接顎骨が影響を受けるもの以外に，転移性腫瘍による顎骨の変化[1)10)11)]も考慮に入れなければならないが，今回は，歯肉癌により直接影響を受けたと思われる15例について，いろいろな角度から考察を試みてみた．

すなわち，われわれは下顎歯肉癌の顎骨のレ線所見を invasion type, pressure type, そして，osteoblastic type などの3つの type に分類することができたが，(permeated type のもので，放射線治療により osteoblastic な変化を示すものは経験したが) 前述のように，osteoblastic type は経験しなかつた．一般に癌による骨の反応として osteoblastic な変化がおこるが[5)12)15)]，下顎骨では osteoblastic な変化がおこつていた場合でも，これを積極的に歯肉癌による顎骨の反応であると簡単には云えない．なぜなら，われわれは，歯肉癌の場合以外にも顎骨に osteoblastic な変化がおこつているのによく遭遇する．このようなものをレ線学的に osteosclerosis と診断している[2)3)18)]．つまり，下顎骨は，物理的な，化学的な，そして，生物学的な刺激を受けやすく，また，それらの刺激に反応しやすくこのような変化を見るわけである．

今回経験した15例の歯肉癌の中には，歯肉癌により顎骨が osteoblastic な変化をおこしていると思われるものはなかつたが，もし，このような

type のものがあるとすれば，臨床上興味あることなので，今後の研究の課題の一つにしたいと思つている．

歯肉癌によりおこる顎骨の変化と臨床所見，および，臨床経過との間には，放射線学的に興味ある結果が得られた．その中でも，3例（squamous cell ca. 2例，ca. simplex 1例）の pressure type のものが放射線治療に最もよく反応したことは，最も興味あることである．この pressure type のものは，肉眼的には，有茎状に，しかも，外方に成長し，他の type のものよりは臨床的には重篤感を呈していた．しかし，この type のものは最も放射線感受性が高く，歯肉癌の中でも放射線治療に最も適応するものと思われる．その反面，permeated typeのものは肉眼的には，早期癌を思わせるものが多かつたが，放射線治療に対しては余り反応を示さなかつた．このような症例に対して，積極的に放射線治療を行なうべきかどうかは疑問である．moth-eaten type においては，肉眼所見や放射線治療経過においては特異性は認められなかつた．肉眼所見，および，臨床経過ともに permeated type と pressure type の中間の性質を持つているように思われる．

歯肉癌の組織診断名と歯肉癌によりおこる顎骨の変化との関連性についても検討してみたが，どの type のものにおいても扁平上皮癌が多く，15例という少数例では確定的なものを得ることができなかつた．しかし，7例の permeated type はすべて扁平上皮癌であつたということと，単純癌が pressure type と moth-eaten type にそれぞれ1例ずつあつたということは，今後症例を多く経験し，十分に検討されるべきであろう．

歯肉癌による顎骨の変化のレ線診断に，50μの小焦点による4倍拡大撮影を routine work として試みているが，臨床上大いに利用されるべき撮影法だと思われる．15例の歯肉癌において，従来の撮影法だけでは歯肉癌による顎骨の変化を認知できず，4倍拡大撮影を行なうことにより認知できたということはなかつた．しかし，従来の撮影法だけでは腫瘍の浸潤の程度を微細に認知することはできなかつたが，4倍拡大撮影を行なうことにより，より能率的に，しかも，より詳細なレ線診断を行なえるようになつた．

一般に，悪性腫瘍は骨の緻密部まで破壊する傾向があり，その緻密骨の破壊の有無により悪性度を判定しているといつても過言ではなかろう．そもそも，健康な歯槽骨においては，歯槽頂の緻密骨と歯槽白線は連続しているので[19]，歯肉癌の場合においては，歯槽頂部の緻密骨，あるいは，歯槽白線の存在の有無により，歯肉癌の顎骨への浸潤の有無，もしくは，浸潤の程度を判定してもよかろう．もちろん，歯槽頂部の緻密骨，および，歯槽白線の消失は歯肉癌によりおこる顎骨の絶対的変化ではないし，歯周病によつてもそれらの消失はおこる[6)13)16)22)]．歯肉癌による歯槽骨の早期変化と，歯周病による歯槽骨の変化を理論的に，レ線学的に鑑別することは可能であるが，臨床的には不可能に近い[17]．このような問題を解決するためにも，やはり，拡大撮影法を他の歯周疾患の診断にも積極的に利用し，顎骨の微細診断をくだすように努めなければならない．

下顎歯肉癌のレ線診断に routine work の一つとしてオルソパントモグラフィーを利用してみたが，患側を健康側と比較して総体的な病変部をつかむことはできたが，微細なレ線診断をくだすことはできなかつた．しかし，下顎斜位撮影法では頚椎と重なりやすい部分が，オルソパントモグラフィーでは重ならないので，下顎角部から上行枝部のレ線診断に際しては有効な方法だと思われる．一方，頤部はオルソパントモグラフィーの機構によるためか，余り明瞭な像としては表われないが，全く診断能が無いというわけではない．また，上顎口蓋部などは特に横に伸びて写るけれども[9]，いずれにしても，オルソパントモグラフィーは顎—口腔領域のレ線診断には絶対に有利な撮影法だと思われる．

V　まとめ

われわれが経験した15例の下顎歯肉癌をレ線学的に検討し，そのレ線像と臨床所見，および，病理組織像との関連性について考察したところ，次

のような結果を得た．

1)　下顎歯肉癌による顎骨の変化を invasion type, pressure type, そして，osteoblastic type に分けることができた．その中でも，permeated type が7例あり，歯肉癌によりおこる顎骨の変化の特徴といえよう．また，pressure type を呈しているものが3例あつたが，これは臨床上特異的な type といえる．

2)　下顎歯肉癌の中で，放射線感受性が最も高く，放射線治療適応症と思われるものは pressure type であり，逆に，放射線感受性が低かつたものは permeated type である．moth-eaten type は，臨床所見においても，放射線感受性の面から見ても，permeated type と pressure type の中間に位すると思われる．

3)　下顎歯肉癌による顎骨の変化と，組織像との間には明確な関連性は得られなかつた．すなわち，13例が扁平上皮癌であり，あとの2例は単純癌であつた．

4)　これからの顎一口腔領域のレ線診断には，小焦点による拡大撮影法とオルソパントモグラフィーを積極的に利用すべきである．それらの撮影法を併用することにより，より多くの情報を得ることができた．

（稿を終るに際しオルソパントモグラフィーに関し貴重な情報を心よく提供下さつた九大歯学部中富博士に深甚なる謝意を表します．更に教室の前田助教授の校閲を感謝します．）

文　献

1) Cook T.J.: The roentgenographic appearance of malignant tumors of the mandible. O.S., O.M. & O.P. Vol. 14, No. 11, 1339—1347, 1961.
2) Elfenbaum A.: Condensing osteitis in the dental X-ray. Dental Digest. Vol. 73, No. 12, 554—558, 1967.
3) Eselman, J.C.: A roentgenographic investigation of enostosis. O.S. O.M. & O.P. Vol. 14, No. 11, 1331—1338, 1961.
4) Fletcher, G.H. and Jing, B.: The Head & Neck. Year book medical publishers-INC, 317—325, Chicago, 1968.
5) Hulth A. and Olerud S.: The reaction of bone to experimental cancer. Acta Orthop. Scandinav. Vol. 36, 230—240, 1965.
6) 今川曹，石川純：臨床歯周病学，医歯薬出版，190—193, 東京，1968.
7) Laney, W.R. and Tolman D.E.: The use of panoramic radiography in the medical center. O.S., O.M. & O.P. Vol. 26, No. 4, 465—474, 1968.
8) Langland, O.E.: The use of the orthopantomograph in the dental school. O.S., O.M. & O.P. Vol. 24, No. 4, 480—487, 1967.
9) Langland O.E. and Sippy F.H.: Anatomic structures as visualized on the orthopantomogram. O.S., O.M. & O.P. Vol. 26, No. 4, 475—484, 1968.
10) Lehrer H.Z., Maxfield, W.S. and Nice, C.M.: The periosteal "Sunburst" pattern in metastatic bone tumors. Am. J. Roentgenol. Vol. 108, No. 1, 154—161, 1970.
11) Lichtenstein, L.: Bone Tumors. third editions The C.V. Mosby Company, 331—348, Saint Louis, 1965.
12) Milch R.A. and Changus G.W.: Response of bone to tumor invasion. Cancer Vol. 9, No. 2, 340—350, 1956.
13) 大島輝哉：妊婦歯槽骨の「レ」線学的観察，金沢医理学叢書，Vol. 77, 1—50, 1966.
14) Phillips J.E.: Principles and function of the orthopantomograph. O.S., O.M. & O.P. Vol. 24, No. 1, 41—49, 1967.
15) Potter G.D.: Sclerosis of the base of the skull as a manifestation of nasopharyngeal carcinoma. Radiology. Vol. 94, No. 1, 35—38, 1970.
16) Shanks S.C. and Kerley P.: A Text Book of X-ray Deagnosis. Volume one, Head and Neck. H.K. Lewis & Co. LTD, 485—488. London, 1969.
17) Shanks S.C. and Kerley P.: A Text Book of X-ray Diagnosis. Volume one, Head and Neck. H.K. Lewis & Co. LTD, 524—527, London, 1969.
18) Stafne E.C.: Oral Roentgenographic Diagnosis. third edition, W.B. Saunders Company, 128—134, Toronto, 1969.
19) Stafne E.C.: Oral Roentgenographic Deagnosis. third edition, W.B. Saunders Company, 1—15, Toronto, 1969.
20) Thorpe, J.O.: Panoramic radiography in the general practice of dentistry. O.S., O.M. & O.P. Vol. 24, No. 6, 781—792, 1967.
21) Updegrave W.J.: Seminar on panoramic radiography. Introductory remarks. O.S., O.M. & O.P. Vol. 24, No. 1, 38—40, 1967.
22) Wainwright W.W.: Dental Radiology. McGraw-hill book company, 457—468, New York, 1965.